This is a digital copy of a book that was preserved for generations on library shelves before it was carefully scanned by Google as part of a project to make the world's books discoverable online.

It has survived long enough for the copyright to expire and the book to enter the public domain. A public domain book is one that was never subject to copyright or whose legal copyright term has expired. Whether a book is in the public domain may vary country to country. Public domain books are our gateways to the past, representing a wealth of history, culture and knowledge that's often difficult to discover.

Marks, notations and other marginalia present in the original volume will appear in this file - a reminder of this book's long journey from the publisher to a library and finally to you.

Usage guidelines

Google is proud to partner with libraries to digitize public domain materials and make them widely accessible. Public domain books belong to the public and we are merely their custodians. Nevertheless, this work is expensive, so in order to keep providing this resource, we have taken steps to prevent abuse by commercial parties, including placing technical restrictions on automated querying.

We also ask that you:

+ *Make non-commercial use of the files* We designed Google Book Search for use by individuals, and we request that you use these files for personal, non-commercial purposes.

+ *Refrain from automated querying* Do not send automated queries of any sort to Google's system: If you are conducting research on machine translation, optical character recognition or other areas where access to a large amount of text is helpful, please contact us. We encourage the use of public domain materials for these purposes and may be able to help.

+ *Maintain attribution* The Google "watermark" you see on each file is essential for informing people about this project and helping them find additional materials through Google Book Search. Please do not remove it.

+ *Keep it legal* Whatever your use, remember that you are responsible for ensuring that what you are doing is legal. Do not assume that just because we believe a book is in the public domain for users in the United States, that the work is also in the public domain for users in other countries. Whether a book is still in copyright varies from country to country, and we can't offer guidance on whether any specific use of any specific book is allowed. Please do not assume that a book's appearance in Google Book Search means it can be used in any manner anywhere in the world. Copyright infringement liability can be quite severe.

About Google Book Search

Google's mission is to organize the world's information and to make it universally accessible and useful. Google Book Search helps readers discover the world's books while helping authors and publishers reach new audiences. You can search through the full text of this book on the web at `http://books.google.com/`

Über dieses Buch

Dies ist ein digitales Exemplar eines Buches, das seit Generationen in den Regalen der Bibliotheken aufbewahrt wurde, bevor es von Google im Rahmen eines Projekts, mit dem die Bücher dieser Welt online verfügbar gemacht werden sollen, sorgfältig gescannt wurde.

Das Buch hat das Urheberrecht überdauert und kann nun öffentlich zugänglich gemacht werden. Ein öffentlich zugängliches Buch ist ein Buch, das niemals Urheberrechten unterlag oder bei dem die Schutzfrist des Urheberrechts abgelaufen ist. Ob ein Buch öffentlich zugänglich ist, kann von Land zu Land unterschiedlich sein. Öffentlich zugängliche Bücher sind unser Tor zur Vergangenheit und stellen ein geschichtliches, kulturelles und wissenschaftliches Vermögen dar, das häufig nur schwierig zu entdecken ist.

Gebrauchsspuren, Anmerkungen und andere Randbemerkungen, die im Originalband enthalten sind, finden sich auch in dieser Datei – eine Erinnerung an die lange Reise, die das Buch vom Verleger zu einer Bibliothek und weiter zu Ihnen hinter sich gebracht hat.

Nutzungsrichtlinien

Google ist stolz, mit Bibliotheken in partnerschaftlicher Zusammenarbeit öffentlich zugängliches Material zu digitalisieren und einer breiten Masse zugänglich zu machen. Öffentlich zugängliche Bücher gehören der Öffentlichkeit, und wir sind nur ihre Hüter. Nichtsdestotrotz ist diese Arbeit kostspielig. Um diese Ressource weiterhin zur Verfügung stellen zu können, haben wir Schritte unternommen, um den Missbrauch durch kommerzielle Parteien zu verhindern. Dazu gehören technische Einschränkungen für automatisierte Abfragen.

Wir bitten Sie um Einhaltung folgender Richtlinien:

+ *Nutzung der Dateien zu nichtkommerziellen Zwecken* Wir haben Google Buchsuche für Endanwender konzipiert und möchten, dass Sie diese Dateien nur für persönliche, nichtkommerzielle Zwecke verwenden.

+ *Keine automatisierten Abfragen* Senden Sie keine automatisierten Abfragen irgendwelcher Art an das Google-System. Wenn Sie Recherchen über maschinelle Übersetzung, optische Zeichenerkennung oder andere Bereiche durchführen, in denen der Zugang zu Text in großen Mengen nützlich ist, wenden Sie sich bitte an uns. Wir fördern die Nutzung des öffentlich zugänglichen Materials für diese Zwecke und können Ihnen unter Umständen helfen.

+ *Beibehaltung von Google-Markenelementen* Das "Wasserzeichen" von Google, das Sie in jeder Datei finden, ist wichtig zur Information über dieses Projekt und hilft den Anwendern weiteres Material über Google Buchsuche zu finden. Bitte entfernen Sie das Wasserzeichen nicht.

+ *Bewegen Sie sich innerhalb der Legalität* Unabhängig von Ihrem Verwendungszweck müssen Sie sich Ihrer Verantwortung bewusst sein, sicherzustellen, dass Ihre Nutzung legal ist. Gehen Sie nicht davon aus, dass ein Buch, das nach unserem Dafürhalten für Nutzer in den USA öffentlich zugänglich ist, auch für Nutzer in anderen Ländern öffentlich zugänglich ist. Ob ein Buch noch dem Urheberrecht unterliegt, ist von Land zu Land verschieden. Wir können keine Beratung leisten, ob eine bestimmte Nutzung eines bestimmten Buches gesetzlich zulässig ist. Gehen Sie nicht davon aus, dass das Erscheinen eines Buchs in Google Buchsuche bedeutet, dass es in jeder Form und überall auf der Welt verwendet werden kann. Eine Urheberrechtsverletzung kann schwerwiegende Folgen haben.

Über Google Buchsuche

Das Ziel von Google besteht darin, die weltweiten Informationen zu organisieren und allgemein nutzbar und zugänglich zu machen. Google Buchsuche hilft Lesern dabei, die Bücher dieser Welt zu entdecken, und unterstützt Autoren und Verleger dabei, neue Zielgruppen zu erreichen. Den gesamten Buchtext können Sie im Internet unter `http://books.google.com` durchsuchen.

UC-NRLF
B 3 770 437


RICHARD J. HALL M.D.

MEDICAL SCHOOL
LIBRARY



21914.

Verhandlungen

der

Deutschen Gesellschaft für Chirurgie.

Siebenzehnter Congress,

abgehalten zu Berlin, vom 4.—7. April 1888.

Mit 9 Tafeln Abbildungen und Holzschnitten.

Berlin 1888.

Verlag von August Hirschwald.

N.W. Unter den Linden 68.

UNIV OF CALIF
SCHOOL

Inhalt.

Seite

A. Einladungs-Circular XI
B. Verzeichniss der Mitglieder der Gesellschaft XIII
C. Statuten und Geschäftsordnung XXIV

I. Protokolle, Discussionen und kleinere Mittheilungen.

Erste Sitzung, Mittwoch, 4. April 1888, in der Aula der Königl. Universität . . . . . I. 1.
Eröffnung der Sitzung. — Verstorbene, neu aufgenommene Mitglieder. — Wahl der Commission zur Prüfung der Rechnungsablegung. — Wahl des Bureaus und Ausschusses. — Eingegangene Mittheilungen S. 1—3.

1) Herr König, Ueber die Prognose des Carcinoms I. 4. II. 25.
Discussion: Herren Eugen Hahn, Bardenheuer, König, Schede, Küster, Helferich, Gussenbauer, Loebker, von Bergmann S. 4—11.

2) Herr Petersen, Ueber eiterige durchlöchernde Hautentzündung . . . . . I. 11. II. 152.
Vorsitzender S. 11.

3) Herr Leser, Ueber die histologischen Vorgänge an der Ossificationsgrenze . . . . I. 12. II. 62.

4) Herr Steinthal, Ueber die chirurgische Behandlung ulceröser Perforativperitonitis . . I. 12. II. 243.
Discussion: Herren Lauenstein, Frank, Pölchen, Tillmanns, Sonnenburg, Wagner S. 12—18.

Zweiter Sitzungstag, Donnerstag, 5. April 1888.
a) Morgensitzung im Amphitheater der Königl. chirurgischen Universitätsklinik . . . . . I. 18.

1) Herr Brieger, Demonstration der Wirkung dreier Toxine (giftiger Ptomaine) . . . . I. 18.

		Seite
2) Herr H. Fischer, Vorstellung von drei trepanirten Patienten	I. 22.	
3) Herr Loebker, Ueber die Resection des Unterkiefers bei bösartiger Neubildung, mit Krankenvorstellung	I. 24.	
Discussion: Herr von Bergmann S. 25, 26.		
4) Herr Thiem, Ueber Verrenkungen des Unterkiefers nach hinten	I. 26.	II. 77.
5) Herr Küster, Ueber Anchylose des Kiefergelenks, mit Krankenvorstellung	I. 26.	II. 180.
Discussion: Herren König. Rose S. 26, 27.		
6) Herr Bergmann (Riga), Vorstellung eines Patienten, bei dem vor drei Jahren die Totalexstirpation des Kehlkopfes ausgeführt worden und der bis jetzt recidivfrei geblieben ist . .	I. 27.	
7) Herr Eugen Hahn, Mittheilungen über die Endresultate nach Kehlkopfsoperationen . .	I. 29.	II. 72.
8) Herr H. Fischer, Umfangreiche Magenresection, Demonstration von Präparaten , .	I. 29.	
9) Herr H. Fischer, Darmsteine und Ileus. Demonstration von Darmsteinen	I. 31.	
Discussion: Herren Lauenstein, Eugen Hahn S. 33, 34.		
10) Herr Bidder, Ueber eine typische angeborene (erbliche) Wachsthumshemmung der Unterschenkelknochen, welche hochgradige Schief- (Pronations-) Stellung der Sprunggelenke und Füsse bewirkt (Volkmann's Sprunggelenkmissbildung), mit Vorführung einer Patientin und Demonstration von Präparaten	I. 34.	II. 92.
11) Herr Helferich, Geheilter Fall von schwerer traumatischer Epiphysenlösung am oberen Humerusende	I. 34.	
Discussion: Herren Bruns, Wölfler, Helferich S. 36, 37.		
12) Herr Julius Wolff, Vorstellung zweier Fälle von angeborenen Deformitäten der Extremitäten	I. 37.	II. 287.
13) Herr Petersen, Vorstellung eines Falles von ischämischer Muskellähmung	I. 37.	II 161.
Discussion: Herren Kölliker, König, Wagner, Petersen S. 37, 38.		
14) Herr von Bergmann, Fall von ausgedehnter Darmresection	I. 38.	

Seite

b) Nachmittagssitzung in der Aula der Königl. Universität . . . . . I. 39.
Neu aufgenommene Mitglieder S. 39.
1) Herr Lauenstein, Zur Heilung der Wunden unter dem feuchten Blutschorfe . . . . . I. 39. II. 125.
2) Herr Rydygier, Ueber Wundbehandlung ohne Drainage . . . . . I. 39. II. 148.
Discussion: Herren Neuber, Lauenstein, Schede, Schleich, Landerer, von Bergmann S. 39—47.
3) Herr Wölfler, Ueber die Technik und den Werth von Schleimhautübertragungen . . . I. 49. II. 166.
Discussion: Herr Thiersch S. 47.

Dritter Sitzungstag, Freitag, 6. April 1888.
a) Morgensitzung im Amphitheater der Königl. chirurgischen Universitäts-Klinik . . . . I. 49.
Ausstellung eines Desinfections-Apparates S. 49.
1) Herr Israel, Vorstellung eines Patienten mit Nierenexstirpation . . . . . I. 49.
2) Herr Israel, Vorstellung eines Falles von Rhinoplastik . . . . . I. 50.
3) Herr Helferich, Vorstellung eines Falles von Rhinoplastik . . . . . I. 51. II. 108.
Discussion: Herren König, de Ruyter S. 51, 52.
4) Herr Wehr, Demonstration der durch Impfung von Hund auf Hund erzeugten Carcinomknötchen I. 52.
Discussion: Herren Bardeleben, Wehr, von Bergmann S. 53.
5) Herr Thiersch, Bericht über Versuche mit O'Dwyer's Intubation of Larynx . . . . I. 53.
6) Herr Rehn, Ueber Intubation des Kehlkopfes nach O'Dwyer, mit Vorzeigung von Instrumenten . . . . . I. 62.
Discussion: Herren Thiersch, Rose, König S. 64—66.
7) Herr Thiersch, Vorführung von zwei Personen, an denen nach seiner Methode eine Hautverpflanzung gemacht worden ist . . . . . I. 66.
Discussion: Herren Socin, Thiersch S. 67.
8) Herr Völker, Beitrag zur Frage von der Entstehung der knorpelig-knöchernen Gelenkmäuse I. 67. II. 189.
Discussion: Herr König S. 67.

Seite

9) Herr Helferich, Ueber partielle Resection der Symphyse als Hülfsmittel für Operationen an der Harnblase . . . . . I. 68. II. 116.
10) Herr Salzer, Ueber Trigeminusresection am Foramen ovale . . . . . I. 68. II. 37.
Discussion: Herren Schlange, Mikulicz, Krönlein, Israel, Rydygier, Madelung, Langenbuch, von Bergmann S. 68—72.
11) Herr Lauenstein, Zur Behandlung der Fracturen in das Ellenbogengelenk . . . . . I. 73. II. 86.
Discussion: Herren König, Lauenstein, Wagner, Bardenheuer, Sonnenburg S. 73, 74.

---

b) Nachmittagssitzung in der Aula der Königl. Universität . . . . . I. 74.
Neu aufgenommene Mitglieder — Bericht des Herrn Vorsitzenden über das zu gründende Langenbeck-Haus S. 74—78.
Herr von Esmarch, Aufstellung eines Themas zur Discussion auf dem nächsten Congress . . I. 78.
Discussion: Herren König, von Esmarch, Mikulicz, von Bergmann S. 79, 80.
Ergebniss der Neuwahl des Vorsitzenden S. 81.
1) Herr Rosenbach, Ueber Eiterbildung durch chemische Agentien . . . . . I. 81. II. 194.
Discussion: Herr Mikulicz S. 81.
2) Herr Graser, Wanderzelle und Wundheilung. I. 81. II. 213.
3) Herr de Ruyter, Verhalten des Blutfarbstoffes bei den Infectionskrankheiten . . . . . I. 82. II. 202.
4) Herr Schimmelbusch, Ueber die Thrombose I. 82. II. 268.
5) Herr Rydygier, Osteo-dermoplastische Fussamputation . . . . . I. 82. II. 148.

Vierter Sitzungstag, Sonnabend, 7. April 1888.
a) Morgensitzung im Amphitheater der Königl. chirurgischen Universitäts-Klinik . . . . I. 82.
Ergebniss der Cassenrevision S. 82.
1) Herr von Wahl, Demonstration einer Sammlung von Fracturen der Schädelbasis . . . I. 82.
2) Herr Fialla, Die praktische Verwendung des Querrahmens am Krankenbette . . . . . I. 87.
3) Herr Schlange, Demonstration von Sägeschnitten der hypertrophirten Prostata an gefrorenen Leichen . . . . . I. 88. II. 205.

		Seite	
4) Herr Neuber, Ueber Sectio alta	I.	88.	
5) Discussion über den Vortrag des Herrn Schlange	I.	91.	
Herren König, Küster, von Bergmann, Socin, Thiersch S. 91—94.			
6) Herr Waldeyer, Demonstration von Präparaten bezüglich der „Sectio alta subpubica“ (Langenbuch)	I.	94.	
7) Herr Alberti, Heilung einer Meningocele beim Neugeborenen durch Radicaloperation . . .	I.	94.	
Discussion: Herr von Bergmann S. 96.			
8) Herr von Bergmann, Heilung der Encephalocele, mit Vorstellung geheilter Fälle . . .	I.	96.	
9) Herr Albert Köhler, Krankenvorstellung: Schussverletzung des Sehnerven	I.	97.	
9a) Herr Julius Wolff, Vorstellung eines Falles von operativer Vereinigung einer durchgehenden Lippen- und Gaumenspalte bei einem 5 Monate alten Kinde	I.	98.	II. 277.
10) Herr Sonnenburg, Naht bei veralteten Patellarfracturen	I.	98.	
11) Herr Küster, Fall von höchst ungewöhnlicher Entstehung eines Aneurysma traumaticum arteriae popliteae	I.	99.	
Discussion: Herren von Wahl, Küster S. 100.			
12) Discussion über den Vortrag des Herrn Helferich: „Zugänglichmachung der vorderen Blasenwand“	I.	100.	
Herren König, Rosenbach, Trendelenburg, Helferich S. 100—102.			
13) Discussion über die Sectio alta	I.	103.	
Herren Flesch, Langenbuch, Trendelenburg, von Bergmann S. 103—105.			

---

b) Nachmittagssitzung im Amphitheater der Königl. chirurgischen Universitäts-Klinik . .	I.	105.	
1) Herr Mikulicz, Zur Operation des Prolapsus recti et coli invaginati, mit Demonstrationen .	I.	105.	II. 294.
2) Herr Petersen, Ueber zwei Operationen an den Zehen, mit Demonstrationen	I.	106.	II. 163.
3) Herr Rosenberger, Eine eigenartige Erkrankung des Condylus internus femoris . . .	I.	106.	II. 104.
Discussion: Herren von Esmarch, von Bergmann S. 106.			

		Seite
4) Herr Küster, Ueber hämorrhagisches Sarkom, mit Demonstrationen	I. 106.	
5) Herr Küster, Ein Fall von melanotischem Sarkom des Unterschenkels	I. 111.	
6) Herr Bernays, Kurze Mittheilung über drei Fälle von Continuitäts-Unterbindung der Arteria vertebralis bei Epilepsie	I. 111.	
Discussion: Herren von Bergmann, Bernays S. 111, 112.		
7) Herr Graser, Ueber Klumpfussbehandlung .	I. 112.	II. 224.
8) Herr Beely, Demonstration orthopädischer Apparate	I. 112.	
Discussion: Herren von Bergmann, Jul. Wolff, Petersen, Gustav Hahn, Beely, Graser S. 113—117.		
9) Herr Walzberg, Ueber Dammbildung . .	I. 117.	II. 234.
10) Herr Beely, Demonstration orthopädischer Apparate (Bruchbänder, Corsets u. s. w.) . .	I. 117.	
Schluss des Congresses: Herren von Bergmann, von Esmarch S. 120.		

II. Grössere Vorträge und Abhandlungen.

I. Herr von Bergmann, Zur Erinnerung an Bernhard von Langenbeck			II. 1.
II. Herr König, Ueber die Prognose der Carcinome nach chirurgischen Eingriffen, mit besonderer Berücksichtigung des Carcinoma recti	I. 4.		II. 25.
III. Herr Salzer, Resection des dritten Trigeminusastes am Foramen ovale. (Hierzu Taf. I.)	I. 68.		II. 37.
IV. Herr Leser, Ueber die histologischen Vorgänge an der Ossificationsgrenze. (Hierzu Taf. II.)	I. 12.		II. 62.
V. Herr Eugen Hahn, Mittheilungen über die End-Resultate nach Kehlkopfs-Operationen	I. 29.		II. 72.
VI. Herr Thiem, Ueber Verrenkungen des Unterkiefers nach hinten. (Hierzu Taf. III.) . .	I. 26.		II. 77.
VII. Herr Lauenstein, Zur Behandlung der Fracturen in das Ellenbogengelenk. (Mit Holzschnitten.)	I. 73.		II. 86.
VIII. Herr Bidder, Ueber eine typische angeborene (erbliche) Wachsthumshemmung der Unterschenkelknochen, welche hochgradige			

		Seite	
	Schief-(Pronations-)Stellung der Sprunggelenke und Füsse bewirkt. (Hierzu Taf. IV, Fig. 1—4.)	I. 34.	II. 92.
IX.	Herr Rosenberger, Eine eigenartige Erkrankung des Condylus externus femoris sinister (Sarcom). (Hierzu Taf. IV, Fig. 5.)	I. 106.	II. 104.
X.	Herr Helferich, Zur Methode der partiellen und totalen Rhinoplastik. (Hierzu Taf. V, Fig. 1—4 und Holzschnitte.)	I. 51.	II. 108.
XI.	Herr Helferich, Ueber partielle Resection der Symphyse als Hülfsmittel für Operationen an der Harnblase	I. 68.	II. 116.
XII.	Herr Lauenstein, Zur Heilung der Wunden unter dem feuchten Blutschorf	I. 39.	II. 125.
XIII.	Herr Rydygier, Ueber Wundbehandlung ohne Drainage	I. 39.	II. 140.
XIV.	Herr Rydygier, Osteo-dermoplastische Fussamputation. (Mit Holzschnitten.) . .	I. 82.	II. 148.
XV.	Herr Petersen, Aus der königl. chirurg. Poliklinik und dem Mutterhaus-Hospitale zu Kiel. (Hierzu Taf. V, Fig. 5, 6, 7 und ein Holzschnitt.)		II. 152.
	1. Ueber eiterige durchlöchernde Hautentzündung (Dermatitis cribrificans) . .	I. 11.	II. 152.
	2. Ueber ischämische Muskellähmung . .	I. 37.	II. 161.
	3. Ueber Arthrectomie des ersten Mittelfuss-Zehen-Gelenkes	I. 106.	II. 163.
	4. Zur operativen Behandlung verkrümmter Zehen	I. 106.	II. 164.
XVI.	Herr Wölfler, Ueber die Technik und den Werth von Schleimhautübertragungen (Hierzu Taf. VI.)	I. 47.	II. 166.
XVII.	Herr Küster, Ueber Anchylose des Kiefergelenkes. (Mit einem Holzschnitt.) . . .	I. 26.	II. 180.
XVIII.	Herr Völker, Beitrag zur Frage von der Entstehung der knorpelig-knöchernen Gelenkmäuse	I. 67.	II. 189.
XIX.	Herren Kreibohm und Rosenbach, Experimentelle Beiträge zur Frage: Kann Eiterung ohne Mitbetheiligung von Mikroorganismen durch todte Stoffe entstehen? . .	I. 81.	II. 194.
XX.	Herr de Ruyter, Das Verhalten des Blutfarbstoffes bei den Infectionskrankheiten .	I. 82.	II. 202.
XXI.	Herr Schlange, Ueber Prostatahypertrophie. (Hierzu Taf. VII.)	I. 88.	II. 205.

		Seite	
XXII.	Herr Graser, Wanderzelle und Wundbehandlung	I. 81.	II. 213.
XXIII.	Herr Graser, Ueber Klumpfussbehandlung	I. 112.	II. 224.
XXIV.	Herr Walzberg, Ueber Dammbildung vermittelst Spaltung des Septum bei durchgehender Zerreissung des Dammes. (Mit Holzschnitten)	I. 117.	II. 234.
XXV.	Herr Steinthal, Ueber die chirurgische Behandlung der ulcerösen Magen- und Darmperforation	I. 12.	II. 243.
XXVI.	Herr Schimmelbusch, Ueber die Thrombose	I. 82.	II. 268.
XXVII.	Herr Julius Wolff, Ueber einen Fall von operativer Vereinigung einer linksseitig durchgehenden Lippen- und Gaumenspalte bei einem 5 Monate alten Kinde. (Hierzu Taf. VIII., Fig. 1—4)	I. 98.	II. 277.
XXVIII.	Herr Julius Wolff, Ueber einen Fall von angeborener Flughautbildung. (Hierzu Taf. VIII., Fig. 5)	I. 37.	II. 287.
XXIX.	Herr Mikulicz, Zur operativen Behandlung des Prolapsus recti et coli invaginati (Hierzu Taf. IX.)	I. 105.	II. 294.

A.

Einladungs-Circular.

Siebenzehnter Congress

der

Deutschen Gesellschaft für Chirurgie.

Der siebenzehnte Congress der Deutschen Gesellschaft für Chirurgie findet vom 4. bis 7. April d. J. in Berlin statt.

Ihm geht voraus am 3. April, Abends 7 Uhr, in dem Saale der Philharmonie (SW. Bernburger Strasse 22a—23 part., nahe dem Anhalter Bahnhof) eine gemeinsam von der Deutschen Gesellschaft für Chirurgie und der Berliner medicinischen Gesellschaft beschlossene Todtenfeier für unseren verstorbenen Ehrenpräsidenten Bernhard von Langenbeck.

Die Einladungen zu derselben werden den Mitgliedern noch besonders zugehen.

Die Begrüssung der zum Congresse sich versammelnden Mitglieder findet am 3. April, Abends von 9 Uhr ab im Hôtel du Nord (Unter den Linden 35) statt. Ihr reiht sich eine Sitzung des Ausschusses zur Aufnahme neuer Mitglieder an.

Die Nachmittagssitzungen werden am 4. April, Mittags von 12—4 Uhr, an den anderen Tagen von 2—4 Uhr in der Aula der Königlichen Universität, die für Demonstrationen von Präparaten und Krankenvorstellung bestimmten Morgensitzungen von 10—1 Uhr im Königl. Universitäts-Klinikum abgehalten.

In den Morgensitzungen vorzustellende, von auswärts kommende Kranke können im Königl. Klinikum (Berlin N., Ziegelstrasse No. 5—9) Aufnahme finden, Präparate, Bandagen, Instrumente u. s. w. ebendahin gesandt werden.

Am letzten Sitzungstage des zwölften Congresses wurde der Beschluss gefasst (s. Protokolle S. 106), dass die Themata der zur Discussion sich eignenden Vorträge und Mittheilungen zuvor an den Vorsitzenden eingesandt und demnächst allen Mitgliedern kundgegeben werden sollten.

Ankündigungen von Vorträgen, Mittheilungen und Demonstrationen bitte ich bis zum 15. März dem ständigen Schriftführer, Herrn Geh. Med.-Rath und Prof. Dr. Gurlt (W. Keithstrasse No. 6) zugehen zu lassen und dabei anzugeben, ob die Vorträge in den Vormittags-Sitzungen (Klinik) oder in den Nachmittags-Sitzungen (Aula) gehalten werden sollen.

In den Sitzungen des sechszehnten Congresses (Protokolle S. 4) ist folgender Beschluss gefasst worden:

„Der Vorsitzende wird auf die Dauer eines Jahres gewählt. Die Wahl ist immer eine Zettelwahl. Mitglieder der Gesellschaft, welche verhindert sind, an den Sitzungen des Congresses theilzunehmen, sind berechtigt, ihre Stimmzettel dem ständigen Schriftführer einzusenden, müssen aber in diesem Falle die abgegebenen Zettel mit ihrer Unterschrift versehen, während die anwesenden Wähler ihre Zettel nicht zu unterschreiben brauchen. Die Wahl des Vorsitzenden findet am dritten Sitzungstage des Congresses im Voraus für die nächste Sitzungsperiode statt".

Das gemeinschaftliche Mittagsmahl findet am Donnerstag, den 5. April, um 5 Uhr Abends im Hôtel du Nord statt. Für die Theilnehmer wird ein Bogen zur Einzeichnung der Namen am 3. April Abends im Hôtel du Nord und am 4. April Mittags in der Sitzung ausliegen.

Berlin, den 26. Januar 1888.

Ernst von Bergmann,
d. Z. Vorsitzender.

B.

Verzeichniss der Mitglieder

der

Deutschen Gesellschaft für Chirurgie.*)

Ehren-Mitglieder.

1. Sir James Paget, Bart., in London.
2. Sir Joseph Lister, Bart., in London.
3. Dr. Billroth, Hofrath und Professor in Wien.
4. Sir Spencer Wells, Bart., in London.

Ausschuss-Mitglieder.

*5. Vorsitzender: Dr. von Bergmann, Geh. Med.-Rath und Professor in Berlin.
*6. Stellvertreter des Vorsitzenden: Dr. König, Geh. Med.-Rath und Professor in Göttingen.
*7. Erster Schriftführer: Dr. Gurlt, Geh. Med.-Rath und Professor in Berlin.
*8. Zweiter Schriftführer: Dr. Madelung, Professor in Rostock.
*9. Cassenführer und Bibliothekar: Dr. Küster, Professor, San.-Rath und dirigirender Arzt in Berlin.

Anderweitige Ausschuss-Mitglieder.

*10. Dr. Bardeleben, Geh. Ob.-Med.-Rath und Professor in Berlin.
*11. - von Esmarch, Geh. Med.-Rath und Professor in Kiel.
*12. - Roth, General-Arzt des XII. Armee-Corps und Professor in Dresden.
*13. - Wagner, dirig. Arzt zu Königshütte in Oberschlesien.

---

14. Dr. von Adelmann, Wirkl. Staatsrath und Professor emer. in Berlin, † 15. Juni 1888.
*15. - Adler in Berlin.
16. - Ahlfeld, Professor in Marburg.

---

*) Die auf dem Congress anwesenden Mitglieder sind mit einem * bezeichnet.

*17. Dr. Alberti, Stabsarzt in Potsdam.
18. - Albrecht, Professor in Hamburg.
*19. - Alsberg, dirig. Arzt in Hamburg.
20. - Angerer, Professor in München.
21. - von Antal, Professor in Budapest.
*22. - Bardenheuer, Professor in Cöln.
*23. - Bartels in Berlin.
*24. - Barth, Assistenzarzt in Berlin.
25. - Bartscher, Sanitäts-Rath in Osnabrück.
26. - Baum, Chefarzt in Danzig.
27. - Baumgärter, Med.-Rath und dirig. Arzt in Baden-Baden.
28. - Bayer, Assistenzarzt in Prag.
29. - von Beck, Generalarzt a. D. zu Freiburg i. Br.
30. - Becker in Monroe, Michigan, Nord-Amerika.
*31. - Beely in Berlin.
*32. - Benary in Berlin,
*33. - Bergmann, dirig. Arzt in Riga.
*34. - Bernays in St. Louis, Nord-Amerika.
*35. - Berns in Amsterdam.
*36. - Bessel in Berlin.
37. - Bessel-Hagen, Docent in Heidelberg.
38. - Beyer, Ober-Stabsarzt in Dresden.
*39. - Bidder in Berlin.
40. - Blasius in Braunschweig.
41. - Oscar Bloch in Kopenhagen.
*42. - Boddaert-van Cutsem, Professor in Gent, † 3. Juni 1888.
*43. - Boeters in Görlitz.
*44. - Borchert in Berlin.
45. - Bose, Professor in Giessen.
*46. - Bramann, Assistenzarzt in Berlin.
*47. - Brandis, Geh. San.-Rath in Aachen.
48. - Braun, Professor in Marburg.
49. - Braune, Geh. Med.-Rath und Professor in Leipzig.
*50. - Brendel in Montevideo.
51. - Brenner, Secundararzt in Wien.
*52. - Broese in Berlin.
*53. - Bruns, Professor in Tübingen.
54. - Büchner, Volontärarzt in Halle a. S.
*55. - von Büngner, Assistenzarzt in Halle a. S.
*56. - von Burckhardt, Hofrath in Wildbad, † 13. Sept. 1888.
*57. - Burckhardt, jun., Med.-Rath und dirig. Arzt in Stuttgart.
*58. - F. Busch, Professor in Berlin.
*59. - Cammerer, Generalarzt des IX. Armee-Corps in Altona.
60. - Caspary, Professor in Königsberg.
61. - Casper in Berlin.
62. - Chwat, dirig. Arzt in Warschau.

63. Dr. Claus, Sanitäts-Rath in Elberfeld.
*64. - Cordua in Hamburg.
*65. - Cramer in Wiesbaden.
66. - Credé, Hofrath und Stabsarzt a. D. in Dresden.
*67. - Creite, Physikus in Schöningen, Herzogth. Braunschweig.
68. - Czerny, Geheimer Rath und Professor in Heidelberg.
69. - Danzel in Hamburg.
*70. - Deetz, Geh. Med.-Rath in Homburg.
*71. - Delhaes, Sanitäts-Rath und dirig. Arzt in Berlin.
72. - Delvoie, Assistenzarzt in Lüttich.
73. - von Dittel, Professor in Wien.
74. - Dörffel, Assistenzarzt in Leipzig.
*75. - Kenneth M. Douglas in Edinburg.
*76. - Doutrelepont, Geh. Med.-Rath und Professor in Bonn.
77. - Dreier, dirig. Arzt in Bremen.
78. - Ebermann, Wirklicher Staatsrath in St. Petersburg.
79. - Edel in Berlin.
80. - Ehrenhaus, Sanitäts-Rath in Berlin.
81. - Engelmann in Kreuznach.
*82. - Erasmus, dirig. Arzt in Crefeld.
*83. - Erbkam in Görlitz.
84. - Escher, Primar-Chirurg in Triest.
*85. - von Farkas, Primararzt in Budapest.
*86. - Fehleisen, Docent in Berlin.
87. - Fenger, dirig. Arzt in Chicago.
88. - Hurry Fenwick in London.
*89. - Fialla, dirig. Arzt in Bukarest.
90. - von Fichte, Generalarzt des XIII. Armee-Corps in Stuttgart.
91. - Fincke, San.-Rath und dirig. Arzt in Halberstadt.
*92. - Firle, dirig. Arzt in Siegen.
93. - Ernst Fischer, Professor in Strassburg i. E.
94. - Georg Fischer, dirig. Arzt in Hannover.
*95. - H. Fischer, Geh. Med.-Rath und Professor in Breslau.
96. - Fleck, Ober-Stabsarzt in Magdeburg.
*97. - B. Fraenkel, Professor und San.-Rath in Berlin.
98. - Fraenkel, Regimentsarzt in Wien.
*99. - Frank, Assistenzarzt in Berlin
*100. - Freyer, Kreisphysikus in Stettin.
101. - Fricker, dirig. Arzt in Odessa.
102. - Fuchs, Ober-Stabsarzt a. D. in Darmstadt.
*103. - Fürstenheim, Sanitäts-Rath in Berlin.
104. - Gähde, Generalarzt des X. Armee-Corps in Hannover.
105. - von Gärtner, Ober-Med.-Rath in Stuttgart.
*106. - Gemmel, dirig. Arzt in Posen.
107. - A. Genzmer, Professor in Halle a. S.
*108. - Hans Genzmer in Berlin.

109. Dr. Gerdes in Jever.
*110. - Gerstein, dirig. Arzt in Dortmund.
111. - Gersuny, dirig. Arzt in Wien.
112. - Gies, Professor in Rostock.
113. - Glöckler, dirig. Arzt in Frankfurt a. M.
*114. - Glöckner, Assistenzarzt in Berlin.
*115. - Gluck, Professor in Berlin.
116. - Goering, dirig. Arzt in Bremen.
117. - Gräfe, Professor in Halle.
118. - Graf, Geh. San.-Rath und dirig. Arzt in Elberfeld.
*119. - Graser, Docent in Erlangen.
120. - Grimm, Assistenzarzt in Berlin.
*121. - Groeneveld in Leer.
*122. - Grossich, Primarchirurg in Fiume.
123. - Grube, Professor in Charkow.
*124. - Gürtler in Hannover.
125. - Paul Gueterbock, Med.-Rath und Docent in Berlin.
*126. - Gussenbauer, Professor in Prag.
*127. - Gutsch in Carlsruhe, Baden.
128. - Haberern in Budapest.
129. - von Hacker, Assistenzarzt in Wien.
130. - Hadlich, dirig. Arzt in Cassel.
*131. - Hadra in Berlin.
132. - Haenel in Dresden.
*133. - Hagedorn, Geh. Sanitätsrath und dirig. Arzt in Magdeburg.
*134. - Hagemann in Bernburg.
*135. - Hager in Wandsbeck bei Hamburg.
*136. - Eugen Hahn, Geh. Sanitäts-Rath und dirig. Arzt in Berlin.
*137. - Gustav Hahn, Ober-Stabsarzt in Berlin.
138. - Halm Hofrath und Hofstabsarzt in München.
*139. - Hansmann, Arzt am Hospital aleman zu Buenos-Aires.
*140. - Arthur Hartmann in Berlin.
141. - Hasse in Nordhausen.
*142. - Lothar Heidenhain in Berlin.
143. - Heineke, Professor in Erlangen.
*144. - Helferich, Professor in Greifswald.
*145. - Herrlich, Stabsarzt in Berlin.
*146. - Heuck, dirig. Arzt in Mannheim.
147. - Heusner, dirig. Arzt in Barmen.
148. - Hildebrandt, Assistenzarzt in Göttingen.
*149. - Jul. Hirschberg, Professor in Berlin.
*150. - M. Hirschberg in Frankfurt a. M.
*151. - Hoeftmann in Königsberg i. Pr.
152. - van der Hoeven, dirig. Arzt in Rotterdam.
*153. - Hoffa, Assistenzarzt in Würzburg.
154. - Franz Hoffmann in Wiesbaden.

*155. Dr. Holz in Berlin.
*156. - Horn, Ober-Stabsarzt in Berlin.
157. - Baron Horoch in Wien.
158. - Hrabowski in Wanzleben.
*159. - Hüpeden, Med.-Rath in Hannover.
*160. - Ischigouro, Generalarzt in Tokio, Japan.
*161. - Israel, dirig. Arzt in Berlin.
162. - Al. Jacobson, Docent in St. Petersburg.
*163. - Jaeckel, Stabsarzt in Potsdam.
*164. - Jäger, Med.-Rath und dirig. Arzt in Darmstadt.
*165. - C. Jaffé in Hamburg.
*166. - Jaffé in Posen.
*167. - Janicke in Breslau.
168. - Janny, Docent und Primararzt in Budapest.
169. - Jervell in Christiania, Norwegen.
170. - Kadenatzi, dirig. Arzt in Wilna, Russland.
*171. - Kammerer in Berlin.
172. - Kappeler, dirig. Arzt in Münsterlingen, Schweiz.
*173. - Karewsky in Berlin.
174. - Karg, Stabsarzt in Leipzig.
175. - Katholicki, Primararzt in Brünn.
176. - Kaufmann, Docent in Zürich.
177. - Keser in Vevay.
*178. - Kikuzi in Japan.
*179. - Kirchhoff, Assistenzarzt in Berlin.
180. - Klaussner in München.
*181. - Carl Koch in Nürnberg.
182. - Wilhelm Koch, Collegienrath und Docent in Dorpat.
183. - Kocher, Professor in Bern.
*184. - Albert Köhler, Stabsarzt in Berlin.
*185. - Rudolf Köhler, Ober-Stabsarzt in Berlin.
186. - Köhler in Offenbach a. M.
*187. - Kölliker, Docent in Leipzig.
188. - König, Assistenzarzt in Greifswald.
*189. - W. Körte in Berlin.
*190. - Kolaczek, Docent in Breslau.
*191. - Kortüm, dirig. Arzt zu Schwerin in Mecklenburg.
192. - Kovács, Professor in Budapest.
*193. - Kramer in Glogau
*194. - Kraske, Professor in Freiburg i. Br.
195. - Krause, Professor in Berlin.
*196. - Fedor Krause, Docent in Halle a. S.
*197. - Kredel, Assistenzarzt in Halle a. S.
198. - Kremnitz, dirig. Arzt in Bukarest.
*199. - Krönlein, Professor in Zürich.
200. - Kronacher in München.

201. Dr. Kühne, Ober-Stabsarzt in Hofgeismar.
*202. - Kümmell, dirig. Arzt in Hamburg.
203. - Küstner, Professor in Dorpat.
204. - Dieder. Kulenkampff in Bremen.
205. - Ed. Kulenkampff in Bremen.
*206. - Landau, Docent in Berlin.
*207. - Landerer, Docent in Leipzig.
208. - F. Lange in New York.
*209. - Langenbuch, Professor, Sanitätsrath und dirig. Arzt in Berlin.
*210. - Langstein in Teplitz.
*211. - Lantzsch, Ober-Stabsarzt a. D. in Berlin.
*212. - La Pierre, dirig. Arzt in Potsdam.
213. - Lardy zu Neuchâtel.
*214. - Lassar, Docent in Berlin.
*215. - Lauenstein, dirig. Arzt in Hamburg.
216. - von Lauer, Wirkl. Geh. Ober-Med.-Rath, General-Stabsarzt der Preussischen Armee und Professor in Berlin.
217. - Lemke in Hamburg.
*218. - Lenhartz, Stabsarzt in Berlin.
219. - Leopold, Med.-Rath und Professor in Dresden.
*220. - Leser, Docent in Halle a. S.
221. - Freih. von Lesser, Docent in Leipzig.
*222. - Leuthold, Generalarzt und Professor in Berlin.
*223. - William Levy in Berlin.
224. - Liebrecht in Lüttich.
225. - Lilienfeld in Berlin.
226. - Lindemann, Sanitäts-Rath und dirig. Arzt in Hannover.
227. - Lindner, Med.-Rath und dirig. Arzt in Greiz.
*228. - Lindpaintner in München.
*229. - Loebker, Docent in Greifswald.
*230. - Loeffler, Professor in Greifswald.
231. - Loose in Bremen.
232. - Lossen, Professor in Heidelberg.
*233. - von Lotzbeck, General-Stabsarzt der Bayerischen Armee in München.
234. - Lücke, Professor zu Strassburg i. E.
*235. - Lühe, Ober-Stabsarzt zu Demmin i. Pomm.
236. - Lüning, Docent in Zürich.
237. - Lumniczer, Professor in Budapest.
238. - Sir William Mac Cormac, dirig. Arzt in London.
*239. - Mack, dirig. Arzt in Braunschweig.
240. - Macleod, Professor in Glasgow.
241. - Maeurer, Sanitäts-Rath in Coblenz.
242. - Mannel, Geh. Hof- und Med.-Rath in Arolsen.
*243. - Marc, Kreis-Physikus in Wildungen.
*244. - Marckwald in Wiesbaden.

*245. Dr. A. Martin, Docent in Berlin.
*246. - Mehlhausen, Geh. Ober-Med.-Rath und Generalarzt in Berlin.
*247. - Meinert in Dresden.
*248. - Melcher, Secundärarzt zu Königsberg i. Pr.
*249. - Menschel in Bauzen.
250. - Messner in Mainz.
251. - Metzler, Ober-Stabsarzt in Darmstadt.
*252. - Meusel, Geh. Med.-Rath in Gotha.
*253. - Max Meyer in Berlin.
254. - Michael in Hamburg.
255. - Middeldorpf, Assistenzarzt zu Freiburg i. Br.
*256. - Mikulicz, Med.-Rath und Professor zu Königsberg i. Pr.
*257. - Mitscherlich, Ober-Stabsarzt a. D. und Docent in Berlin.
*258. - Moeller in Magdeburg.
259. - Moll, dirig. Arzt in Arnheim, Holland.
*260. - Morian in Essen a. Ruhr.
*261. - von Mosengeil, Professor in Bonn.
262. - Mosetig von Moorhof, Primararzt und Professor in Wien.
263. - Mügge in Stade.
*264. - Ernst Müller in Stuttgart.
265. - Max Müller, Sanitäts-Rath und dirig. Arzt in Köln.
*266. - Max Müller in Schandau.
267 - W. Müller, Docent in Göttingen.
*268. - Müller, Ober-Stabsarzt in Oldenburg.
*269. - Münnich, Ober-Stabsarzt in Berlin.
*270. - Nagel, dirig. Arzt in Bremen.
*271. - Nasse, Assistenzarzt in Berlin.
*272. - Neuber, Docent in Kiel.
273. - Nicoladoni, Professor in Innsbruck.
*274. - Nicolai, Stabsarzt in Berlin.
*275. - Nitze in Berlin.
*276. - Noetzel, Sanitäts-Rath, Ober-Stabsarzt a. D. und Kreis-Physikus in Colberg.
*277. - Nuesse, Ober-Stabsarzt a. D. in Potsdam.
278. - von Nussbaum, Geheimer Rath und Professor in München.
279. - Oberländer in Dresden.
*280. - Oberst, Professor in Halle a. S.
281. - Alexander Ogston, Professor in Aberdeen.
*282. - Olshausen, Geh. Med.-Rath und Professor in Berlin.
283. - Pagenstecher in Elberfeld.
284. - Roswell Park, Professor in Buffalo, Nord-Amerika.
*285. - Partsch, Docent in Breslau.
286. - Passavant, Sanitäts-Rath und dirig. Arzt in Frankfurt a. M.
*287. - Pauli, dirig. Arzt in Lübeck.
*288. - Pauly, Stabsarzt a. D., Sanitätsrath und dirig. Arzt in Posen.
289. - Pausch in München.

*290. Dr. Pelkmann in Berlin.
*291. - Petersen, Professor in Kiel.
*292. - Petri, Geh. Sanitätsrath und dirig. Arzt in Detmold.
*293. - Pietrzikowski, Assistenzarzt in Prag.
*294. - Pilz in Stettin.
295. - Plenio in Elbing.
*296. - Plettner, Assistenzarzt in Halle.
*297. - Poelchen in Danzig.
298. - Poensgen in Düsseldorf.
*299. - Popp in Regensburg.
300. - Praetorius in Antwerpen.
301. - von Puky, Docent in Budapest.
*302. - Rausche in Magdeburg.
*303. - Reger, Ober-Stabsarzt in Halle a. S.
*304. - Reger, Stabsarzt in Potsdam.
*305. - Rehn, dirig. Arzt in Frankfurt a. M.
*306. - Reichel, Assistenzarzt in Berlin.
307. - Reyher, Professor in St. Petersburg.
*308. - Richter, Med.-Rath und Professor in Breslau.
309. - Ried, Geheimer Rath und Professor in Jena.
310. - Riedel, Professor in Jena.
*311. - Riedinger, Professor in Würzburg.
*312. - Riegner in Breslau.
*313. - Rinne, Professor in Greifswald.
*314. - Rochs, Stabsarzt in Berlin.
*315. - Rose, Professor und dirig. Arzt in Berlin.
*316. - Rosenbach, Professor in Göttingen.
*317. - Rosenberger, Docent in Würzburg.
*318. - Rosenstein, Assistenzarzt in Berlin.
319. - Roser, Geh. Med.-Rath und Professor in Marburg.
320. - K. Roser, jun., Docent in Marburg.
*321. - Rothmann, Sanitätsrath in Berlin.
322. - Rotter, Docent in München.
*323. - Rudeloff, Stabsarzt in Berlin.
*324. - Rudolphi, Ober-Med.-Rath in Neu-Strelitz.
*325. - Rüter in Hamburg.
*326. - Rupprecht, dirig. Arzt in Dresden.
327. - Russ jun. in Jassy.
*328. - de Ruyter, Assistenzarzt in Berlin.
*329. - Rydygier, Professor in Krakau.
330. - Sänger in Leipzig.
*331. - Salzer jun., Assistenzarzt in Wien.
332. - Aal Sandberg in Bergen, Norwegen.
333. - Schädel, dirig. Arzt in Flensburg.
*334. - Schäfer in Breslau.
*335. - Max Schede, dirig. Arzt in Hamburg.

*336. Dr. Paul Schede in Magdeburg.
337. - Schillbach, Professor in Jena.
338. - Schinzinger, Hofrath und Professor zu Freiburg i. Br.
339. - Schlaepfer, dirig. Arzt in Zürich.
*340. - Schlange, Assistenzarzt in Berlin.
*341. - Schleich in Berlin.
342. - Schliep, Sanitäts-Rath in Baden-Baden.
*343. - Hans Schmid, dirig. Arzt in Stettin.
*344. - Arnold Schmidt in Leipzig.
*345. - Benno Schmidt, Geh. Med.-Rath und Professor in Leipzig.
346. - Georg B. Schmidt, Assistenzarzt in Heidelberg.
*347. - Heinrich Schmidt, Sanitäts-Rath und dirig. Arzt in Berlin.
348. - Heinrich Schmidt, dirig. Arzt in Frankfurt a. M.
349. - Martin B. Schmidt in Leipzig.
350. - Meinhard Schmidt, Amtsphysikus in Cuxhaven.
*351. - Richard Schmidt in Berlin.
352. - Schmidtlein in Berlin.
353. - Schnabel, Sanitätsrath und dirig. Arzt in Breslau.
354. - Schneider, Professor zu Königsberg i. Pr.
*355. - Schoenborn, Hofrath und Professor in Würzburg.
*356. - Schoetz in Berlin.
*357. - Schrader, Generalarzt in Berlin.
*358. - Justus Schramm, Hofrath und dirig. Arzt in Dresden.
359. - Schubert, Generalarzt in Berlin.
360. - Schuchardt, Docent in Halle a. S.
*361. - Schüller, Professor in Berlin.
362. - Schüssler in Bremen.
*363. - Schütte, Sanitäts-Rath und dirig. Arzt in Berlin.
*364. - A. W. Schultze, Ober-Stabsarzt a. D., Sanitäts-Rath und dirig. Arzt in Stettin.
365. - Schwahn, Ober-Stabsarzt a. D. und Kreis-Physikus in Breslau.
*366. - Schwalbe in Magdeburg.
367. - Seidel in Braunschweig.
*368. - Selle, Stabsarzt in Dresden.
*369. - Sendler in Magdeburg.
*370. - Senger in Berlin.
371. - Senn, Professor in Milwaukee, Nord-Amerika.
*372. - Settegast in Berlin.
373. - Severeanu, Professor in Bukarest.
*374. - Seydel, Docent in München.
375. - Skutsch, Assistenzarzt in Jena.
*376. - Socin, Professor in Basel.
*377. - Sonnenburg, Professor in Berlin.
*378. - Sprengel, dirig. Arzt in Dresden.
379. - Stabel, Sanitäts-Rath in Kreuznach.
380. - Stadler, dirig. Arzt in Bremen.

381. Dr. Starck, Med.-Rath und dirig. Arzt in Danzig.
382. - Staude, Med.-Rath und Krankenhaus-Director in Zwickau.
*383. - Stechow, Stabsarzt in Berlin.
*384. - Steinbrück, dirig. Arzt in Züllchow bei Stettin.
*385. - Steinthal in Stuttgart.
386. - Stelzner, Hofrath und dirig. Arzt in Dresden.
387. - Stetter, Docent in Königsberg i. Pr.
388. - Strube, Generalarzt des VI. Armee-Corps in Breslau.
389. - Struckmann in Kopenhagen.
*390. - von Stuckrad, Generalarzt des III. Armee-Corps in Berlin.
*391. - Subbotić, Primararzt in Semlin.
392. - Süersen, Geh. Hofrath in Berlin.
393. - Szénásy, Assistenzarzt in Budapest.
*394. - Szmula. Sanitätsrath, Kreis-Physikus, Knappschafts-Oberarzt in Zabrze, Oberschlesien.
395. - Szuman in Thorn.
396. - Tamm in Berlin.
*397. - Thiem in Cottbus.
*398. - Thiersch, Geh. Med.-Rath und Professor in Leipzig.
399. - Thomsen in Altona.
400. - Tilanus, Professor in Amsterdam.
*401. - Tillmanns, Docent in Leipzig.
*402. - Timann, Ober-Stabsarzt in Potsdam.
*403. - von Tischendorf in Leipzig.
*404. - Tobold, Geh. Sanitätsrath und Professor in Berlin.
*405. - Toelken in Bremen.
*406. - Trendelenburg, Professor in Bonn.
407. - Trost, Regierungs-Med.-Rath in Aachen.
408. - Ullmann in Wien.
*409. - Veit, Docent in Berlin.
410. - Villaret, Stabsarzt in Berlin.
*411. - Völker in Braunschweig.
412. - von Volkmann. Geh. Med.-Rath und Professor in Halle a. S.
*413. - Paul Wagner, Docent in Leipzig.
*414. - Wahl in Essen.
*415. - von Wahl, Wirkl. Staatsrath und Professor in Dorpat.
*416. - Waitz in Hamburg.
*417. - Walkhoff in Helmstedt.
*418. - Walzberg in Minden.
419. - Warnatz in Dresden.
*420. - von Wegner, Generalarzt des Garde-Corps in Berlin.
*421. - Wehmer, Kreis-Wundarzt in Berlin.
*422. - Wehr in Lemberg.
423. - Weil, Professor in Prag.
*424. - Weise in Berlin.
*425. - Wenzel, Generalarzt der Kaiserl. Marine in Berlin.

426. Dr. Wiesinger, Secundärarzt in Hamburg.
427. - Wild, dirig. Arzt in Cairo, Aegypten.
*428. - Wilke, Sanitätsrath und dirig. Arzt in Halle a. S.
*429. - Willemer, dirig. Arzt in Ludwigslust.
*430. - Winckel, Geh. Med.-Rath und Professor in München.
431. - Alexander von Winiwarter, Professor in Lüttich.
432. - Rich. Wittelshöfer, Docent in Wien.
433. - Witzel, Docent in Bonn.
*434. - Wölfler, Professor in Graz.
*435. - Rudolf Wolf, dirig. Arzt in Hamburg.
436. - Carl Wolff in Griesheim, Provinz Hessen-Nassau.
*437. - Ernst Wolff, Generalarzt in Berlin.
*438. - Julius Wolff, Professor in Berlin.
*439. - Max Wolff, Professor in Berlin.
440. - Wurfbain, Professor in Amsterdam.
*441. - Zabludowski in Berlin.
*442. - Zeller in Stuttgart.
*443. - Zielewicz, dirig. Arzt in Posen.
*444. - Ziemssen in Wiesbaden.
*445. - Zwicke, Stabsarzt in Goslar.

C.

Statuten

der

Deutschen Gesellschaft für Chirurgie.

§. 1. Die Deutsche Gesellschaft für Chirurgie hat den Zweck, bei dem stets wachsenden Umfange der Wissenschaft, die chirurgischen Arbeitskräfte zu einigen, durch persönlichen Verkehr den Austausch der Ideen zu erleichtern und gemeinsame Arbeiten zu fördern.

§. 2. Die Versammlungen der Gesellschaft finden jährlich, bei Gelegenheit eines in der Zeit vom 10. bis incl. 13. April abzuhaltenden Congresses statt, mit der Massgabe, dass es dem Vorsitzenden anheimgestellt wird, den Termin entsprechend zu verschieben, wenn ein Sonntag dazwischenfällt. Die Verhandlungen in den Sitzungen des Congresses werden durch die anliegende Geschäftsordnung geregelt.

§. 3. Mitglied der Gesellschaft kann Jeder werden, der sich mit Chirurgie beschäftigt, unter den in §. 8 bezeichneten Bedingungen.

§. 4. Theilnehmer an den Sitzungen können durch Mitglieder eingeführt werden; dieselben dürfen jedoch nur mit Genehmigung des Vorsitzenden Vorträge halten oder an der Debatte Theil nehmen.

§. 5. Der Ausschuss der Gesellschaft besteht aus:

einem Vorsitzenden,
einem stellvertretenden Vorsitzenden,
zwei Schriftführern,
einem Cassenführer,
vier anderen Mitgliedern.

Die fünf zuerst genannten Personen bilden das Bureau des Congresses. Ständige Mitglieder des Bureaus sind:

der erste Schriftführer und der Cassenführer.

Der Vorsitzende wird auf die Dauer eines Jahres gewählt. Die Wahl ist immer eine Zettelwahl. Mitglieder der Gesellschaft, welche verhindert sind, an den Sitzungen des Congresses theilzunehmen, sind berechtigt, ihre Stimmzettel dem ständigen Schriftführer einzusenden, müssen aber in diesem Falle die abgegebenen Zettel mit ihrer Unterschrift versehen, während die anwesenden Wähler ihre Zettel nicht zu unterschreiben brauchen. Die Wahl des Vorsitzenden findet am dritten Sitzungstage des Congresses im Voraus für die nächste Sitzungsperiode statt.

Jedesmal in der ersten Sitzung des Congresses werden durch einfache Stimmenmehrheit gewählt:

der Stellvertreter des Vorsitzenden,
der zweite Schriftführer,
die vier anderen Mitglieder des Ausschusses.

§. 6. Der Ausschuss leitet die Angelegenheiten der Gesellschaft für die Dauer des Jahres, namentlich:

a) berath etwaige Abänderungen der Statuten und der Geschäftsordnung,
b) entscheidet über die Aufnahme neuer Mitglieder,
c) besorgt die Publication der Verhandlungen,
d) sorgt für Verwahrung der Archive und Gelder der Gesellschaft.

Ist der Ausschuss versammelt, so finden seine Verhandlungen mündlich, im anderen Falle schriftlich statt.

§. 7. Der Beitrag der Mitglieder ist für das Jahr auf 20 Mark festgesetzt. Sollte dieser Beitrag, nach zweimaliger Erinnerung, für ein oder mehrere Jahre nicht gezahlt worden sein, so wird der Name des Mitgliedes aus der Liste gestrichen. Der Wiedereintritt in die Gesellschaft kann ohne Weiteres erfolgen, sobald die fehlenden Beiträge nachgezahlt worden sind.

Durch einmalige Zahlung des zehnfachen Jahresbeitrages = 200 Mark wird die lebenslängliche Mitgliedschaft erworben.

§. 8. Die Aufnahme neuer Mitglieder erfolgt, abgesehen von der Zeit des Congresses, zu Neujahr. Der Neuaufzunehmende muss durch drei Mitglieder vorgeschlagen werden; der Ausschuss entscheidet über die Wahl.

§. 9. Die Gesellschaft ernennt hervorragende Chirurgen zu Ehrenmitgliedern, die indessen die Zahl 12 nicht übersteigen dürfen.

Die zu ernennenden Ehrenmitglieder werden der Gesellschaft nach einstimmigem Beschluss des Ausschusses vorgeschlagen. Die Abstimmung über dieselben findet durch Stimmzettel in der nächstfolgenden allgemeinen Sitzung statt. Zur Aufnahme ist eine Majorität von zwei Dritteln der abgegebenen Stimmen erforderlich.

§. 10. Der Ausschuss wird mit Abfassung der Ehrendiplome beauftragt.

§. 11. Die Verhandlungen des Congresses werden veröffentlicht; der Abdruck der Vorträge erfolgt, wenn irgend möglich, nach dem vom Vortragenden einzureichenden Manuscripte, andernfalls nach den stenographischen Aufzeichnungen. Jedes Mitglied, vorausgesetzt, dass der vorjährige Jahresbeitrag gezahlt worden ist, erhält unentgeltlich ein Exemplar.

§. 12. Etwaige Abänderungen der vorliegenden Statuten können, nach vorgängiger Berathung im Ausschuss, nur durch eine Majorität von zwei Dritteln der in einer Sitzung anwesenden Mitglieder des Congresses beschlossen werden.

Geschäftsordnung.

§. 1. Der Vorsitzende setzt die Tagesordnung fest und bestimmt die Reihenfolge der Vorträge. In der Sitzung gehen die Demonstrationen in der Regel den Vorträgen voran.

§. 2. Die Vorträge dürfen bis zu 30 Minuten dauern. Der Vorsitzende hat das Recht, ohne Befragen der Versammlung, denselben eine weitere Ausdehnung um 10 Minuten, also in Summa bis auf 40 Minuten, zu gewähren. Nach Ablauf dieser Zeit ist durch Abstimmung der Wille der Versammlung einzuholen.

§. 3. Die Reden in der Discussion dürfen 5 Minuten oder, auf Zulassung des Vorsitzenden, 10 Minuten dauern, es sei denn, dass die Versammlung durch Abstimmung eine andere Willensmeinung kundgiebt.

I.

Protokolle, Discussionen

und

kleinere Mittheilungen.

Erster Sitzungstag

am Mittwoch, den 4. April 1888, in der Aula der Königlichen Universität.

Eröffnung der Sitzung um 1 1/4 Uhr durch den Vorsitzenden

Herrn von Bergmann: M. H.! In einer ernsten und schweren Zeit liegt mir die Aufgabe ob, Sie an dieser Stätte zu begrüssen. Noch trauert mit uns unser ganzes Volk um seinen Heldenkaiser. Wo Sie den Blick auch hinrichten, nicht in dieser Hauptstadt allein, sondern vom Belt bis an die Alpen: überall der Ausdruck tiefen Schmerzes.

Unsere Deutsche Gesellschaft für Chirurgie ist die erste gewesen, die nach der Gründung des neuen Reiches, auf dem Gebiete der Wissenschaft, sich gebildet hat. Unter dem Scepter des an Siegen so reichen Friedensfürsten ist sie entstanden und hat sie ein reiches, fruchtbares Gedeihen gefunden.

Ein theures Vermächtniss hat uns der zu seinen Vätern entschlafene Kaiser zurückgelassen: die Pflichttreue in der Berufsarbeit. Sie sei und bleibe die starke Wurzel auch unserer Kraft. Dieses Erbe Seines nun in Gott ruhenden Vaters hat Kaiser Friedrich in seltener Selbstverleugnung angetreten. Trotz Krankheit und Leiden übt Er voll Kraft und Muth Seine Herrscherpflicht, und was des Kronprinzen liebstes Arbeiten war, die Förderung der deutschen Wissenschaft und Kunst, das ist jetzt des Kaisers Herrscherpflicht geworden.

Auch unserer Gesellschaft hat Se. Majestät schon huldreich gedacht. Er hat mir gestattet, hier dem versammelten Congresse mitzutheilen, dass Allerhöchstderselbe unser Bestreben, das Andenken unseres verewigten Ehrenpräsidenten durch ein entsprechendes Denkmal uns zu sichern, gern fördern und dem Seine hohe Protection widmen wolle.

Wir haben gestern das Gedächtniss unseres dahingegangenen Ehrenpräsidenten in feierlicher Sitzung begangen; in pietätvoller Erinnerung haben wir Seiner gedacht und gewünscht, uns sein Bild, sein Fortwirken für alle Zukunft zu erhalten. Es versteht sich ganz von selbst, dass nicht bloss in flüchtiger Tagesfeier, sondern auch in Form eines bleibenden Andenkens wir uns Langenbeck's für alle Zeit erinnern wollen. Dieser Gedanke ist bereits

bald nach seinem Tode in der Berliner medicinischen Gesellschaft angeregt worden. Von dieser Gesellschaft ist zunächst die Idee ausgegangen, Langenbeck an irgend einem öffentlichen Platze der Stadt Berlin ein Denkmal in Stein oder Erz zu setzen. Als diese Absicht Ihrer Majestät der Kaiserin und Königin Augusta bekannt geworden war, hat Sie nicht bloss Ihre Theilnahme daran uns bekannt gegeben, sondern hat uns noch darauf aufmerksam gemacht, dass würdiger als dieses Andenken in Stein für Bernhard von Langenbeck ein lebendes Denkmal wäre, ein lebendes in dem Sinne eines, das zum Besten der Kunst und der Wissenschaft, die der Dahingeschiedene hier vertreten hat, fortzuwirken im Stande sei. Zu dem Zwecke hat Ihre Majestät in Anregung gebracht, an Stelle eines Denkmals ein Haus zu gründen, welches den Namen „Langenbeckhaus" führen soll und das zunächst für unsere Gesellschaft für Chirurgie ein Vereinshaus würde. In ihm sollten unsere Jahresversammlungen gehalten werden, in ihm sollte ein Centrum geschaffen werden für unser gemeinsames Arbeiten. Wir haben gestern in der Ausschusssitzung mit grosser Freude diese Idee unserer erhabenen Kaiserin aufgenommen und werden Ihnen in der letzten Sitzung des Congresses am Sonnabend schon bestimmtere Vorschläge machen und Sie dann auffordern, eine Form zu finden, in welcher wir noch weiter Diejenigen einladen wollen, mit uns gemeinsam an der Stiftung eines solchen Langenbeckhauses sich zu betheiligen, die ihm, wie wir, Erinnerung, Dank und Gedächtniss zollen.

Wenn wir aber irgend etwas Gemeinsames von uns aus als Körperschaft beginnen wollen, dann ist es nothwendig, dass wir dazu die Rechte einer Körperschaft, corporative Rechte also, erwerben. Das ist um so mehr nöthig, als allmälig doch unser Kapital, das wir durch unsere Jahresbeiträge gesammelt haben, eine ganz stattliche Höhe erreicht hat. Wir wollen daher, wie auch gestern in der Ausschusssitzung abgemacht worden ist, gleichfalls am letzten Sitzungstage Ihnen vorschlagen, Schritte zu thun, um corporative Rechte zu erwerben und wollen uns Mühe geben, bis dahin diese Schritte so weit als möglich zu fördern.

Der Tod hat unsere Reihen schwer getroffen durch den Verlust unseres Stifters, Führers und Förderers, unseres lebenslänglichen Ehrenpräsidenten Bernhard von Langenbeck. Ausser seinem Verlust haben wir glücklicherweise nur noch den zweier Collegen zu beklagen, des Orthopäden Gustav Kraus in Darmstadt und von Guentner in Salzburg. Ich bitte die Herren sich, wie es hier üblich gewesen ist, zum Andenken an unsere Todten von den Plätzen zu erheben. (Geschieht.)

Zu meiner Freude darf ich weiter mittheilen, dass aus unserer Gesellschaft nur ein Mitglied ausgetreten ist, Herr Dr. Straeter in Düsseldorf, dagegen in der ersten Ausschusssitzung nicht weniger als 24 neue Mitglieder aufgenommen worden sind, nämlich die Herren: 1) Dr. Graser, Privat-Docent in Erlangen, 2) Dr. Kortüm, dirig. Arzt am Stadtkrankenhause zu Schwerin, 3) Dr. Carl Steinthal, bisher Assistent an der chirurg. Klinik zu Heidelberg, 4) Dr. Pauli, dirig. Arzt am Kinderhospital zu Lübeck, 5) Dr. Hugo Gemmel, dirig. Arzt am Diakonissenhause zu Posen, 6) Dr. H. Seidel in Braunschweig, 7) Dr. Richard Poelchen in Danzig, 8)

Dr. Kenneth M. Douglas zu Edinburg, 9) Dr. Erbkam in Görlitz, 10) Dr. Richard Schmidt in Berlin, 11) Dr. Borchert in Berlin, 12) Dr. Wilhelm Hagen in Wandsbeck, 13) Stabsarzt Dr. Nicolai in Berlin, 14) Dr. Richard Wehmer, Kreis-Wundarzt in Berlin, 15) Dr. Ischigouro, japanischer Generalarzt in Tokio, 16) Dr. Kikuzi aus Japan, 17) Dr. Carl Schleich in Berlin, 18) Dr. Willemer, dirig. Arzt in Ludwigslust, 19) Dr. Tölken in Bremen, 20) Dr. von Bergmann, dirig. Arzt in Riga, 21) Dr. Poensgen in Düsseldorf, 22) Dr. Carl Seydel, Privat-Docent in München, 23) Dr. Franz Pausch in München, 24) Professor Dr. Bardenheuer in Cöln.

Ich heisse die neu eingetretenen Mitglieder im Namen unserer Gesellschaft herzlich willkommen.

Wahl einer Commission zur Prüfung der Rechnungsablage durch den Herrn Kassenführer.

Vorsitzender: Es ist weiter noch Sitte gewesen, dass, bevor wir in die Tagesordnnng treten, eine Revision unseres Vermögens und des Kassenbestandes vorgenommen wird. Herr von Adelmann, der sich in der Regel dieser Mühe unterzogen hat, ist im Augenblicke krank und daher verhindert. Ich schlage vor, Herrn Mitscherlich, der immer dabei gewesen ist und den ich mich freue, heute wieder in unserer Mitte begrüssen zu können, nachdem er im vorigen Jahre in derselben fehlen musste, und Herrn Israel zu Cassenrevisoren zu bestimmen. Ich darf wohl annehmen, dass der Vorschlag ohne Weiteres genehmigt wird.

Wahl des Bureaus und

Wahl des Ausschusses für das laufende Jahr.

Vorsitzender: Beim Eintritt in die Tagesordnung haben wir immer unser Bureau und unseren Ausschuss ergänzt. Gewohnheitsmässig ist es so gehalten worden, dass, wenn die Mitglieder, die das Bureau und den Ausschuss im vorigen Jahre bildeten, zugegen waren, sie auch sofort dieselben Pflichten im neuen Sitzungsjahre übernahmen. Uns fehlt aber ein Vicepräsident. Nach Rücksprache mit dem Ausschuss erlaube ich mir, Ihnen Herrn König (Göttingen) als Vicepräsidenten für die diesjährige Sitzungsdauer vorzuschlagen. (Zustimmung.) — Ich bitte also Herrn König, seines Amtes zu walten. Die übrigen Mitglieder des Bureaus und des Ausschusses nehme ich als wiedergewählt an und habe Ihnen dann nur noch kurz mitzutheilen, dass zwei Schreiben uns zugegangen sind, das eine Schreiben von einer amerikanischen Gesellschaft, der Societas chirurgica Americana, die uns einladet, uns zur Zeit des 17., 18. und 19. September d. J. an dem Allgemeinen ärztlichen Congress Amerika's mit zu betheiligen, natürlich in der chirurgischen Section desselben. Dann ist uns weiter ein Schreiben der Société de chirurgie de Paris zugegangen, deren Mitglied unser verstorbener College von Langenbeck gewesen ist. Die Gesellschaft bedauert, sich nicht bei der Todtenfeier Langenbeck's vertreten lassen zu können; endlich von der k. k. Gesellschaft der Aerzte in Wien ein Schreiben an uns, das um Zusendung unserer Sitzungsprotokolle bittet.

Ich eröffne nunmehr den 17. Congress der Deutschen Gesellschaft für Chirurgie und bitte Sie, gleich in die Tagesordnung einzutreten.

1) Herr König (Göttingen): „Ueber die Prognose der Carcinome“*)

Discussion:

Herr Eugen Hahn (Berlin): M. H.! Was die günstigen Resultate durch die Colotomie bei Mastdarmcarcinom anbelangt, so kann ich Herrn König in jeder Beziehung voll und ganz beistimmen. Gestatten Sie, dass ich Sie auf eine Methode der Colotomie aufmerksam machen, welche ich in der letzten Zeit wiederholt ausgeführt habe, und welche die Nachtheile vermeidet, die Herr König eben bei Versenkung des peripheren Endes hervorgehoben hat, die ferner die Nachtheile vermeidet, welche eintreten, wenn man in zwei Zeiten operirt und später das eingenähte Colon eröffnet. In 5 Fällen ist die Operation in folgender Weise von mir mit sehr gutem Erfolg gemacht: Ich nähe das periphere und das centrale Ende durch eine Hautbrücke gesondert ein, so dass man später bequem eine Ausspülung durch das periphere Ende vornehmen kann. Es tritt dadurch einmal der Vortheil gegen die älteren Methoden ein, dass keine Fäcalmassen in das untere Ende übertreten, in Folge dessen der nachtheilige Reiz fortfällt. Zweitens kann die Ansammlung von Koth- und Blutmassen in dem peripheren Ende, wie es bei der Schinzinger-Madelung'schen Methode zuweilen geschieht, ebenfalls nicht eintreten und drittens hat man den grossen Vortheil, neben der Abhaltung der Fäcalmassen und der Möglichkeit der localen Behandlung, später leicht den normalen Weg wieder herzustellen, da die Darmenden nur durch eine Hautbrücke von 1 Ctm. Länge getrennt, neben einander liegen, was von Wichtigkeit ist bei den Colotomien, die wegen syphilitischer Ulcerationen ausgeführt werden, da letztere durch die Colotomie, wie ich früher gezeigt habe, geheilt werden können.

Der normale Weg wird durch eine Darmklemme hergestellt, welche breite Branchen besitzt und ein Loch von der Grösse eines Zweimarkstückes durch die nebeneinander liegenden Darmenden durchquetscht. Eine genauere Beschreibung der Technik der Operation und der angewandten Darmklemme behalte ich mir vor, anderweitig zu geben.

Herr Bardenheuer (Köln): Ich möchte mir einige Bemerkungen wegen der Prognose anzufügen erlauben. Ich habe im Ganzen nach der Methode, wie ich sie für mich speciell eingeführt habe, 13 Fälle operirt. Ich muss hierbei noch einschalten, dass ich sehr wenig wählerisch zu Werke gegangen bin, dass ich Fälle ausgewählt habe, wo sehr starke Verwachsungen mit der Umgebung waren. Trotzdem sind unter meinen 13 Fällen nur 2 gestorben. Einer ist an Adynamie gestorben, vielleicht nach 12 oder 24 Stunden — ich weiss es nicht mehr genau; ich war nicht auf die Sache präparirt, sonst würde ich darüber genauere Daten haben können —; das war eine Frau, welche höchst adipös war, welche auch, wie die Section nachher nach-

*) S. grössere Vorträge und Abhandlungen No. II.

wies, eine bedeutende Herzvergrösserung hatte, und ich habe mich nur zu dieser Operation durch die glücklichen Erfolge verführen lassen, welche ich mit der Ausführung der Operation hatte; der zweite Fall ist an einer Einklemmung gestorben, welche in dem Riss des Peritoneums statt hatte, also in dem Douglas. Eine Schlinge hatte sich durch die Oeffnung nach unten gesenkt und hatte sich eingeklemmt. Ich klage hierfür hauptsächlich das Vorgehen an — ich war etwas pressirt und übergab einem Assistenten die Ausstopfung; dieselbe wurde nicht correct ausgeführt. In Folge dessen hatte sich eine Schlinge eingesenkt und die Patientin ging an Peritonitis, resp. besser gesagt an Gangrän des Darmes zu Grunde.

Wenn ich vielleicht in der Begeisterung für die Operation etwas weit gegangen bin, dass ich sagte, es sind vielleicht nur 5 pCt., die sterben, so bezog sich meine Anschauung darauf, dass die günstigen Fälle ausgewählt werden. Wenn keine Verwachsungen in der Umgebung sind, dann lässt sich die Operation ausserordentlich rasch ausführen. Das Einzige, was man ab und zu beobachtet, ist eine begrenzte Gangrän des hinteren Wundrandes. Der vordere Rand heilt meist an, während der hintere, der tiefere Rand zuweilen gangränös wird, aber auch nicht stets sondern zuweilen. Ich habe behauptet — das möchte ich hier gleich einflechten, wiewohl darauf Seitens des Herrn Vorredners nicht eingegangen worden ist, dass es möglich wäre, Continenz zu erhalten. Dies war mir in zwei Fällen gelungen und gerade zu dieser Zeit wurde ich von Herrn von Volkmann, resp. durch seinen Herrn Assistenten aufgefordert, in den Volkmann'schen Blättern einen Aufsatz über diese Operation erscheinen zu lassen. Ich bin dort, was ich auch sehr gern zugestehen will, etwas weit gegangen. Heute muss ich sagen, dass die Continenz nicht so oft zu erreichen ist. Wenn sie erreicht werden soll, muss es in der Weise geschehen, dass man Lappen von der Umgebung nimmt und dieselben herüberpflanzt. Ich habe das nachträglich in 2 Fällen gethan und es ist eine relativ sehr gute Continenz erzielt, in dem einen Falle sogar, dass Pat. Blähungen sehr gut zurückhalten kann, in dem anderen Falle, dass er jeden Morgen sein Clysma nehmen muss und, wofern er nicht gerade sehr diarrhoischen Stuhlgang hat, kann er den Stuhl zurückhalten.

Herr König: Ich möchte nur an die Frage der Necrose des Rectums noch wenige Worte anknüpfen. Ich habe nie eine irgend wie wesentliche Darmnecrose nach Rectaloperationen gesehen und insbesondere solche Formen, wie sie uns Herr Bardenheuer berichtet hat, dass ausgedehnte Strecken des Rectums necrotisch geworden sind, sind mir nie vorgekommen. Ich glaube, das liegt doch in der Differenz des Operirens, Herr Bardenheuer zieht mit grosser Gewalt den Darm herunter, zerreisst alle Adnexa desselben; ich glaube, dass wenn es Necrose giebt, so ist das die nothwendige Consequenz dieser Methode der Operation.

Herr Bardenheuer: Ich möchte hierbei bemerken, dass ich ja hinzugefügt habe, dass ich höchst selten Gangrän bekommen habe, höchstens nur begrenzte Gangrän des Randes. Die Gangrän, von der ich eben sprach, ist ja nur eine Dünndarmschlingen-Gangrän gewesen. Es hatte sich eine Dünndarmschlinge in den Douglas oder resp. in den leer gemachten Raum des Os

sacrum hineingesenkt und wurde durch den Peritoneal-Schnitt oben eingeklemmt.

Herr Schede (Hamburg): M. H.! Ich darf vielleicht an dieser Stelle ganz kurz an ein Verfahren erinnern, das ich vor Kurzem veröffentlicht habe, aber vielleicht an einer Stelle, wo es nicht Vielen von Ihnen zu Gesicht gekommen ist, in den Berichten über die Sitzungen der Hamburger medicinischen Gesellschaft, ein Verfahren, welches so gut, wie bisher, glaube ich, kein anderes die Möglichkeit giebt, den Kranken nach der Operation nicht zum Krüppel werden zu lassen, sondern einen Menschen mit vollkommen normalen Functionen herzustellen. Diese Methode schliesst sich eng an die Kraske'sche Operation an und eignet sich selbstverständlich also nur für solche Fälle, wo der Sphincter selbst und die nächste Umgebung intact, noch nicht von Carcinom ergriffen ist. Man lässt also bei der Operation den Sphincter ganz unberührt, führt den äusseren Längsschnitt von der Spitze des Steissbeins an nach oben, exstirpirt das Steissbein und fügt, wenn nöthig, die von Kraske angegebene Resection des Kreuzbeins hinzu. Nun löst man den frei liegenden unteren oder mittleren Theil des Rectums rings herum los, geht bis an den Peritonealansatz, eröffnet das Peritoneum ringsum und zieht nun, ehe man noch das Rectum geöffnet hat — nach Bedürfniss das Mesorectum abtrennend — die Flexur soweit herunter, dass man vollen Spielraum hat, um später reichlich zu reseciren und die Enden wieder aneinander zu nähen. Ehe man aber hierzu übergeht, wird das Peritoneum ringsherum auf dem Darm angenäht, also wohl verstanden, der Darm hängt jetzt ziemlich weit heraus, das Peritoneum wird aber zurückgelagert und weiter oben rings herum wieder mit Hülfe einer fortlaufenden Catgutnaht auf die Flexur aufgenäht.

Auf diese Weise lässt sich eine Infection des Peritoneums wohl am sichersten vermeiden. Jetzt reseciren Sie den Darm quer und nähen die Enden rings herum wieder zusammen, machen also eine circuläre Darmnaht, die man allerdings in diesem Falle, glaube ich, nicht so ausführen darf wie gewöhnlich. Man hat ja an dem unteren Ende kein Peritoneum und es würde nichts helfen, die äusseren Flächen des Darmes aneinander zu bringen, sondern ich hefte jetzt einfach quer die Durchschnitte aneinander. Freilich ist damit die Nothwendigkeit gegeben, um die Darmnaht vor dem aufgestauten Koth zu schützen, eine Colotomie unmittelbar hinterher auszuführen. Ich lege also sofort, nach Beendigung der Darmnaht, einen künstlichen After an dem Colon descendens an, verstopfe das periphere Ende mit einem Wattetampon oder dergleichen und stopfe die Wunde um das Rectum herum mit Jodoformganze aus. Jetzt bleibt die Wunde vom Koth gänzlich unberührt. Heilt der Darm nicht primär, so heilt er secundär zusammen. Die Beschwerden des Kranken sind relativ recht gering, weil in der That der künstliche After an dem Colon descendens ihn nur sehr wenig belästigt, wie Sie ja heute haben bestätigen hören und die fortwährende Verunreinigung der Hauptwunde mit Koth fortfällt. Ist letztere vernarbt, was in der Regel in etwa 3 Monaten der Fall sein wird, so schliessen Sie den künstlichen After wieder und der Patient ist nun völlig gesund und hat einen ganz normal functionirenden Darm.

Herr Küster (Berlin): Bevor ich die Mittheilung des Herrn Schede gelesen hatte, habe ich bereits in gleicher Weise die Resection des Rectum gemacht, aber ich glaube nicht, dass es nöthig ist, die Colotomie hinzuzufügen, die doch eine sehr bedenkliche oder wenigstens eine nicht gleichgiltige Complication darstellt, sondern dass man auch ohne sie auskommen kann. Es ist mir in dem ersten Falle allerdings nicht gelungen, eine prima intentio zu Wege zu bringen, sondern die Wunde öffnete sich nach hinten, und es bildete sich eine Zeit lang ein Anus praeternaturalis, der, nebenbei bemerkt, vollständig spontan geheilt ist. Man kann das Nachdrängen der Kothmassen gegen die Naht, die man angelegt hat, dadurch vollkommen hindern, dass man die Methode der Nachbehandlung für die Hämorrhoidaloperation anwendet, welche ich von Herrn von Volkmann gelernt habe. Man legt nämlich in das Rectum, und zwar bis über die genähte Stelle hinauf ein dickes Drain ein, das mit Jodoformmull umwickelt ist. Nun treten durch das Drain einmal die Darmgase nach aussen, ausserdem aber auch die flüssigen Kothmassen. Das geht sehr gut und hält das Drain die Wunde im Allgemeinen ziemlich gut von den andrängenden Kothmassen frei. Das Aufgehen der Wunde ist auch erst am sechsten Tage erfolgt, nachdem bereits mehrfach Darminhalt abgegangen war.

Ich habe dann die Operation vor Kurzem noch ein zweites Mal gemacht. Bei diesem Patienten sind bereits sieben Tage vergangen, ohne dass die Naht nachgegeben hat*), und glaube ich, dass es in der That möglich ist, die Naht so fest zu machen, dass sie in vielen, nicht in allen Fällen halten wird. Man muss nämlich die Naht in der Weise anlegen, dass man zunächst an der vorderen Seite die Schleimhaut rund herum mit Seide zusammennäht, dann eine zweite Etage anlegt, aber nicht mit versenkten Catgutnähten, da dieselben in der That nicht genügend halten, sondern man soll versenkte Seidennähte nehmen, und wenn man diese tiefgreifend macht und sie bis an die Schleimhaut heranführt, so scheint die Sache haltbar zu werden. Freilich bildet sich in der Regel ein Vorsprung nach innen, der ja für das Auseinanderreissen ganz besonders günstige Verhältnisse darbietet; allein ein absolutes Hinderniss für die Heilung scheint das nicht zu sein.

Ich möchte Ihnen empfehlen, in dieser Weise die Operation zu versuchen.

Herr Helferich (Greifswald): M. H.! Ich wollte mir erlauben, bezüglich der Mammacarcinome ein paar Worte hinzuzufügen. Ich stimme ganz den Bemerkungen bei, die Herr König hier gemacht hat. Ich glaube, ein Jeder, der seine Fälle durchmustert, kommt zu der betrübenden Einsicht, dass er Besseres erwartet hatte, als er schliesslich bei einer genauen Durchsicht findet.

Ich glaube wohl, dass Anfangs mit der Einführung der antiseptischen Methode die Resultate bezüglich der Recidive vielleicht schlechter wurden. Man freute sich auf die Prima reunio, und man liess zu viel Haut stehen. Nachher kam man dazu, genügend Haut zu entfernen, man lernte — was ich

*) Später ist auch hier die Naht aufgegangen.

für ganz ausserordentlich wichtig halte, für einen der allergrössten Fortschritte, welchen die neuere Chirurgie aufzuweisen hat — man lernte die Bedeutung der Drüsen würdigen und bei der Operation entsprechend verfahren. Jeder Chirurg hat sich wohl jetzt dazu entschlossen, ein Carcinom der Mamma nicht für wirklich operirt zu halten, wenn er nicht gleichzeitig auch die Achselhöhle ausgeräumt hat, selbst wenn Drüsen hier nicht zu fühlen waren. Ich glaube, wir müssen nicht bloss an diesem Princip festhalten, wir müssen weiter gehen und sagen: In jedem Falle, wo die Achselhöhlen ein grösseres carcinomatöses Drüsenpacket enthalten, sollen wir typisch die ganze Region ausräumen, wenigstens bis zur Clavicula. Nur dann sind wir in der Lage, auch diese nächste, scheinbar noch gesunde Drüsenetappe zu entfernen und solche Keime, welche später unheilbringend werden könnten, zu entfernen. Ich habe vor ein paar Jahren einmal beiläufig in einem kleinen Aufsatz mitgetheilt, dass ich deshalb bei derartigen Fällen, wo die Achseldrüsen hochgradig carcinomatös erkrankt sind, nach der gründlicher Exstirpation der Brustdrüse nebst der deckenden Haut in der oberen Brustgegend bis zur Clavicula einen Lappen bilde, welcher die Haut und Muskulatur des Pectoralis major enthält, und denselben abpräparire, so dass der Musculus pectoralis minor vollkommen freiliegt. Die Basis des grossen Lappens liegt am Oberarm. Mit oder ohne Durchschneidung des Pectoralis minor können nun die Gefässe vollkommen bis zur Clavicula erreicht werden. Ich führe die Operation jetzt nicht mehr so aus. Ich habe zwar mehrere Fälle, die auf diese Weise dauernd und gut geheilt sind, habe auch in ein paar Fällen gesehen, dass Theile dieses ja immerhin nur spärlich ernährten Lappens namentlich an der Haut nekrotisch geworden sind. Jetzt durchschneide ich die Haut und den Musculus pectoralis major von der Achselhöhle bis zur Clavicula, dann mache ich die Ausräumung ohne Durchschneidung des Musculus pectoralis minor. Durch versenkte Catgutnähte wird dann der durchschnittene Muskel wieder zusammengenäht. M. H.! Ich weiss sehr wohl, dass man bei guter Haltung des Armes ohne Durchschneidung des Brustmuskels bis zur Clavicula kommen und hoch hinaufreichende Drüsen mit dem Finger entfernen kann. Aber ich finde, dass man nicht dasselbe leistet, wenn man so in einer tiefen Wunde arbeitet, was zu erreichen ist, nachdem das Operationsterrain völlig offengelegt wurde. Durch letztere Methode bekommt man namentlich auch das Bindegewebe in der Umgebung des Pectoralis minor und bis zum Schlüsselbein zu Gesicht; das ist auf andere Weise nicht gründlich zu erreichen.

Der Erfolg unserer Carcinomoperationen, daran ist kein Zweifel, hängt ab von dem Zeitpunkt der Operation und von ihrer Gründlichkeit. Wer frühzeitig und am ausgiebigsten die primäre Krebsgeschwulst sowie die Drüsenregionen, selbst noch scheinbar freie Drüsen mit dem ganzen Bindegewebe typisch ausräumt, der hat die besten Resultate. Wird allgemein so verfahren, so wird die Zahl der wirklich geheilten Fälle von Carcinom erheblich wachsen.

Herr Gussenbauer (Prag): M. H.! Wenn ich mir erlaube, das Wort zu ergreifen, so thue ich es hauptsächlich deswegen, damit die allgemeine

Frage, welche College König angeregt hat, nämlich die Prognose der Carcinome, nicht ganz unter den Tisch fällt. Aus den Auseinandersetzungen des Collegen König ging soviel hervor, dass er der Meinung ist, die Prognose der Carcinome im Allgemeinen und insbesondere die Prognose der Mammacarcinome und der Mastdarmcarcinome sei nur mit der äussersten Vorsicht günstig zu stellen, deswegen, weil auch noch nach einer grossen Reihe von Jahren, also, wie wir gehört haben, nach 9 Jahren, ja nach 11 Jahren, noch locale Recidive auftreten können. College König hat die Meinung ausgesprochen, dass diese localen Recidive vielleicht auf eine locale Impfung zurückzuführen sein dürften, eine Impfung in den Drainagelöchern, eine Impfung in den Stichcanälen etc. Ich gebe gern zu, dass diese Auffassung zulässig ist. Wenn man sich aber dieser Hypothese zuneigt, so darf man nicht verkennen, dass dieselbe eine zweite involvirt, nämlich, wie College König sich ausdrückt, die eines ruhenden Keimes. College König hat diese localen Recidive nach Carcinom mit den Recidiven nach Tuberculose der Knochen verglichen. Ich bin ganz seiner Meinung, dass eine grosse Analogie zwischen diesen beiden krankhaften Processen besteht; aber ich möchte denn doch zu bedenken geben, dass die localen Recidive bei Tuberculose, wenn sie nach vielen, vielen Jahren auftreten, doch auch noch eine andere Erklärung zulassen. Ich habe die Meinung, dass das locale Recidiv bei Tuberculose in den Knochen auf eine Neuinfection in einem bestehenden Narbengewebe zurückzuführen ist. Wir haben in der Pathologie eine grosse Menge von Analogien, welche diese Auffassung zu unterstützen geeignet wären. Ich kann wegen der Kürze der Zeit nicht darauf eingehen; ich möchte nur hervorheben, dass es mir auch für das Carcinom nicht ganz unwahrscheinlich erscheint, dass bestehendes Narbengewebe, wenn wirklich das Recidiv auftritt, nach einer grossen Reihe von Jahren inficirt werden kann durch das inficirende Agens, welches eben dem Carcinom zu Grunde liegt.

Soviel in Bezug auf die theoretisch angeregte Frage.

Dann möchte ich zwei Punkte hervorheben, nämlich den, dass es durch bereits vorliegende Beispiele sowohl in der deutschen wie in der Literatur anderer Nationen längst schon erwiesen ist, dass das Carcinom durch die Exstirpation heilbar ist. Die Zahl der Fälle ist eine geringe; aber darin liegt nicht das Hauptmoment, dass die Zahl der Fälle eine geringe ist; wenn nur wenige Fälle vollkommen sicher gestellt sind, so ist damit die Heilbarkeit der Carcinome überhaupt schon bewiesen. Ich könnte Ihnen aus meiner Erfahrung Fälle von Carcinomheilungen anführen, welche über zehn Jahre hinausgehen, und zwar für verschiedene Regionen. Ich will darauf nicht eingehen, weil die Zeit schon vorgerückt ist.

Was die Frage der Mastdarmcarcinom-Exstirpationen anlangt und die Frage der Carcinom-Exstirpationen an der Mamma, so bin ich, ganz wie es heute hier wieder ausgesprochen worden ist, der Meinung, dass diese Carcinome nur heilbar sind, wenn zugleich ausgedehnte Exstirpationen der Umgebung mit den regionären Lymphdrüsen Platz greifen. Ich hatte schon vor mehreren Jahren, als College Küster seinen Vortrag über die Ausräumung

der Achselhöhlen hielt, geltend gemacht, dass ich principiell bei allen Carcinomen, sie mögen vorkommen in irgend welcher Region, die regionären Lymphdrüsen exstirpire. Was z. B. die Mammacarcinome anlangt, so müssen nach meiner Beurtheilung nicht bloss die axillaren, sondern die infraclaviculären und die supraclaviculären Lymphdrüsen exstirpirt werden, und Dasselbe gilt auch für die Exstirpation der Mastdarmcarcinome: es muss das ganze sacrale Bindegewebe mit dem sacralen Plexus der Lymphdrüsen bis an das Promontorium hinauf exstirpirt werden.

Herr Loebker (Greifswald): Ich möchte mir an Herrn König eine Frage gerade in Bezug auf diejenigen Fälle erlauben, welche am längsten frei von einem Recidiv des Carcinoms geblieben sind. Ich habe vor einiger Zeit Rundschau über die von mir ausgeführten Carcinomoperationen gehalten und habe dabei aus meiner Praxis der letzten Jahre das Resultat gehabt, dass von denjenigen Kranken, welche zunächst den Eingriff der Operation glücklich überstanden hatten, nachher diejenigen am längsten frei von Recidiven blieben und auch jetzt noch frei sind, welche das höchste Lebensalter hatten. Ich erkläre mir das in der Weise, dass bei diesen Personen das Regenerationsvermögen der Gewebe überhaupt und auch das regenerative Vermögen solcher Neoplasmen ein geringeres ist als bei Individuen, welche in der vollen Kraft ihres Lebens stehen. Jedenfalls bot eine gewisse Anzahl von meinen Patienten, welche 60 Jahre oder darüber hinaus alt waren, zunächst ein Krankheitsbild, dass man glauben musste, sie würden nach der Operation in der kürzesten Zeit von einem Recidiv befallen werden, und dasselbe blieb dennoch aus. Das ist mir aufgefallen. Ich möchte deshalb an Herrn König die Frage richten, ob er uns in dieser Beziehung etwas mittheilen kann?

Herr Koenig: Ich muss gestehen, dass ich in der Beziehung keine Erfahrung habe. Unter den Menschen, die genasen, sind alte und junge. — Erlauben Sie mir, dass ich mit wenigen Worten wenigstens auf die Einwürfe des Herrn Collegen Gussenbauer eingehe. Es scheint mir doch nicht mit Dem, was ich meine, zu stimmen, wenn Herr Gussenbauer annimmt, dass einmal in einer Narbe eine Neuinfection von demselben Carcinom stattfinden könnte, das früher in der Drüse war, und zweitens, dass in einer Drüse eine Neuinfection von einem Carcinom stattfinden sollte, demselben, das der Person hier weggeschnitten worden ist. Das stimmt nicht. Ausserdem bin ich missverstanden worden, wenn etwa noch andere der Herren Collegen gemeint haben, dass ich überhaupt die Heilbarkeit des Carcinoms leugne. Das ist mir gar nicht im Traum eingefallen. Ich habe gesagt: Wie viele Menschen heute definitiv heilbar sind, wissen wir noch nicht, und dabei muss ich bleiben. Ich kenne selbst Menschen, die 30 Jahre heil sind. Aber das ist doch wohl nicht die Frage, die entschieden werden soll; sondern es soll entschieden werden: Wie viele sind definitiv Geheilte einer bestimmten Anzahl, etwa von 100 Menschen, und ich habe hier nur hervorheben wollen, dass, wenn wir uns einbilden, die Frage sei entschieden, wir dann im Irrthum sind.

Herr von Bergmann: Ich glaube Herrn Gussenbauer dahin verstanden zu haben, dass er überhaupt nur von einer Neuinfection sprach, einer

weiteren Infection an einem locus minoris resistentiae. (Herr König: Ja, aber in der Narbe!)

Herr Gussenbauer: Um einer missverständlichen Auffassung vorzubeugen, sehe ich mich genöthigt zu erklären, dass ich Das, was Herr König gesagt hat, nicht behauptet habe. Ich habe von einer Neuinfection gesprochen und behaupte dabei nicht, dass von einem operirten, also weggeschnittenen Carcinom diese Infection entstehen kann, sondern ich habe gesagt: So, wie bei einer allgemeinen Tuberculose eine bestehende Knochennarbe wieder neu inficirt werden kann (in meiner Vorstellung), so kann ich mir auch vorstellen, dass eine bestehende Narbe abermals inficirt wird und Dies durch Carcinom und nicht durch Tuberculose. So bitte ich das aufzufassen. (Herr König: Wenn aber Menschen 4—5 Jahre gelebt haben.) Darum nicht.

Herr von Bergmann: Wenn Niemand mehr das Wort ergreift, möchte ich die Discussion schliessen.

Ich erlaube mir aber vorher noch persönlich kurz Stellung zu nehmen, Es ist so sehr die Gefahr der Exstirpation der Mastdarmcarcinome betont worden, dass ich meinen entgegenstehenden Standpunkt hier unmöglich verschweigen kann, wie derselbe in der Arbeit des Herrn Dr. Bramann über Erfahrungen an Mastdarmexstirpationen in der Königl. Klinik hierselbst niedergelegt worden ist. Ich glaube, dass durch die Art der Behandlung, Herbeiführung einer länger währenden Verstopfung nach der Operation, durch genaue und gründliche Blutstillung und namentlich Anwendung der Jodoform-Tamponnade, sowie endlich durch Schaffung einer breiten äusseren Wunde die Gefahr ausserordentlich verringert werden kann. Ich weiss nicht, wie gross das Zahlenverhältniss der Gefahr in unserer Klinik war. Ich glaube, dass unter 46 nur 3 oder 4 gestorben sind, wenigstens habe ich 26 schwere Fälle der Reihe nach operirt, Fälle, die ich zu operiren noch für zulässig gehalten habe, ohne einen einzigen Todesfall in dieser Serie. Allerdings ist es auch ganz richtig, was Herr König sagt; das ist nicht mathematisch sicher, denn der 27. starb an einer schnell fortschreitenden septischen Phlegmone des Beckenzellgewebes. Ich habe das nur deswegen betonen wollen, weil ich an anderen Orten wiederholt in dieser Frage Stellung genommen habe und mein Standpunkt dahin geht, dass, wo ich Mastdarmexstirpationen mit Aussicht auf Entfernung alles Kranken noch glaube machen zu können, ich sie unbedingt der Colotomie vorziehe.

Im Uebrigen aber wollen wir das Thema verlassen, da wir noch sehr viele andere Vorträge zu hören haben.

2) Herr Petersen (Kiel): „Ueber eitrige durchlöchernde Hautentzündung.“*)

Vorsitzender: Da es sich hier um eine ganz neue Krankheit handelt, die noch der Forschung unterliegt, so will ich den Vortrag nicht zur Discussion stellen.

(Pause von 10 Minuten.)

---

*) S. Grössere Vorträge und Abhandlungen No. XV.

3) Herr Leser (Halle): „Ueber die histologischen Vorgänge an der Ossificationsgrenze.“*)

4) Herr Steinthal (Heidelberg): „Ueber die chirurgische Behandlung ulceröser Perforativperitonitis.“**)

Discussion:

Herr Lauenstein (Hamburg): M. H.! Bei der vorgerückten Zeit werde ich mir erlauben, einige wenige Bemerkungen zu diesem sehr interessanten Thema zu machen. Ich bin überzeugt, dass wir bei der chirurgischen Behandlung der Perforationsperitonitis für manche Fälle am Ende der Leistungsfähigkeit der Chirurgie angekommen sind. Ich habe von den Fällen, die ich chirurgisch zu behandeln hatte, den Eindruck, dass ich bei meinen Patienten das Leben etwas verkürzt habe, und ich würde in anderen Fällen lieber abwarten und das Ende nicht beschleunigen.

Ich würde es für wichtig halten, dass sehr viele Fälle von Perforationsperitonitis dieser Art zusammengetragen würden, damit man zu einem bestimmten Urtheil kommt, und ich glaube, dass die Verschiedenheit der Operateure nicht den Werth solcher Sammlungen beeinträchtigen wird, weil die Forderungen der Operation so einfach sind und weil die Reinigung der ausserordentlich verunreinigten Bauchhöhle doch von jedem einzelnen Operateur nur überhaupt in relativer Weise zu Stande gebracht werden kann.

Ich möchte es unterlassen, die detaillirten Bemerkungen über meine Fälle hier mitzutheilen und nur darauf hinweisen, dass die theoretischen Forderungen für diese Operation ausserordentlich einfache sind. Es ist nöthig, die Bauchhöhle hinreichend weit zu öffnen, die Perforationsstelle möglichst bald zu finden und zunächst zu verschliessen, dann die Bauchhöhle zu reinigen, die Därme zurückzulagern und die Bauchhöhle wieder zu schliessen.

M. H.! So leicht und einfach diese theoretischen Forderungen aussehen, so ausserordentlich schwierig sind sie zu erfüllen. Ich möchte nicht auf die Frage eingehen, wie die Perforation gefunden wird. Das ist unter Umständen sehr leicht, so schwer es wiederum in manchen Fällen sein kann, selbst für den Prosector am Leichentisch. Ich möchte ferner nicht auf den Punkt der Zurücklagerung der Därme eingehen, für die wir brauchbare Vorschläge von den Herren Kümmell und Rehn in letzter Zeit bekommen haben. Ich mache nur darauf aufmerksam, dass, wie ich glaube, der cardinale Umstand, der die Resultate überhaupt so schlecht gestaltet hat, die Reinigung resp. die Unmöglichkeit der Reinigung der Bauchhöhle ist. Bedenken Sie, m. H., welche Forderungen für die Herstellung der Asepsis wir z. B. an unseren Apparat für die Operation, an unsere Hände stellen. Nun, wenn ich auch nur eine einzige dieser Maassnahmen, die wir für unsere Hände für nöthig erklären, auf die Bauchhöhle anwenden würde, so würde es den Patienten allein schon zu Grunde richten. Ich bin überzeugt, dass z. B. das Auswaschen und Austupfen der Bauchhöhle mit Schwämmen trotz Verwendung milder antisep-

*) S. Grössere Vorträge und Abhandlungen No. IV.
**) S. Grössere Vorträge und Abhandlungen No. XXV.

tischer Mittel schon eine ganz enorme Schädigung für den Patienten involvirt; und abgesehen davon, dass ich vielleicht nach Eventration der Därme die Lendengegenden, sowie das kleine Becken scheinbar leicht reinigen kann, bleiben doch jene eitrig fibrinösen Beläge, welche die Därme mit einander verkleben und zwischen denen immer abgekapselte Reste von jauchigem Fluidum sich befinden, zurück.

Ich möchte für eine spätere Discussion die Frage an die Herren Collegen richten, ob sie es für angezeigt halten, diese ausserordentlich infectiösen eitrig-fibrinösen Beläge abzustreifen, oder ob sie Dieselben ruhig in der Bauchhöhle zurücklassen wollen. Ich glaube, das ist ganz ungeheuer wichtig. In diesen fibrinösen Belägen liegt der Streptococcus massenweise; da liegen alle die Mikroorganismen, die bei der Perforationsperitonitis den Darm verlassen haben. Sodann möchte ich darauf aufmerksam machen, dass wir den oberen Theil der Bauchhöhle, die Gegend zwischen Leber, Zwerchfell, Magen und Milz gar nicht reinigen können durch Auswischen. Eine Toilette des Peritoneums mag möglich sein, von einer Reinigung ist überhaupt keine Rede. Ich würde es in späteren Fällen gänzlich vermeiden, mechanisch in dieser Weise die Bauchhöhle und ihren Inhalt zu insultiren. Ich möchte mich auch nicht unterfangen, hier irgend einen maassgebenden Vorschlag zu machen. Ich glaube, wenn ich wieder in die Lage käme, nachdem die Eindrücke meiner unglücklich verlaufenen operativ behandelten Perforationsperitoniden einige Zeit vorüber sind und ich doch wieder versuchen möchte, solche Fälle zu retten, dass ich nicht mit Schwämmen u. s. w. die Bauchhöhle auswischen würde; sondern dann würde ich das dann im Augenblick maassgebende Antisepticum — jetzt scheint es ja die Salicylsäure zu sein — vorsichtig in die Bauchhöhle hineingiessen, nicht reiben und streichen, sondern vorsichtig, unter Verhinderung, dass die Därme die Bauchhöhle verlassen, den Patienten umdrehen, die Flüssigkeit vorsichtig wieder ablaufen lassen und diese Manipulation mehrere Male wiederholen. Ich glaube, das wäre, wenn man überhaupt ein Gewicht auf die Reinigung legt, die einzige Möglichkeit, das Reinigungsfluidum in alle Spalten und Lücken des Peritoneums hineinzubringen. Alles wird man ja auch auf diese Weise nicht fortbringen; aber wir können ja auch in gewisser Weise auf den Organismus vertrauen, dass er mit einem Theil der Mikroben fertig wird.

Herr Frank (Berlin): Ich möchte bei dieser Gelegenheit nicht unerwähnt lassen, dass im Krankenhaus Friedrichshain auch in zwei Fällen bei typhösen Geschwüren von Herrn Hahn die operative Heilung der Perforation versucht worden ist, allerdings auch mit demselben unglücklichen Erfolge wie in den meisten anderen Fällen. Ein Patient hat die Operation über 2 Tage noch überstanden, während der andere noch früher gestorben ist. Aber ich glaube, so wenig versprechend anscheinend die Verhältnisse bei Typhus sind, liegen sie für die operative Hilfe doch nicht so ungünsig. Denn was sonst allgemein als sehr schwer erreichbar hingestellt wird — die Sicherheit der Diagnose der Perforation, der Umstand, dass die Patienten rechtzeitig zur Operation kommen, sowie das Auffinden der Perforationsstelle selbst — diese Bedingungen sind bei Typhus verhältnissmässig leicht erfüllt.

Die Patienten befinden sich in der Regel von vornherein in ärztlicher Behandlung, die Darmperforation gerade bei Typhus ist sehr leicht zu diagnosticiren (in manchen Fällen wird der Typhus ja überhaupt erst aus der Perforation diagnosticirt) und namentlich in Krankenanstalten wird es leicht sein, solche Fälle, die bisher auf der inneren Station behandelt worden sind, sofort auf den Operationstisch zu bringen. Ausserdem liegt das Verhältniss günstiger, weil man ziemlich genau den Ort der Perforation kennt. Es ist bei derartigen Sectionen, die später gemacht worden sind und bei denen man besonders auf diesen Punkt geachtet hat, fast regelmässig eine Stelle ca. 65 cm. von der Klappe entfernt als Ort der Perforation gefunden worden. Die Patienten können in der Regel auch angeben, an welcher Stelle des Leibes sie den Schmerz zuerst empfanden, wenn sie nicht schon von vornherein zu sehr collabirt sind. Auf der anderen Seite liegt die Prognose für solche Fälle so ausserordentlich ungünstig, wie auch von inneren Klinikern mit fast voller Uebereinstimmung angegeben wird, dass sie fast letal genannt werden kann. In solchen Fällen, wo man also durch die Operation kaum schaden kann, wird der Entschluss zu derselben in demselben Grade erleichtert werden. Wenn nun auch die bisher erreichten Resultate wenig ermunternd sind — auch die von Lücke ausgeführte Operation hat, wie in unseren beiden Fällen, an dem Ausgang nichts geändert, während der geheilte Fall des Herrn Mikulicz nicht ganz beweisend ist, da die Diagnose des Typhus hier ganz zweifelhaft blieb — so wird man doch dringend aufgefordert sein, die Operation immer von Neuem zu versuchen, denn wenn ein Fall derart geheilt wird, so ist es jedenfalls von ausserordentlicher Bedeutung für den Werth und für die häufigere Ausführung der Laparotomie.

Herr Pölchen (Danzig): Vor einem Jahre veröffentlichte ich in der Deutschen medicinischen Wochenschrift 4 Fälle von Laparotomie bei allgemeiner eiteriger Peritonitis. Von diesen kam einer durch und wurde wieder arbeitsfähig (Beobachtungszeit 1 Jahr). Der 2. lebte $^3/_4$ Jahre in elendem Zustande. Beides waren Fälle von Peritonitis e perforatione. Die beiden anderen, veranlasst durch platzende Dermoidcysten, starben gleich nach der Operation.

Der Frage der chirurgischen Behandlung der allgemeinen Peritonitis bin ich experimentell und am Leichentisch näher getreten und bitte um die Erlaubniss, hier meine Ansicht über diese Angelegenheit aussprechen zu dürfen. Bei Beurtheilung der Leistungsfähigkeit unserer Operationsmethoden müssen wir streng auseinanderhalten, in welchem Stadium der Peritonitis, oder wie lange nach der Perforation wir operiren. Sind wir in der Lage 1—2 Stunden nach der Perforation des Darmes den Bauch zu eröffnen, finden wir das Loch im Darm und können es schliessen, so sind die Chancen der Genesung bei hinreichender Reinigung der Bauchhöhle relativ günstig, wie das einige Fälle aus der Literatur beweisen. Hier ist die Serosa selbst wohl meist noch nicht inficirt. Viel ungünstiger liegen die Verhältnisse, wenn wir erst 12—24 Stunden oder noch später nach Eintritt der Perforation zur Laparotomie kommen, dann ist wohl stets eine diffuse Peritonitis oft noch ohne Eiterung vorhanden, das ganze Bauchfell ist eventuell schon inficirt, es sitzt voll von Mikroorga-

nismen, was mikroskopisch leicht festzustellen ist. Eine Desinfection scheint mir hier ganz unmöglich und die Operation zu dieser Zeit hoffnungslos. In diesen Fällen tritt dann die interne Behandlung in ihre Rechte und ist eine Heilung mit oder ohne Eiterung nicht auszuschliessen. Kommt es zur Eiterung, so sind in Bezug auf Prognose und anatomischen Befund 2 Formen auseinander zu halten: Bei der einen verkleben die Baucheingeweide zu einem Ganzen, ohne dass sich zwischen denselben Eiterherde entwickeln. Zu derartigen Fällen — von Rokitanski schon beschrieben — findet sich eine Eiterhöhle, deren Wand hinten Leber, Magen und netzbedeckte Därme bilden, unten die Organe des kleinen Beckens, vorn die vordere Bauchwand. Durch Laparotomie wird man diesen einen grossen Abscess leicht entleeren, den zurückbleibenden „todten Raum“ nach Mikulicz entweder mit Jodoformgaze ausfüllen oder drainiren und eine gute Prognose stellen können. Bei der anderen Form finden sich auch zwischen den einzelnen Baucheingeweiden, vor Allem den Därmen, Abscesse in grosser Zahl. Dieselben durch Trennung der Därme entleeren zu wollen, halte ich für sehr bedenklich und ist die Prognose recht ungünstig. Hierher gehört der von mir veröffentlichte Fall, welcher nach $^3/_4$ Jahren an Entkräftung starb. Von einer antiseptischen Ausspülung verspreche ich mir in den mit Eiterungen verlaufenden Fällen gar nichts.

Ueber die Desinfection der Bauchhöhle habe ich folgende Versuche angestellt: 4 Kaninchen brachte ich je 1 Esslöffel dünnflüssigen Kothes in die Bauchhöhle, reinigte dieselbe einige Minuten später mit warmer Borsalicyllösung. Sämmtliche Thiere starben im Laufe der nächsten 24 Stunden, bei keinem fand sich Peritonitis. Einen anderen Versuch gestaltete ich derart, dass ich 3 Leichen $^1/_4$ Stunde nach dem Tode die Bauchhöhle öffnete, Koth hineinbrachte und diesen dann wieder mit mehreren Litern derselben Lösung entfernte. Von der der Serosa noch anhaftenden Flüssigkeit impfte ich mehrere Gelatinegläschen, dieselben blieben sämmtlich steril. Es liegt mir natürlich fern, aus diesen wenigen und nicht einwandfreien Versuchen die Borsalicyllösung als wirkungsvolles Desinficiens der Bauchhöhle zu empfehlen.

Herr Tillmanns (Leipzig): Ich habe im vorigen Jahre ein perforirtes, mit der Umgebung verwachsenes Magengeschwür operirt; die Patientin ist geheilt worden. Der Fall war allerdings ein sehr günstiger. Die Perforation des Magengeschwürs und die Verwachsung der betreffenden Stelle der vorderen Magenwand mit dem Peritoneum parietale in der Gegend des 8. bis 10. Rippenbogens links bestand wahrscheinlich seit Ende Januar oder Anfang Februar 1887. Die Operation fand am 13. Mai 1887 statt. Die Frau war bis zum Skelet abgemagert, sie klagte über die heftigsten Schmerzen, sobald sie nur die geringsten Mengen flüssiger Kost zu geniessen versuchte. In Folge dieser fortgesetzten Schmerzen nach dem Genuss selbst sehr geringer Quantitäten flüssiger Nahrung war die Ernährung fast absolut unmöglich geworden und die Patientin bat dringend um Hülfe durch eine Operation.

Neben dem linken Rippenbogen war eine hart infiltrirte, bei der leise-

sten Berührung äusserst schmerzhafte Stelle in der Ausdehnung von etwa 3 cm. vorhanden. Von hier gingen auch die Schmerzen aus, sobald Patientin die geringsten Mengen flüssiger Kost zu sich genommen hatte. Die Frau hatte früher an Magengeschwür unzweifelhaft gelitten, welches, wie gesagt, wahrscheinlich Ende Januar oder Anfang Februar perforirte und nun neben dem linken Rippenbogen verwachsen war. Ich führte die Laparotomie aus, indem ich den Hautschnitt neben dem linken Rippenbogen an der schmerzhaften, hart infiltrirten Stelle machte. Nach Eröffnung der Bauchhöhle fand ich dann die vordere Magenwand mit der linken seitlichen Thoraxwand in der Gegend der 8. bis 10. Rippe verwachsen, oberhalb der äusserlich fühlbaren, entzündlich verdickten Stelle neben dem Rippenbogen. Die vordere Magenwand wurde von der Verwachsungsstelle losgelöst, der Defect, welcher durch das Magengeschwür entstanden war, hatte etwa die Grösse eines Thalers. Der Defect wurde durch eine dreietagige Naht mittelst Seide und Catgut geschlossen. Der weitere Verlauf war vollständig reactionslos; Patientin wurde geheilt. Die Dame ist auch gegenwärtig noch vollkommen frisch und gesund, ihre Schmerzen sind nicht wiedergekehrt, kurz ihr Befinden lässt nichts zu wünschen übrig.

Herr Sonnenburg (Berlin): M. H.! In Hinsicht auf die grossen Schwierigkeiten, welche die operative Behandlung der Perforativ-Peritonitis bietet, ist es vielleicht richtig, von derjenigen Form von Perforation auszugehen, die uns mit am häufigsten begegnet, ich meine die Perforation des Processus vermiformis, die ja auch in dem Vortrage des Herrn Steinthal erwähnt wurde. Wir wissen ja, dass hier sehr häufig zunächst eine circumscripte Entzündung vorhanden ist, die oft zur Abscessbildung neigt und die, sich selbst überlassen, leicht durch Perforation zu allgemeiner Peritonitis führt. Auch hier ist es oft ungemein schwer, den richtigen Zeitpunkt für die Operation zu finden. Wir wissen, dass eine ganze Reihe von Entzündungen in der rechten Ileocoecalgegend zurückgehen, ohne dass es zu Abscessbildungen kommt, aber ebenso häufig muss der Chirurg zum Messer greifen, leider oft genug zu spät, da schon Anzeichen allgemeiner Peritonitis vorhanden sind. Ich glaube, dass wir in solchen Fällen jedes Hilfsmittel, welches uns ein frühzeitiges Operiren ermöglicht, dankbar annehmen können. Ich erlaube mir daher in dieser Hinsicht folgenden Vorschlag zu machen, den ich allerdings erst einmal auszuführen Gelegenheit hatte, weil die meisten Fälle von Perforation des Processus vermiformis, die ich operativ zu behandeln Gelegenheit hatte, alle schon so weit vorgeschritten waren, dass hier durch die allgemeine septische Peritonitis ein Aufkommen des Patienten und eine Heilung desselben von vornherein unmöglich schien. Die Schwierigkeit nämlich bei der Behandlung dieser circumscripten Formen von Peritonitis in Folge von Entzündung oder Perforation des Processus vermiformis liegt darin, dass wir oft wegen des Meteorismus und wegen der sonstigen Veränderungen localer und allgemeiner Art sehr schwer entscheiden können, ob ein Abscess vorhanden ist oder nicht, ob man chirurgisch eingreifen oder vielleicht noch abwarten soll. Ich habe hierbei die tiefliegenden Abscesse vorwiegend im Sinne, die man auch durch andere Hilfsmittel, z. B. Punction, meist nicht

erkennen kann. Um sich die Diagnose zu erleichtern, habe ich es für zweckmässig gefunden, die Bauchdecken bis auf das Peritoneum zu incidiren.

Wenn in Folge der localen Schmerzhaftigkeit, wenn durch die genaue Anamnese die Vermuthung nahe liegt, dass es sich um eine beginnende oder vielleicht schon vollendete Perforation des Processus vermiformis handelt, wenn bei intacten Bauchdecken weder Fluctuation noch andere Erscheinungen einer fortgeschrittenen Entzündung vorhanden sind, — so ist es erstaunlich, um wie viel sicherer man über den pathologischen Zustand des Darms und seiner Umgebung sich Rechenschaft geben kann und besonders auch durch die Palpation die tiefliegenden Abscesse entdecken kann, wenn die Bauchdecken breit bis auf das Peritoneum incidirt sind. Ja, auch in den nächsten Tagen kann man von derselben Incisionswunde aus den weiteren Verlauf sicherer controliren und zum richtigen Augenblicke das Peritoneum eröffnen, dem Eiter Abfluss verschaffen.

In einem Falle, den ich nach dieser Art behandelt habe, konnte ich mich, nachdem die Bauchdecken bis zum Peritoneum incidirt waren, nun leicht durch die Palpatation überzeugen, dass keine Abscessbildung bisher vorhanden ist. In den nächsten Tagen nach Abnahme des Verbandes habe ich die Palpation immer wiederholt. In dem Falle ist es überhaupt nicht zur Abscessbildung gekommen, die sehr stürmischen Erscheinungen gingen wieder zurück. Aber ich erlaube mir, Ihnen doch dieses Hilfsmittel zur Diagnose der Abscessbildung bei drohender Perforation des Processus vermiformis vorzuschlagen, weil dadurch in der That in manchen Fällen doch ein frühzeitigeres Operiren möglich wird und wir dadurch vielleicht eher die allgemeine Peritonitis hindern können.

Herr Wagner (Königshütte): M. H.! Ich möchte nur ganz kurz einen einen Fall von Perforationsperitonitis erwähnen, den ich vor Kurzem operirt habe und der einiges diagnostische Interesse bietet. Es handelte sich um einen vorher absolut gesunden, sehr kräftigen 32jährigen Bergmann, der beim Heben einer sehr schweren Last plötzlich einen Schmerz in der unteren Bauchgegend spürte, zusammenbrach, collabirte und nach Hause geschafft wurde. Er hat von da ab keinen Tropfen Urin mehr gelassen und wurde unter den Erscheinungen eines schweren Collapses und ausgesprochener eitriger Peritonitis sechsunddreissig Stunden nachher in das Krankenhaus aufgenommen. Ich entschloss mich trotz des Collapses zur sofortigen Operation und stellte die Wahrscheinlichkeitsdiagnose, dass es sich hier um eine intraperitoneale Perforation der Blase handle, denn der mehrfach ausgeführte Catherismus ergab keinen Tropfen Urin, sondern nur einige Blutgerinnsel hafteten an dem Schnabel des Catheters. Ich machte die Laparotomie und fand ein jauchiges peritonitisches Exsudat, keine Spur von irgend einer Verletzung an der Blase. Der Mann blieb mir auf dem Operationstisch an Collaps und die Section ergab ein kleines, linsengrosses Duodenalgeschwür, welches in's Peritoneum durchgebrochen war. Es war hier ja allerdings die Anamnese nicht genau aufzunehmen, denn die Zeit drängte und der Mann war in einem Zustande, in dem er nicht mehr viel sagen konnte; aber ich hielt mich für

berechtigt, in diesem Falle eine intraperitoneale Zerreissung der Blase mit Wahrscheinlichkeit anzunehmen. Ich habe in diesem Falle und in einer kurze Zeit nachher wegen eitriger Peritonitis aus anderer Ursache vorgenommenen Laparotomie auch gesehen, wie unendlich schwierig es ist, die Bauchhöhle zu desinficiren. Ganz abgesehen von der eitrigen Infiltration der Serosa und von den fibrinösen Auflagerungen, ist es auch gewiss oft schon unendlich schwierig, die flüssigen Exsudate aus der Bauchhöhle zu entfernen. In dem letzteren Falle habe ich ungefähr 12 verschiedene abgesackte zwischen den Därmen befindliche Abscesse eröffnet. Ich hatte die ganze Bauchhöhle nach jeder Richtung hin abgetastet und glaubte sicher, dass kein Eiter mehr in der Bauchhöhle wäre. Trotzdem fand ich auf dem Sectionstisch — der Patient starb 2 Tage nachher — dass ich immerhin noch einen Abscess und zwar einen, der eigentlich ziemlich oberflächlich lag, vergessen hatte, obwohl ich glaubte, sowohl durch das Gesicht wie durch das Gefühl, die ganze Bauchhöhle sehr genau untersucht zu haben.

Schluss der Sitzung gegen $4^1/_2$ Uhr.

Zweiter Sitzungstag.

Donnerstag, den 5. April 1888.

A. Morgensitzung im Amphitheater der Königl. chirurgischen Universitäts-Klinik.

Eröffnung der Sitzung um 10 Uhr.

1) Herr Prof. Dr. Brieger (Berlin) (als Gast): „Demonstration der Wirkung dreier Toxine (giftige Ptomaine)".

M. H.! Der Kampf um's Dasein tritt uns in der schroffsten Weise in dem Leben und Treiben der pathogenen Bacterien entgegen, der hauptsächlichen Feinde des Menschengeschlechtes. Perverse Umsetzungen sind es vorzugsweise, welche das Dasein dieser winzigen Lebewesen im menschlichen Organismus ermöglichen, andererseits aber auch dazu beitragen, das Leben ihrer Wirthe zu gefährden, und zwar sind es vorzugsweise in letzter Instanz die basischen Stoffwechselproducte, Ptomaine, wenn giftig, Toxine genannt, welche den krankhaften Erscheinungen zu Grunde liegen. Bekanntlich ist es Herr von Bergmann gewesen, der zuerst von klinischer Seite im Jahre 1868 durch das Auffinden von putridem Giftstoff, Sepsin genannt,

auf einen bis dahin wenig beachteten Factor im Zustandekommen der Infectionskrankheiten, auf den Chemismus, die Aufmerksamkeit lenkte; von chemischer Seite wurde aber zuerst von Nencki ein basisches Fäulnissproduct gemäss den Gesetzen der exacten Chemie als solches characterisirt (1876).

Ich gestatte mir nun, Ihnen zunächst die wichtigsten Präparate von Ptomainen und Toxinen in Gestalt ihrer Doppelverbindungen zur Ansicht herumzugeben, meistentheils Verbindungen mit Platin, Gold, Picrinsäure, da nur in dieser Form viele dieser Substanzen haltbar sind. Es liegen hier vor Ptomaine und Toxine aus Leichen, aus faulen Umsetzungen, aus Typhus-, aus Tetanus- und aus Choleraculturen.

Bevor ich zur Demonstration der Wirkung einiger Typen der Toxine schreite, kann ich doch nicht unerwähnt lassen, dass auch die nicht giftigen Ptomaine durch Reizung der Gewebe Verderben bringenden Einfluss ausüben können. Nach den übereinstimmenden Untersuchungen von Scheuerlen, Grawitz und Fehleisen rufen das Cadaverin oder Pentamethylendiamin sowie das Putrescin Entzündungen und Necrosen hervor. Gerade das Cadaverin ist es, welches in überwiegend grosser Menge durch die Cholerabacillen producirt wird. (Demonstration.) Das Cadaverin stellt eine wasserklare Flüssigkeit dar. Der Geruch ist samenähnlich, wie er auch den frischen Reiswasserstühlen und der Exspirationsluft der Cholerakranken anhaftet.

Nach Einverleibung der Toxine treten uns zuerst in der sichtbarsten Weise entweder Lähmungen oder Krämpfe entgegen. Manche Toxine vereinigen beide Wirkungsweisen und ausserdem kommen noch zur Beobachtung Durchfälle, Pupillenveränderungen, Speichelfluss und dergl., Erscheinungen, wie wir sie auch bei manchen Infectionskrankheiten, sowie besonders auch nach Aufnahme von verdorbenen Nahrungsmitteln in der Klinik zu sehen gewohnt sind. Von Krampfgiften dürfte das Interesse der Chirurgen vielleicht am ehesten diejenige Gruppe von Toxinen erregen, welche durch die Lebenskraft des Rosenbach'schen Tetanusbacillus entstehen. Nicht weniger als 4 solcher Toxine konnte ich aus künstlichem Nährboden mittelst Rosenbach'scher Originalculturen herausholen.

Ich injicire hier zuerst ein wenig Tetanotoxin, eine Substanz, deren salzsaures Salz ich hier auf dem Tisch des Hauses niederlege. Hier ist das Goldsalz, eine sehr schöne chemische Verbindung. Ich spritze nun diesem überaus kräftigen Kaninchen etwas salzsaures Tetanotoxin ein. Sie werden bald die characteristischen Tetanussymptome eintreten sehen, wie wir sie auch hier in der Klinik manchmal leider zu beobachten Gelegenheit haben. Das Thier wird schon etwas unruhig und bald wird der characteristische Starrkrampf sich vor Ihnen entwickeln.

Ich hätte noch die Wirkung eines anderen Toxins aus dieser Gruppe sehr gern gezeigt, nämlich des Tetanins; mein Vorrath aber, der seit einem halben Jahre in Gestalt einer salzsauren Lösung aufbewahrt wurde, hat sich inzwischen zersetzt. Dieses Tetanin beansprucht deshalb noch eine gewisse Beachtung, weil es auch aus dem lebenden menschlichen Organismus darstellbar ist. Durch die Güte des Herrn Prof. Rose war mir unmittelbar nach

der Amputation der Arm eines Tetanischen zugänglich, aus dem ich neben recht vielem Ammoniak eine Substanz darstellen konnte, die sich nicht bloss chemisch und durch ihre physiologischen Eigenschaften als Tetanin identificiren liess, sondern direct durch die Analyse als solches sich characterisirte. Von diesem Arm, welcher von einem Menschen entnommen war, der in die Walze eines Theerapparates gekommen war, war die Haut grösstentheils abgelöst, mit Theér etc. bedeckt und das Muskelgewebe sulzig infiltrirt. Partikelchen dieses sulzigen Gewebes, welche neben dem Rosenbach'schen Tetanusbacillus noch andere Bacterien enthielten, wurden nun gesunden Meerschweinchen und Kaninchen einverleibt und alle diese Thiere erlagen dem characteristischen Tetanus. Interessant war es auch, dass ein Hund gegenüber dieser Tetanusimpfung ebenso wie gegenüber Tetanin sich reactionslos verhielt, während bei einem Pferde ein recht umfangreicher Abscess durch Impfung der Tetanusbacillen erzielt wurde.

Sie sehen bei dem Kaninchen schon die characteristische Starre, wie sie auch im vorigen Jahre bei Einverleibung des Rosenbach'schen Bacillus hier gezeigt werden konnte. Die Reflexerregbarkeit ist enorm erhöht. Berührung ruft sofort die Starre hervor, die auch spontan unter den so characteristischen Stössen sich präsentirt. Das ist das ganz characteristische Bild des Tetanus traumaticus. Tetanin hatte bei einem Pferde nur fibrilläre Muskelzuckungen hervorgerufen, während die sonst für Tetanus characteristische Starre vollkommen fehlte.

Ich gestatte mir nun, Ihnen eine andere Substanz zu demonstriren, nämlich das Neurin, eine Substanz, welche der muscarinähnlich wirkenden Gruppe der Ammoniumbasen angehört, einer Gruppe, die bei putriden Umsetzungen in den verschiedensten Specimina auftritt. Die Wirkung dieses Giftes kündet sich zunächst durch die Befeuchtung der Nasenlöcher und des Oberlippenspaltes an; nach einiger Zeit quillt dann ein Tropfen dicker Flüssigkeit aus dem Munde hervor, der langsam zu Boden sinkt und dann leitet sich eine profuse Speichelsecretion ein. Es kommt dann noch weiter zur Beobachtung von Respirations-, Circulationsstörungen, erst Vermehrung der Respiration und Herzaction, dann Abnahme derselben. Damit treten sofort in die Erscheinung: Lähmung und Harnträufeln, Abgang von Fäcalien, bis schliesslich unter clonischen Krämpfen der Tod eintritt. Wenn die Dose etwas zu hoch gegriffen war, so treten sofort clonische Krämpfe ein, denen dann das Thier gewöhnlich erliegt.

Es giebt noch eine ganze Reihe solcher Ammoniumbasen von gleicher Wirkung, die ich unter verschiedenen Bedingungen bei der Verwesung gefunden habe, Mydalein, Mydatoxin etc.

Ich zeige hier noch die Wirkung eines der furchtbarsten Gifte, das ich überhaupt bisher isolirt habe — es giebt mehr als ein Dutzend solcher thierischen Gifte, die ich bisher dargestellt — nämlich des Mytilotoxins, des wirksamen Princips der giftigen Miesmuschel. Bruchtheile eines Milligramms genügen, um binnen kurzer Zeit die curareartigen Wirkungen dieses Giftes zu demonstriren. Ich habe hier ein sehr schönes reines Präparat als Goldverbindung, in der sich einzig und allein die Substanz längere Zeit erhält.

Die Lösung muss verschlossen, vor Licht geschützt werden, weil sie sich sehr rasch zersetzt. Das Mytilotoxin ist dadurch interessant, dass es nicht der Schaffenskraft der Bacterien entspringt, sondern im Organismus der Muscheln unter gewissen Bedingungen entsteht. Nach den Untersuchungen von Schmidtmann, der sich ja um die Erforschung der Miesmuschelvergiftung die grössten Verdienste erworben hat, ist es sicher, dass die Bacterien, welche in den giftigen Miesmuscheln resp. deren Aufenthaltswasser nachgewiesen wurden, auch anderswo vorkommen, dass nur durch die bestimmten Ernährungsbedingungen des stagnirenden Wassers, in dem sich die Thiere aufhalten, eine Krankheit derselben resultirt, die zu einer Giftablagerung in der Leber führt. Nach Lindner sollen es besonders saprophage Protozoën sein, die sich in reichlicher Menge in stagnirendem Wasser aufhalten, welche das Thier krank machen. — Das Thier beginnt hier zunächst stark dyspnöetisch zu werden. — Die Beobachtung, dass im thierischen Organismus einzig und allein durch veränderte Ernährungsbedingungen Gifte sich entwickeln, ist meiner Ansicht nach nicht bloss biologisch, sondern auch klinisch von höchstem Interesse, da sie uns gewisse Rückschlüsse auf pathologische Zustände gestattet. Ich erinnere z. B. an die Nephritis und an den Diabetes, die schliesslich im Endstadium das Bild einer Vergiftung darbieten. Der Umstand, dass ich aus diesem Mytilotoxin Trimethylamin abspalten konnte, deutet darauf hin, dass hier eine quaternäre Base, eine Ammoniumbase vorliegt, womit auch die allmälige Zersetzung durch Salzsäure in Uebereinstimmung steht, wiederum ein Fingerzeig für etwaige therapeutische Eingriffe beim vergifteten Menschen. Uebrigens hat das Miesmuschelgift sich schon einmal als heilbringend erprobt. Crumpe fühlte sich veranlasst, bei einem Tetaniker das Gift der Miesmuschel zu verabfolgen, und sah danach die Starre weichen. Ich habe Thiere, denen der Rosenbach'sche Tetanusbacillus erfolgreich eingeimpft wurde, nicht durch Application von Mytilotoxin retten können. Das erste Symptom der Wirkung des Muschelgiftes ist das Niederducken des Thieres. Das Thier drückt den Kopf auf die Unterlage nieder, der Kopf sinkt dann zur Seite. — Bei dem durch Neurin vergifteten Thiere treten clonische Zuckungen auf und damit ist der Tod des Thieres besiegelt, während bei dem mittelst Mytilotoxin vergifteten Thiere von Krampf nichts zu sehen ist; nur hier und da schnellt der Knopf nach oben, wegen der starken Dyspnöe. Das Thier sinkt dann vollständig zu Boden, ist total gelähmt und geht so bald ein.

Die Consequenzen, welche sich nun aus der Thatsache ergeben, dass bei bestimmten Krankheiten ganz bestimmte Gifte sich bilden, habe ich bereits anderweitig auseinandergesetzt. Ich kann nur auf die therapeutischen Maassnahmen, welche aus diesen Thatsachen sich ableiten, noch hinweisen, die gerade in der letzten Zeit von französischer Seite so erfolgreich vorgenommen worden sind: die Hervorrufung der Immunität durch die Einimpfung von Stoffwechselproducten gewisser pathogener Bacterien. Diese Versuche werden natürlich mit verschiedenen reinen Substanzen weiter fortgeführt werden müssen, um deren practische Durchführung zu ermöglichen.

2) Herr H. Fischer (Breslau): „Vorstellung von drei trepanirten Patienten".

M. H.! Ich wollte mir erlauben, Ihnen drei Patienten vorzuführen, bei denen ich im Laufe dieses Winters die Eröffnung der Schädelhöhle gemacht habe.

a) Trepanation wegen Epilepsie. Dieser Patient ist 47 Jahre alt. Er war bis zu seiner Verletzung völlig gesund, auch nicht hereditär mit Epilepsie belastet. Im Jahre 1881 hatte er von einem Mitarbeiter einen Spatenhieb über den Kopf bekommen, ist sofort besinnungslos zusammengebrochen und linksseitig gelähmt gewesen. Es wurde deshalb die Schädelhöhle mit dem Meissel eröffnet, um deprimirte Knochenstücke zu entfernen. Nach 6 Wochen hatte er sich so weit erholt, dass er mit einer Parese im linken Bein und linken Arm entlassen werden konnte. Damals zeigte sich schon der erste epileptische Anfall. Derselbe begann in dem gelähmten Arme, ergriff dann die Gesichtsmuskeln, dann das Bein der linken Seite und stieg nun in der rechten Körperhälfte von unten nach oben auf. Die Krämpfe kamen immer häufiger; im Laufe des Tages nicht selten 6—12mal. Grosse, lange, convulsivische Anfälle wechselten mit leichteren, kürzeren Schwindelzuständen. In diesem Winter kam er zur Beseitigung dieses Leidens in die Kgl. chirurgische Klinik, woselbst am 20. October 1887 die Trepanation vorgenommen wurde.

Ich habe mit dem Trepan operirt, und zwar an dem hinteren Ende der 7 Ctm. langen, $2^1/_2$ Ctm. breiten, im Centrum 1 Ctm. deprimirten Knochennarbe, die Sie über das Stirnbein verlaufen sehen, weil ich den Krankheitsherd in der vorderen Centralwindung nach dem Symptomencomplex suchen musste. Als ich die Schädelhöhle eröffnet hatte, pulsirte das Gehirn nicht; die Lamina vitrea erschien nach innen eingebrochen, so dass der Scheitel des Einbruchswinkels auf die Dura drückte. Ich habe daher mit dem Meissel diesen ganzen Theil der Lam. vitrea abgestemmt und musste zu diesem Zwecke auch die Trepanationsöffnung nach hinten noch erweitern. Dann begannen auf einmal die Gehirnpulsationen. — Die Heilung ist ohne Störung verlaufen, die Trepanationsöffnung gut geschlossen. Der Patient hat seit der Zeit keinen epileptischen Anfall wieder gehabt.

Ich weiss sehr wohl, dass derselbe noch nicht als von der Epilepsie geheilt zu betrachten ist, denn der operative Eingriff allein kann einen momentanen Stillstand derselben bedingen. Die Prognose erscheint aber doch in günstigem Lichte durch die Thatsache, dass auch die Lähmung des linken Armes und Beines seit der Operation vollständig verschwunden ist.

b) Trepanation wegen Hirnabscess. Diese Patientin ist 33 Jahre alt und war bis zum Frühjahr 1887 gesund, wo sich die ersten Symptome einer Otitis purulenta linkerseits zeigten. Nachdem sie längere Zeit über Kopfschmerzen geklagt hatte, bekam sie am 6. und 8. Januar 1888 Anfälle von Störung des Bewusstseins, verbunden mit Parese der rechten Körperhälfte und Aphasie. Diese Attaquen gingen aber wieder vorüber, nur blieb die rechte Körperhälfte dauernd paretisch. Am 12. Januar wurde der Zustand

wieder sehr bedrohlich, deshalb Pat. von Neisse nach Breslau in die Klinik gebracht.

Sie war bei ihrer Aufnahme unbesinnlich, aphasisch, beide Faciales waren gelähmt, der linke mehr als der rechte, der rechte Arm vollständig, das rechte Bein unvollständig gelähmt. Aus dem linken Ohre floss putrider Eiter. Die Hinterohrgegend erschien nicht geschwollen. Das causale Moment, das charakteristische Krankheitsbild, besonders aber der Wechsel in den Erscheinungen machten mir das Vorhandensein eines Gehirnabscesses zweifellos. Ich ging deshalb sofort an die Trepanation und habe den Schnitt, dicht über und hinter der Ohrmuschel beginnend, senkrecht nach oben geführt, sodann den Schädel mit dem Meissel eröffnet. Man kann ja über die Stelle streiten, an der man beim Gehirnabscess in Folge von Otitis trepaniren soll. Da aber diese Abscesse meistentheils im parietalen Hirnlappen liegen und von unten nach oben fortkriechen, so kommt man ihnen an der von mir gewählten Stelle am besten bei und braucht nicht durch die Centralwindungen hindurch zu gehen, deren Verletzung ja immerhin die bedenklichsten Folgen haben kann. Der Schädelknochen ist hier dünn und daher leicht zu durchtrennen. Man ist auch an dieser Stelle über und vor dem Sinus transversus und hinter der Art. meningea media, so dass man eine Blutung nicht zu fürchten hat. Bei der Aufmeisselung sieht man den Sinus transversus ganz deutlich liegen und kann ihn daher leicht vermeiden. Mit der Pravaz'schen Spritze, die ich nach oben und vorn in die Gehirnmasse einführte, kam ich sofort auf stinkenden Eiter; ich habe deshalb die Gehirnschicht bis zum Eiterherde durchtrennt und ein Drain eingelegt.

Am 13. Januar hatte Pat. bereits das Bewusstsein wieder, die Sprache stellte sich bis zum 17. Januar, wo sie das Bett verliess, her, auch war die Lähmung der rechten Körperhälfte an diesem Tage bereits vollständig verschwunden. Jetzt hat Pat. schon seit geraumer Zeit ihre gewohnte Beschäftigung in Neisse aufgenommen; nur der linke Facialis ist gelähmt geblieben.

c) Trepanation wegen Hirnverletzung. Diesem kleinen Patienten von 9 Jahren ist am 15. November 1887 ein Holzklotz vom Dache aus, während er im Hofe spielte, auf den Kopf geworfen worden. Er wurde sofort, ganz bewusstlos, in die Klinik gebracht. Auf der linken Schädelseite hatte er eine kleine gequetschte Wunde, durch welche man den deprimirten Knochen im Umfange eines Fünfmarkstücks abtasten konnte. Es wurde deshalb ein Kreuzschnitt gemacht (Herr Dr. Muenchmeyer). Jetzt zeigte es sich, dass eine grössere Quantität Gehirnmasse durch die Knochenspalten ausfloss. Von der Depression gingen breite Fissuren nach allen Seiten des Schädeldaches aus. Die deprimirten Knochenfragmente konnten leicht mittels Meissels und Hebels gelockert und entfernt werden. Die Dura und das Gehirn waren in der Gegend der vorderen Centralwindung verletzt und von hier stammte der Ausfluss der Hirnmasse.

Zwei Tage nach der Operation wurde Pat. besinnlicher, doch zeigte sich nun eine complete Lähmung der rechten Körperhälfte. Vom 7. Tage an war sein Sensorium ganz frei; auch fing er langsam wieder zu sprechen an, die Lähmung der rechten Körperhälfte ging langsam zurück. Er ist, wie er hier

vor Ihnen steht, so vollkommen wiederhergestellt, dass er keine Spur von körperlicher oder geistiger Störung mehr darbietet. Auffallend bleibt nur der schnelle functionelle Ersatz für den Substanzverlust in den Centralwindungen; die Sprache fand sich am schnellsten wieder, am längsten bestanden die Lähmungen der oberen Extremität.

3) Herr Loebker (Greifswald): „Ueber die Resection des Unterkiefers bei bösartigen Neubildungen, mit Krankenvorstellung."

M. H.! Eine grössere Anzahl von Ihnen erinnert sich gewiss noch des schönen Falles, der uns vor einigen Jahren hier aus der Klinik des verehrten Herrn Vorsitzenden von Herrn Sauer vorgestellt wurde, wo bei einem grossen Defect des Unterkiefers durch eine hübsche Prothese sowohl in kosmetischer als auch in functioneller Hinsicht das Wünschenswerthe wohl erreicht war. Nun aber wird es auch vielleicht manchem von Ihnen ebenso gehen wie mir, dass uns für die Beschaffung einer solchen Prothese die Hilfe des Technikers nicht in dem Maasse zur Seite steht, wie das hier in der Metropole ja möglich ist. So ist es mir in der That noch nie gelungen, eine ordentliche Prothese bei ausgedehntem Defect des Unterkiefers nach der Continuitätsresection desselben herzustellen. Ich trat in Folge dessen der Frage näher, ob es nicht vielleicht möglich sei, einer Anzahl von Patienten dadurch etwas Besseres zu leisten, dass man die Indication für die Continuitätsresection des Unterkiefers ein wenig einengte. Selbstverständlich musste aber immer im Auge behalten werden, dass die möglichst totale Entfernung der Neubildung nicht dabei in Frage gestellt werde. Ich glaubte um so mehr zu dem Versuche berechtigt zu sein, entsprechend dieser Erwägung gerade die Unterkieferresectionen auszuführen, weil ja von langer Zeit her bekannt ist, dass einer Anzahl von Geschwülsten des Unterkiefers eine gewisse Benignität zukommt, die ihnen an anderen Orten des Körpers fehlt. Einige wollten sogar dem Carcinom des Unterkiefers eine gewisse Benignität zugestehen. Es sind daher auch schon in früherer Zeit manche sogenannte laterale Resectionen am Unterkiefer zur Entfernung von Geschwülsten ausgeführt worden, selbst auch bei Sarkomen, z. B. beim Spindelzellensarkom. Im Allgemeinen wurde aber das weiche, kleinzellige Rundzellensarkom des Unterkiefers als ein maligner Tumor angesehen, bei dem man wohl kaum je in der Lage wäre, auf conservativem Wege, also unter Umgehung der Continuitätstrennung, eine radicale Heilung zu erzielen.

Im September 1883 kam nun diese Patientin wegen eines Fingerleidens in meine Behandlung. Es bestand ein Sarkom der Phalanx I. des rechten Zeigefingers. Sie sehen den Defect, welcher an der Hand in Folge der Exarticulation des Fingers entstanden ist. Es kam zur vollständigen Heilung, und 3 Jahre lang sah ich die Kranke nicht. Im Herbst 1886 stellte sie sich mir wieder vor wegen einer Auftreibung der rechten Unterkieferhälfte, und zwar bestand diese Schwellung bereits seit einem Jahre. Der Unterkiefer war spindelförmig aufgebläht von der Gegend des ersten Molaris bis über den Kieferwinkel nach aussen oben. Die Untersuchung ergab, dass der Dickendurchmesser des Unterkiefers etwas über 7 Ctm. betrug. Aber der Process,

der diese Aufblähung erzeugt hatte, beschränkte sich vollständig auf das Innere des Knochens. Sowohl von der Mundhöhle aus als auch von der äusseren Fläche liess sich nirgendwo ein Durchbruch der Geschwulst durch die Corticallamellen des Kiefers nachweisen. Die zugehörigen Drüsen waren nicht afficirt. In Folge dessen entschloss ich mich, die Continuität des Kiefers behufs Erhaltung guter Functionen und aus kosmetischen Rücksichten in der Weise zu conserviren, dass ich subperiostal zunächst von einem grossen Schnitt längs dem Kieferrande ausgehend die sämmtlichen äusseren Weichtheile sammt dem Periosteum mit dem Elevatorium vom Knochen abhob, ohne jedoch die Mundhöhle zu eröffnen. Alsdann wurde von oberhalb des Unterkieferwinkels bis zum 1. Molaris der ganze Kiefer mit Hammer und Meissel in eine äussere und innere Schale gespalten. Die äussere convexe Schale wurde vollständig entfernt, damit ich nachträglich, wenn ich die Wunde mit dem abgehobenen Lappen schloss, nicht eine Höhle mit knöcherner, nicht schrumpfungsfähiger Wand zurückbehielt. Nun lag wie auf dem Präsentirteller das weiche Sarkom in seiner ganzen Ausdehnung frei auf der hinteren concaven Knochenschale. Es wurde die Arteria mandibularis an der Eintrittsstelle in den Kiefercanal unterbunden und nun der ganze Tumor herausgenommen. Derselbe erwies sich bei der mikroskopischen Untersuchung, welche im pathologischen Institut zu Greifswald vorgenommen wurde, als ein kleinzelliges Rundzellensarkom. Die hintere Knochenlamelle, die pergamentdünn war, wurde dann noch mit dem scharfen Löffel abgeschabt und sodann in ihrer ganzen Ausdehnung mit dem Paquelin gebrannt. Ich liess nun die Wunde vollständig offen; ich wollte nicht schliessen, damit mir beim Verbandwechsel durch den wiederholten Anblick der offenen Wunde auch frühzeitig zur Kenntniss kommen sollte, ob mein Verfahren berechtigt war oder nicht. Es stand mir dann ja der Weg zur Continuitätsresection immer noch offen. Es trat kein Recidiv ein, sondern nur im vorderen Wundwinkel vielleicht in Folge zu intensiver Anwendung des Paquelin, eine kleine Nekrose, die eine unbedeutende Nachoperation erforderte. Der auf diese Weise behandelte Krankheitsherd kam zur vollständigen Ausheilung. Die Zähne, die vor der Operation der Patientin in der betreffenden Kieferhälfte noch übrig geblieben waren und die bei der Operation an ihren Wurzeln freigelegt wurden, sind ebenfalls erhalten worden, und was Ihnen auffallen wird, es ist eine ausserordentlich schöne Neubildung der ganzen Kieferhälfte eingetreten, obgleich ich in den ersten Wochen stets in Sorge war, dass bei heftigeren Kaubewegungen eine Fractur der erhaltenen, sehr dünnen hinteren Knochenlamelle eintreten könnte. Die Dicke des Kiefers ist jetzt durchaus genügend, und die Patientin hat in functioneller Beziehung gar keine Störung. In kosmetischer Beziehung könnte die Narbe allerdings etwas besser sein; das ist aber die Folge der absichtlich vermiedenen primären Wundvereinigung gewesen. Ich wagte es eben nicht, bei einem solchen ersten Versuch sofort Alles zu schliessen.

Discussion:

Herr von Bergmann: M. H.! Da auf den Fall Bezug genommen worden ist, den ich vor 4 Jahren hier vorstellte, so möchte ich auf denselben mit einigen Worten zurückkommen. Es ist der mitgetheilte ein ganz hübscher

gelungener Versuch; aber er bestimmt mich nicht dazu, ihn nachzumachen. Wenn es auch bekannt ist, dass die centralen Sarkome der Kiefer eine verhältnissmässig günstige Prognose haben, so lehrt doch die Erfahrung, dass sie auch wiederkommen können. Der Patient, der Ihnen vor 4 Jahren von mir vorgestellt wurde, kam 1 Jahr darauf mit einem colossalen Recidiv hierher. Es war ein centrales Sarkom gewesen, das Mittelstück war fortgenommen, und, wie gesagt, Sauer's oft bewährte Kunst hatte eine ganz vortreffliche Prothese geliefert. Aber als er wieder kam, war die meiner Ansicht nach gesund zurückgebliebene, rechte Kieferpartie wieder ein grosser centraler Tumor geworden. Es blieb mir nichts übrig, als $^2/_3$ des gesammten Unterkiefers fortzunehmen und so die Exarticulation desselben zu machen. Nur ein Theil der linken Hälfte blieb stehen. Ich muss bei dieser Gelegenheit wieder meinen Freund Sauer loben. Er leistet ganz Ausserordentliches in den Prothesen: Der Herr war bei mir gewesen; ich rieth eine neue Operation, er widerstrebte, erst als die Geschwulst grösser wurde, kam er hierher, wie er mir später sagte, eigentlich in der Hoffnung, bei der Operation zu sterben. Es sind jetzt 2 Jahre her, dass der Mann operirt wurde; ein Recidiv ist in den 2 Jahren nicht eingetreten, und Sauer hat eine in jeder Beziehung ausgezeichnete Prothese geliefert. — Sie sollen sie gleich am Patienten zu sehen bekommen. — Der Herr ist Prediger und steht voll seinem Amte vor.

Das zum zweiten Male weggenommene Stück ist dieses hier.

4) Herr Thiem (Cottbus): „Ueber Verrenkungen des Unterkiefers nach hinten.“*)

5) Herr Küster (Berlin): „Ueber Ankylose des Kiefergelenks, mit Krankenvorstellung.“**)

Discussion:

Herr König: Ich habe nach der Zeit, in welcher ich meine Methode publicirte, noch eine Anzahl von Fällen in der gleichen Art operirt, doch muss ich hier bemerken, dass ich in meiner Methode etwas von dem einfachen Querschnitt abgewichen bin; ich habe noch einen, je nach Umständen ausgedehnten senkrechten Schnitt nach unten hinzugefügt. Von der Methode des Herrn Collegen Küster erkenne ich vollkommen an, dass für die einfachen Fälle, für die Fälle, bei denen es sich nicht um ausgedehnte Zerstörungen mit secundärer vollkommener Ankylose des Gelenks handelt, die Vortheile sehr gross sind. Ich bin auch der Meinung, dass seine Schnittführung für die blosse Entfernung des Processus condyloideus, wenn es sich nicht um Verwachsungen im Gelenk handelt, einen entschiedenen Fortschritt bezeichnet; aber ich bin der Meinung, dass doch für die Fälle von Ankylose meine Methode mehr davor sicher stellt, dass man nicht den Schädel verletzt. Ich habe sehr schwere Fälle der Art gehabt, bei denen ich sehr vorsichtig habe meisseln müssen; es ist mir vielleicht passirt, dass ein Sprung entstanden ist — das

*) S. Grössere Vorträge und Abhandlungen No. VI.
**) S. Grössere Vorträge und Abhandlungen No. XVII.

lässt sich ja nicht vermeiden, wenn der Schädel, wie es in solchen Fällen vorkommt, glashart ist — aber dass ich so viel mehr gethan hätte, als ich nöthig gehabt, wie das in einem Falle hier geschehen, das ist mir nicht vorgekommen. Also ich wiederhole: Ich erkenne die Methode vollkommen an für gewöhnliche Fälle, wo es sich nicht um Ankylose handelt.

Ich möchte noch etwas in Bezug auf die Beweglichkeit hinzufügen. Was mich zunächst frappirt hat, und was mich zunächst veranlasst hat, die Methode zu publiciren, war das überraschende Ergebniss, dass Menschen, die Jahre lang nicht im Stande waren, auch nur einen Bissen so zu essen wie andere Menschen, in wahrhaft magischer Weise direct nach der Operation da sassen und flott darauf los kauten. Ich habe dann auch geglaubt, das sei die Regel. Ich habe die Menschen alle wiedergesehen; bei denen, die das gleich nach der Operation konnten, hat es sich auch erhalten, dagegen wurde ich in einem anderen Falle sehr unangenehm überrascht, zu sehen, dass es wohl direct nach der Operation gelang, mit dem Mundspiegel die Zähne auseinander zu bringen, dass auch am Tage nach der Operation noch nothdürftiges Kauen möglich war, während nach einigen Tagen das Kauen zunächst sehr schlecht ging. Es handelte sich in diesem Falle um eine sehr langdauernde Ankylose. Es stellte sich heraus, dass die Muskeln zum grossen Theil atrophisch und zum grössten Theil bindegewebig verändert waren. Ich kann nun auch über die Behandlung dieser Sache an der Hand eines Falles referiren und muss mich da vollständig Dem anschliessen, was Herr Küster gesagt hat. Es handelt sich um eine wesentlich orthopädische Behandlung nach der Operation. Wir haben den Menschen zunächst länger behalten, wir haben dann zunächst selbst die Bewegungen mit den Dilatatoren gemacht und haben ihm dann Holzkeile mit nach Hause gegeben, die wir ihn lehrten anzuwenden. Dieser Kranke hat übrigens, wie wir uns überzeugen konnten, nie die gleiche Virtuosität im Kauen wieder bekommen, als Dies bei seinen Collegen der Fall war.

Herr Rose (Berlin): Ich bin 2 Mal in der Lage gewesen, wegen angeborener doppelseitiger Kiefersperre die sogenannte Operation der Mikrognathie machen zu müssen und will bloss anführen, dass es sich in diesen Fällen nicht bloss einfach um Synostosen des Kiefergelenks handeln kann, sondern noch um viel weiter gehende Störungen. Ich war in diesen Fällen gezwungen, nicht bloss das Kiefergelenk zu reseciren, sondern ich habe in den 4 Fällen den ganzen Jochbogen entfernt und mich dann überzeugt, dass in diesen Fällen ein übermässiges Wachsthum des Processus coronoideus vorliegt, der sich oberhalb des Jochbogens anstemmt. Ich werde mir erlauben, in diesen Räumen bei der nächsten Gelegenheit diesen angeborenen Fall ausführlicher vorzuführen. Diese Kranken sind ohne weitere Zwischenfälle, ohne weitere Schwierigkeiten bei offener Wundbehandlung, geheilt. Ich werde mir auch erlauben, bei der Gelegenheit einen dritten congenitalen Fall von einem 3Tage alt gewordenen Kinde Ihnen zu zeigen.

6) Herr von Bergmann (Riga): „Vorstellung eines Patienten, bei dem vor drei Jahren die Totalexstirpation des Kehlkopfes

ausgeführt worden, und der bis jetzt recidivfrei geblieben ist."

M. H.! Die Opposition, welche immer noch erhoben wird, nicht nur von den Patienten, sondern auch von ärztlicher und sogar laryngologischer Seite, wo es gilt, Radicaloperationen des Larynxcarcinoms entweder durch Resection oder noch sehr viel mehr durch Totalexstirpation zu machen, ist darauf zurückzuführen, dass die Statistik noch nicht über eine genügende Anzahl casuistischen Materials verfügte, um darzuthun, dass die Prognose der operirten Larynxcarcinome keine schlechtere ist, als die sonstiger Carcinome. Gestatten Sie mir, einen Patienten vorzustellen, bei dem vor drei Jahren die Totalexstirpation des Larynx gemacht worden ist. Derselbe trat am 16. Januar 1885 in meine Abtheilung mit einem Tumor, welcher, von der rechten Larynxhälfte ausgehend, dieselbe stark nach aussen gedrängt hatte und nach links auf das Taschenband hinüberreichte, das Larynxinnere vollständig ausfüllend, so dass nur zur Arygegend hin ein etwa 2 mm breiter Spalt die Respiration ermöglichte. Der Patient litt seit einiger Zeit an Athmungsbeschwerden, war seit zwei Monaten, wie er sagte, heiser, seit drei Monaten hustete er und warf etwas Blut aus. Ich entfernte mit der Curette aus dem Centrum des Tumors, welcher erweicht war, einige Partikel. Dieselben waren aber nicht genügend, um eine Diagnose stellen zu können. Darauf nahm ich mit der galvanokaustischen Schlinge einen Theil des Tumors fort, verschorfte das Uebrige, soweit es mir möglich war, und erleichterte dem Kranken die Respiration dadurch wenigstens für einige Tage. Allein am vierten Tage musste wegen plötzlich auftretenden Erstickungsanfalls die Tracheotomie gemacht werden. Inzwischen war dann an dem Präparat die mikroskopische Diagnose vollständig sicher gestellt worden. Am 18. Februar machte ich die Totalexstirpation, bei der ich die Epiglottis, die Thyreoidea und die Cricoidea entfernen musste. Ich liess die Wunde bis auf den obern und untern Winkel, welche vernäht wurden, offen, tamponnirte mit Jodoformgaze und fütterte den Patienten durch die Schlundsonde, welche von der Wunde aus eingeführt wurde, bis zum 21. Februar. Am 21. Februar legte ich ihm eine Dupuis'sche Canüle ein, bei der der obere Schenkel tamponnirt wurde, und fütterte ihn durch die Schlundsonde, welche vom Munde aus eingeführt wurde. Am 1. März konnte der Patient bereits, wenn man ihm die Wundränder zuhielt, Compactes schlucken. Am 5. März vernähte ich durch Matratzennähte die Wundränder, um so das Schlucken zu erleichtern. Seit dem 15. März 1885 trägt Patient die Foulis'sche Canüle. Er wurde Anfangs April entlassen, nachdem ich bis dahin noch den Versuch gemacht hatte, ihm einen Phonationsapparat einzurichten. Die Versuche damit sind mir durchaus nicht in befriedigender Weise gelungen. Ich habe den Patienten wohl so weit gebracht, dass er damals einige Worte mit tönender, wenn auch sehr monotoner, trompetenartiger Stimme sprechen konnte, allein er selbst opponirte gegen den Apparat, weil er ihm die Athmung erschwerte, von vornherein und hat also den Stimmapparat nicht mehr getragen. Wenn ich Ihnen hier das Präparat vorlege, so erlaube ich mir den Hinweis, dass auch bei diesem Präparat durch den Spiegel die Diagnose über die Ausdehnung des Tumors in die tiefen

Abschnitte nicht gestellt werden konnte. Das ist eine Erfahrung, wie man sie ja bei der Laryngotomie von syphilitischen, Typhus- und tuberculösen Geschwüren wiederholt macht. Diese Erfahrung berechtigt wohl zu der Behauptung, dass überall, wo die Natur des Tumors eine Entfernung desselben in gesunder Umgebung direct nöthig macht, es geboten ist, den Larynx zu spalten und dem Auge und dem tastenden Finger das erkrankte Gebiet direct zugänglich zu machen. (Demonstration.)

Den Obturator muss er nur während der Mahlzeit herausnehmen, dann führt er einen nach oben gehenden Obturator mit Aluminiumfeder ein.

7) Herr Eugen Hahn (Berlin): „Mittheilungen über die Endresultate nach Kehlkopfs-Operationen“*).

8) Herr H. Fischer (Breslau): „Umfangreiche Magenresection, Demonstration von Präpapraten“.

Am 24. October vergangenen Jahres kam eine Bauerfrau von 37 Jahren in die Königliche chirurgische Klinik zu Breslau mit einem faustgrossen Tumor rund um den Nabel, welcher kraterförmig exulcerirt war. Man konnte denselben mit den Fingern umgreifen und bis in die Bauchhöhle verfolgen, doch war niemals Koth oder sonstiger Inhalt eines Organs der Bauchhöhle aus dem Geschwür am Nabel ausgeflossen. Patientin hatte auch keine Beschwerden von Seiten der Organe der Bauchhöhle gehabt und war bei gutem Appetite. Erbrechen war niemals vorhanden gewesen. Die Ernährung der Kranken war gut, die Muskulatur kräftig. Sie konnte bis dahin ländliche Arbeiten ungestört verrichten. Der Tumor hatte sich seit 14 Wochen entwickelt. Bei der mikroskopischen Untersuchung desselben ergab er sich als ein Carcinom. Waldeyer hat zwar behauptet, dass Krebse in der Nabelgegend häufig vorkämen, weil in derselben Epithelkeime oft zurückgehalten werden, ich habe aber doch fast ausnahmslos Sarcome an dieser Stelle beobachtet. Als ich am 26. October zur Operation schritt, war ich darauf gefasst, dass der Tumor mit dem Darme in Zusammenhang stehen, also eine Resection des letzteren unvermeidlich sein würde. Nachdem ich den Tumor umschnitten und die Bauchhöhle eröffnet hatte, kam ich mit dem Finger sofort durch die in einen exulcerirten Tumor verwandelte vordere Magenwand in den Magen und von diesem wieder durch eine fingerbreite, geschwürige Communication in das Colon transversum. Ich habe nun mit der Scheere den grössten Theil der vorderen Magenwand in der Länge und Breite einer ausgestreckten Manneshand vom Pylorus aus bis zum Fundus und zu gleicher Zeit die ganze erkrankte Partie des Colon transversum mit der Scheere resecirt (Fig. 1. a, b). Vom letzteren blieben nur links und rechts je 3 cm stehen. Die Blutung war beträchtlich, wurde aber durch sofortige Unterbindung gleich gestillt. Dann habe ich den Magen durch Lembert'sche Darmnähte in seiner ganzen Länge wieder so vereinigt, dass die hintere Wand nach vorn und oben verzogen wurde (Fig. 2). Das an einer Seite abgetrennte Duodenum wurde in den

*) S. Grössere Vort äge und Abhandlungen No. V.

Fig 1.

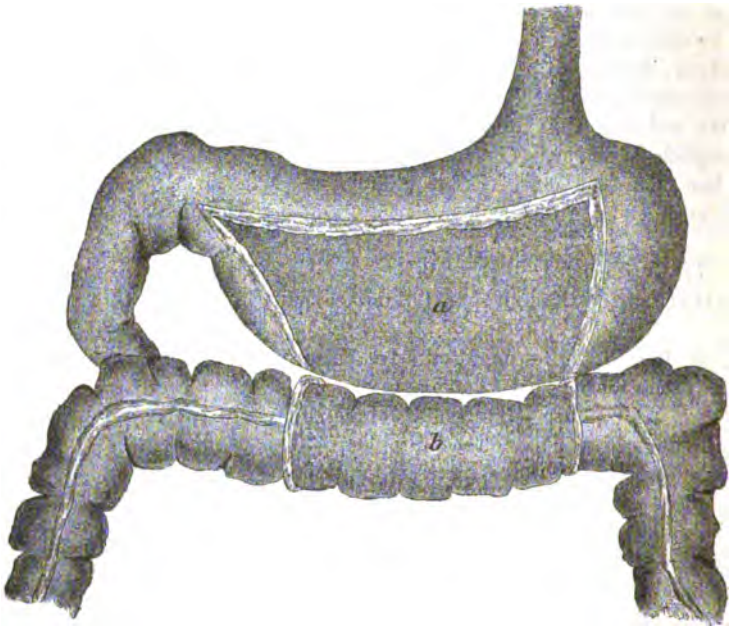

a. Die erkrankte Portion des Magens. *b*. Die erkrankte Portion des Darmes.

unteren Zwickel eingenäht. Der so gebildete Magen war stellenweise so dünn wie ein Duodenum, nur nach dem Fundus zu wurde er etwas weiter. Die abgetrennten Enden des Colon transversum wurden in die äussere Wunde einge-

Fig. 2.



Der Magen nach der Operation.

näht. Die Patientin hat 8 Tage nach der Operation vollständig gehungert. Ihre Ernährung wurde vermittelt durch Injectionen von Fleischpepton, Eiern, Wein, Cognac durch den Anus praeternaturalis. Von da ab gaben wir ihr

Milch und dann allmälig Fleischkost. Anfänglich konnte sie nur sehr wenig mit einem Male geniessen, schliesslich aber hat sie gegessen wie in gesunden Tagen. Bei der Toilette der Bauchhöhle nach der Operation bemerkten wir einen erbsengrossen Tumor in der Leber. Der Patientin ist es bis Ende Februar gut gegangen, dann verfiel sie, unter deutlichem Hervortreten von grossen Knoten in der Leber. Am 26. März ist sie gestorben. Bei der Section fand sich die Magenwunde so gut vernarbt, dass man nur mit Mühe die feine Narbe nachweisen konnte. Der Magen hatte fast die normale Weite, war aber um seine Längsaxe gedreht, so dass die Cardia ganz nach hinten und unten lag. Die von der Resection zurückgebliebene Narbe war mit dem unteren Rande der Leber fest verwachsen und erschien nun wie die obere Curvatur.

Dieser Fall schien mir, abgesehen von dem umfangreichen und gut überstandenen operativen Eingriff doppelt bemerkenswerth, weil der Durchbruch eines Magenkrebses durch den Nabel, so viel ich weiss, noch nicht beobachtet ist, ferner auch deshalb, weil eine so weit verbreitete carcinöse Zerstörung des Magens und Dickdarms ganz symptomlos verlaufen war.

9) Herr H. Fischer (Breslau): „Darmsteine und Ileus. Demonstration von Darmsteinen." Dass Darmsteine Ileus hervorrufen, ist beim Menschen ein seltenes Ereigniss, viel häufiger wird Dies bei Wiederkäuern und Pferden beobachtet. Es sind auch nicht die eigentlichen Darmsteine, die Ileus bewirken, sondern in den Darm eingewanderte Gallensteine. Diese bleiben in allen Theilen des Dünndarms stecken, am häufigsten im untersten Ileum und zwar um so eher und häufiger und fester, je unregelmässiger ihre Form und je rauher ihre Oberfläche ist. Ich habe durch eingewanderte Gallensteine erzeugten Ileus dreimal beobachtet. Der erste Stein, den ich Ihnen zeige (Fig. 3) (9,5 g schwer, 2,2 cm breit, 3,6 cm lang), von eiförmiger Gestalt, stammt von einem katholischen Geistlichen, der im Jahre 1886 an Ileus er-

Fig. 3.

Fig. 4.

Per anum abgegangene Gallensteine.

krankte und am 9. Tage darauf den Stein per anum entleerte. Der zweite Stein (Fig. 4) (von dreieckiger Form, 3 cm breit und 3,5 cm lang), wurde auch nach zehntägigem Bestande von Ileuserscheinungen mit dem Stuhl ent-

leert. Die Befreiung der Passage erfolgte in beiden Fällen plötzlich mit acutem Nachlass der schweren Symptome. Sobald der Stein in's Coecum gebracht war, trat heftiger Stuhldrang und damit eine Entleerung des Steins ein. Unglücklicher verlief ein dritter Fall. Es betraf eine 50jährige Polin, die ich am 11. Tage des Ileus sah. Sie hatte vorher immer behauptet, dass sie einen Stein im Leibe haben müsse, sie habe ihn deutlich gefühlt. Ich konnte auch bei der Palpation des Leibes einen circumscripten, harten Tumor im Leibe unter dem Nabel fühlen, hielt denselben aber, da ich die Patientin vor 7 Jahren an einem Mammacarcinom behandelt hatte, für einen Darmkrebs. Ich entschloss mich daher zur Laparotomie und Anlegung eines künstlichen Afters. Nach Eröffnung des Peritoneums lag das Jejunum vor, und in demselben war der dritte Stein, den ich Ihnen zeige (Fig. 5 a u. b) (4,7 cm lang, 3 cm breit, eiförmig, 16,7 g schwer), deutlich zu fühlen. Da der Darm nach aussen ganz gesund, das Netz unverändert war, so hielt ich die Diagnose für sicher und

Fig. 5.

a. b.



Gallenstein. Ileus. Laparotomie.

versuchte, den Stein im Darm weiter zu schieben. Er sass aber offenbar durch die Rauhigkeiten, die er an der Oberfläche darbietet, so fest eingekeilt, dass er nicht von der Stelle zu bringen war. Ich schnitt ihn daher heraus und legte sofort die Darmnaht an. Leider erholte sich die Patientin nach der Operation nicht mehr. Sie starb 3 Stunden nach derselben im Shock. Wenn es möglich wäre, die Diagnose mit Sicherheit zu machen, so würde sich in solchen Fällen ein zuwartendes Verfahren empfehlen. In zwei meiner Fälle waren Gallensteinkoliken, auch Icterus vorhanden gewesen, doch kann man bei der Häufigkeit dieses Ereignisses, besonders bei Frauen, dasselbe kaum als ein wichtiges diagnostisches Hülfsmittel auffassen. Ich habe seit Jahren darauf geachtet und wiederholt von Ileuskranken gehört, dass sie vorher Gallensteinkoliken gehabt hätten, ohne dass letztere die Ursache des Ileus waren.

In dem zweiten Falle waren peritonitische Erscheinungen vorhanden gewesen. Doch auch daraus sind meiner Erfahrung nach keine sicheren Schlüsse zu ziehen, da sich ja der Ileus oft in Folge circumscripter Peritonitis entwickelt. Habershon hat aber schon darauf aufmerksam gemacht, dass der Durchbruch eines Gallensteins in den Darm ganz latent verlaufen kann, und Abercrombie fand in einem tödtlichen Falle von Einkeilung eines Gallensteins im Duodenum den gemeinschaftlichen Gallengang noch so erweitert, dass man einen Finger in denselben einführen konnte. Ich habe Ihnen noch einen vierten Gallen-

Fig. 6.

Grosser Gallenstein, frei im Jejunum gefunden.

Fig. 7.

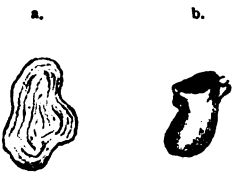

Kothstein, entleert bei der Incision eines perityphlitischen Abscesses aus dem Processus vermiformis.

stein mitgebracht (Fig. 6), (eiförmig, 5,5 cm lang, 3,4 cm breit, 32,5 g schwer), welcher bei einer Section frei im Jejunum gefunden wurde, ohne dass er nachweisbare Beschwerden verursacht hatte. So wird es nur in den seltensten Fällen möglich sein, die Diagnose der Gallensteinobturation des Darms mit einiger Wahrscheinlichkeit zu stellen und sein chirurgisches Handeln danach zu richten. Der fünfte Stein, den ich Ihnen zeige, ist ein echter Kothstein (Fig. 7 a u. b), ($1\frac{1}{2}$ cm lang, 1 cm breit, nierenförmig). Er erscheint steinhart, in der Mitte concentrisch geschichtet, aussen gelblich, innen weiss gefärbt. Das Centrum besteht aus phosphorsaurem Kalk und phosphorsaurer Magnesia. Ich habe ihn bei einer 52jährigen Frau aus einem alten perityphlitischen Abscess extrahirt, nachdem er durch 3 Jahre eine fistulöse Eiterung unterhalten hatte.

Discussion:

Herr Lauenstein (Hamburg): M. H.! Bei Operationen am Magen und Darm kommt Alles darauf an, die Technik so einfach zu gestalten, dass der Patient so rasch wie möglich wieder vom Tisch kommt, und ich möchte mir erlauben, Ihnen eine practisch zweckmässige Umschnürung hier zu empfehlen, die ich bei meinen letzten Operationen am Magen und Darm zum provisorischen

Abschluss des Duodenums bei Magenresectionen und zum Abschluss des Darms bei Darmresectionen angewandt habe. Es handelt sich um diesen dünnen Gummischlauch, der durch das Mesenterium gezogen und dann einfach mit einer Unterbindungspincette zusammengekniffen wird. Die Zeit des Knüpfens des Knotens wird auf diese Weise erspart, und mit Abnahme der Pincette ist die Ligatur sofort wieder gelöst. Sollte Jemand der Herren diesen kleinen Vorschlag schon practisch ausgeführt haben, so verzichte ich selbstverständlich gern auf die Priorität.

Herr Eugen Hahn (Berlin): In Bezug auf die im Darm vorkommenden Steine möchte ich auf die Schellacksteine aufmerksam machen, welche zu Ileus Veranlassung geben können. Wir haben im Friedrichshain zweimal bei Sectionen Schellacksteine gefunden. Der eine Fall ist von Friedländer bereits publicirt. Gewöhnlich kommen derartige Schellacksteine bei Tischlern vor. Die Tischlergesellen trinken häufig den Spiritus, der zur Politur hergegeben wird und welcher Schellack enthält. Der Schellack scheidet sich im Darm aus und bringt oft grosse Steine hervor. — Man muss daher bei Erscheinungen von Ileus bei Tischlern an die Möglichkeit der Entstehung durch Schellacksteine denken und sich erkundigen, ob die Patienten etwa Polituspiritus getrunken haben.

10) Herr Bidder (Berlin): „Ueber eine typische angeborene (erbliche) Wachsthumshemmung der Unterschenkelknochen, welche hochgradige Schief- (Pronations-) Stellung der Sprunggelenke und Füsse bewirkt (Volkmann's Sprunggelenkmissbildung), mit Vorführung einer Patientin und Demonstration von Präparaten.“*)

11) Herr Helferich (Greifswald): „Geheilter Fall von schwerer traumatischer Epiphysenlösung am oberen Humerusende.“ M. H.! Meine kurze Mittheilung soll sich auf die principiellen Fragen beziehen: Erstens, wie soll man bei schwerer traumatischer Epiphysentrennung am oberen Ende des Humerus verfahren — schwer dadurch, dass eine Luxation des Diaphysenendes eingetreten und vielleicht noch eine Interposition von Weichtheilen zwischen die beiden Knochenstücke gekommen ist, — dann auch auf die zweite principielle Frage: Wie soll und kann man am besten zusammengehörige Knochen aneinander befestigen?

Der Fall, den ich Ihnen hier kurz vorführen möchte, bezieht sich auf einen Knaben, welcher am 5. Juni 1887 beim Spielen und Ringen hingeworfen, durch Fall auf die linke Schulter verletzt wurde und am 8. Juni in der Greifswalder Klinik zur Vorstellung und Operation kam. Es war sofort klar, dass es sich um einen Epiphysenbruch am oberen Ende des Humerus handelte, d. h. um eine ganz typische Lostrennung in der Epiphysenlinie. Das obere Ende des Diaphysenschaftes fand sich nach innen unter den Processus coracoideus dislocirt, also in einer nicht selten vorkommenden Weise.

*) S. Grössere Vorträge und Abhandlungen No. VIII.

Die Repositionsversuche misslangen; sie misslangen auch in der Narkose. Es gelang wohl, einen ganz kleinen Theil der mehr knorpeligen, nicht knöchernen Flächen mit einander in Contact zu bringen, eine ganz leichte, weiche Crepitation zu erzielen, aber nicht, eine Reposition zu ermöglichen. Ich entschloss mich zur blutigen Opereration. Dabei kam ich unter dem Deltoideus in eine blutgefüllte Höhle. Ich sah die untere Fläche der Epiphyse und sah den Schlitz, durch welchen das Diaphysenende nach der Innenseite und oben gegen den Processus coracoideus hin durchgetreten war. Ich war auch jetzt, obgleich seitliche Haken eingesetzt wurden, nicht im Stande, die Reposition zu ermöglichen. Es war eine Art Knopflochmechanismus. Wenn ich zog, spannten sich die Ränder, das Diaphysenende blieb immer jenseits der sich anspannenden Weichtheilränder des Periostschlitzes, kurz, die Reposition gelang nicht. Ich war genöthigt, die Epiphyse durch einen Haken nach oben zu ziehen und die Ränder des Schlitzes selbst aus einander zu halten. Dann gelang die Reposition ohne Mühe.

Ich habe damals schon in verschiedenen Fällen die Fixation von zusammengehörigen Knochenstücken vorgenommen mit solchen pfriemartigen Spitzen (Demonstration). Morrant Baker, der bekannte Londoner Chirurg, hat diese Spitze empfohlen für Kniegelenksresectionen. Ich habe sie auch hier in diesem Fall verwandt und habe, indem ich die Spitze vom unteren Theil der Wunde aus einbohrte, schliesslich Schaft und Epiphyse in einen guten Contact gebracht. Sie blieb vom 8. bis 15. Juni liegen. Beim ersten Verbandwechsel wurde sie entfernt. Bei den gut an einander passenden Knochenflächen war nicht zu befürchten, dass dieselben aus einander gehen würden. Am 23. Juni, nachdem wir mit electrischer Behandlung und Massage zu nützen versucht hatten, wurde der Knabe entlassen. Ich habe ihn seitdem nicht wieder gesehen. Wie Sie sich selbst überzeugen werden, ist die Form des Humerus, die Function des Armes, seine Beweglichkeit im Schultergelenk eine normale; auch die Länge des Humerus ist beiderseits gleich, wie die Messung ergiebt (Demonstration).

Die Methode der Fixation ist überaus einfach. Es ist ein einfacher Pfriemen mit abnehmbarem Griff. Eine kleine seitlich abgeschliffene Fläche dient dazu, dass die Schraube fest haftet. Man macht die Spitze recht fest im Griff, bohrt langsam und man kommt durch dicken Knochen hindurch. Auch bei erwachsenen Individuen kann man bei Kniegelenksresectionen durch die oberen Theile des Schaftes hindurch. Sie können bei breiten Flächen zwei zu Hülfe nehmen, indem Sie in der Weise (Demonstration) die beiden Nadeln kreuzweise zu einander stellen. Ich habe bei Kindern eine ganze Reihe von Kniegelenken theils nach Resectionen, theils nach Arthrectomia synovialis durch eine einzige Nadel fixirt, und ein einfacher Verband genügte, um den Contact zu erhalten. In der Regel machen wir den ersten Verbandswechsel nach 4 Wochen und haben dann die Freude, die Wunde fast oder völlig, je nach der Methode, ob wir drainirt haben oder nicht, aber den Knochen in der grossen Mehrzahl der Fälle vollständig knöchern geheilt zu sehen.

Im Allgemeinen möchte ich also proponiren, dass Sie dieses einfache Verfahren für ähnliche Fälle auch benutzten. Speciell für diese Fälle am

oberen Humerusende scheint es mir bedeutsam, darauf hinzuweisen, dass man durch die baldige blutige Reposition recht gute Resultate bekommt, sehr viel bessere, als wenn man erst später operirt, wie College Bruns und seinerzeit auch Herr von Esmarch zu thun in der Lage waren. Ich möchte dafür plädiren, in allen solchen Fällen, bei welchen die Reposition nicht mit völliger Sicherheit gelingt, in den weiteren Fällen, in welchen die Retention nicht exact gelingt, in der angegebenen Weise vorzugehen. Wenn die Reposition nicht gelingt, wird man einschneiden und die Knochen in den richtigen Contact bringen. Für die Fälle, die man reponiren, aber nicht retiniren kann, wird man sich begnügen, die Nadel in der Narkose in einer ganz leicht zu bestimmenden Richtung subcutan in die Epiphyse einzubohren, wie ich es hier in der offenen Wunde gemacht habe. College Lange in New-York hat einen ähnlichen Fall operirt und in den Annals of Surgery mitgetheilt. Er fand sich genöthigt eine Schiene anzuwenden, welche den Arm horizontal abducirt vom Rücken her fixirte, jedenfalls nicht sehr bequem. In meinem Falle wurde nach der Fixation der Knochen in der gewöhnlichen Haltung des Armes am Thorax angelegt und wir haben die Manipulationen mit dem Arm sehr früh beginnen können, was ich für einen ganz besonderen Vorzug halte. Die anderen Hülfsmittel, die empfohlen sind: wie die Lagerung des Arms auf die gesunde Schulter oder die Küssner'sche Stellung, von College Küssner in Jena, der für diese Epiphysendivulsionen dem Arm in der Frontalebene eine solche Stellung geben will, dass die Hand auf der kranken Schulter ruht, alles Das scheint mir complicirter zu sein, als die Anwendung dieser subcutan eingestochenen pfriemartigen Stahlnadel.

Discussion:

Herr Bruns (Tübingen): Ich habe zwei Mal Veranlassung gehabt, in solchen Fällen von traumatischer Ablösung des oberen Endes des Humerus zu operiren, und beide Male handelte es sich um veraltete Fälle, in denen Heilung mit bedeutender Dislocation eingetreten war, so dass die Epiphysen seitlich an das obere Ende des Schaftes angeheilt waren. Ich habe den Callus durchgemeisselt und konnte die Reposition, das Aufsetzen der Epiphyse auf das Diaphysenende erst dadurch bewerkstelligen, dass ich eine Scheibe des letzteren resecirte. Die Indication zu dem Eingriff war eine doppelte: einmal die bedeutende Functionsstörung, nämlich die bedeutende Beeinträchtigung der Abduction und Rotation des Armes und dann die Rücksicht auf das Längenwachsthum des Knochens. In dem einen Falle handelte es sich nämlich um einen erst 12jährigen Knaben, und da wäre das Längenwachsthum des Oberarmes, zum grössten Theil wenigstens, aufgehoben gewesen in Folge der vollständigen Verschiebung der den Intermediärknorpel tragenden Epiphyse und ich konnte nun die interessante Beobachtung machen, dass trotz der Resection am oberen Ende der Diaphyse das Längenwachsthum in den folgenden 3 Jahren um keinen Centimeter zurückgeblieben ist.

Herr Wölfler (Graz): Im Anschluss an das Gesagte erlaube ich mir mitzutheilen, dass ich ebenfalls einen gleichen Fall, wie ihn gerade Herr College Bruns erwähnte, beobachtet habe. Es handelte sich um eine Fractur unterhalb der Epiphyse des Humerus und um gleichzeitige Luxation des

Kopfes unter dem verbreiterten Processus coracoideus, der ihn wie ein Dach unter sich aufgenommen hatte. Ich dachte ebenfalls daran, dass es nöthig sein würde, die Resection auszuführen. Die Dislocation war ja ähnlich, wie College Bruns sie angegeben hat. Ich machte einen Schnitt durch die Weichtheile gerade so wie College Helferich ihn bei dem vorgestellten Kranken ausgeführt hat. Es war aber nicht nöthig, in diesem Fall zu reseciren. Es gelang, den Kopf nach Spaltung der Capsel durch rotirende Hebelbewegungen wieder in die alte Pfanne zu reponiren. Es sind ungefähr 4 Wochen her, und als ich fortging, hatte der Kranke bereits mit seiner Extremität Elevationen gemacht, die früher nicht möglich waren.

Herr Helferich (Greifswald): Ich wollte durch meine Demonstration darauf hinweisen, wie gute Resultate bei schweren traumatischen Epiphysentrennungen am oberen Humerusende durch primären operativen Eingriff und gute Fixation zu erreichen sind. Wir müssen dahin streben, dass solche Fälle nicht verspätet, sondern rechtzeitig in chirurgische Behandlung kommen.

12) Herr Julius Wolff (Berlin): „Vorstellung zweier Fälle von angeborenen Deformitäten der Extremitäten.“*)

13) Herr Petersen (Kiel): „Vorstellung eines Falles von ischämischer Muskellähmung.“**)

Discussion:

Herr Kölliker (Leipzig): Ich glaube nicht, dass man den vorliegenden Fall zu den ischämischen Muskellähmungen rechnen kann, weil die Fälle, die ich wenigstens gesehen habe, absolut irreparable Störungen der Musculatur hinterlassen haben. Ich habe in Halle und in Leipzig einzelne Fälle beobachtet; man kann weder durch Electricität, noch durch lang fortgesetztes Massiren irgend eine Besserung erzielen. Ich möchte vielmehr annehmen, dass die Veränderungen, die hier vorliegen, Folgen der Fractur des Oberarms sind. also Folge von Compression der Nerven, das beweist auch die Besserung durch die Operation.

Herr König (Göttingen): Ich möchte nur im humanen Interesse eine kleine Bemerkung einschieben. Ich weiss nicht, ob Herr Rosenbach hier ist. Der wird bestätigen können, wenn ich sage, dass, wenigstens bei einem Falle von unzweifelhafter ischämischer Lähmung, durch sehr energische Massage und Bewegung, die Herr Rosenbach in vorzüglicher Weise leistet, ein ganz ausserordentlich gutes Resultat erzielt worden ist, und gerade Angesichts dieses Falles — vielleicht sind es inzwischen auch mehrere geworden — möchte ich doch sehr darum bitten, sich nicht darauf zu verlassen, dass gar nichts zu machen sei, sondern gerade so wie Herr Petersen weiter zu verfahren.

Herr Wagner (Königshütte): Ich glaube nicht, dass es sich in allen

---

*) S. Grössere Vorträge und Abhandlungen No. XXVIII.
**) S. Grössere Vorträge und Abhandlungen No. XV.

solchen Fällen von peripheren Lähmungen in Folge von Traumen um ischämische Muskellähmung handelt. Hier wird es ja wohl der Fall sein, aber ich habe doch eine recht grosse Anzahl von peripheren Lähmungen an den Extremitäten gesehen, bei denen absolut kein drückender Verband angelegt worden war, bei denen absolut keine Veranlassung vorlag, dass sich Ischämie entwickelt haben sollte. Ich glaube doch, dass recht häufig, ohne dass ein grösserer Nerv direct insultirt worden ist, Lähmungen an den Extremitäten und selbst bei ganz gewöhnlichen subcutanen Fracturen ohne besondere Dislocation vorkommen, die sich nur durch die Annahme einer fortschreitenden Neuritis in Folge Verletzung irgend eines kleinen motorischen Nervenzweiges erklären lassen. In den Fällen von Lähmung der Schultermusculatur, bei Schlüsselbeinbrüchen, bei Fracturen und Luxationen des Collum u. s. w. kann man ja annehmen, dass der Plexus selbst insultirt worden ist; aber für eine grosse Anzahl von peripheren traumatischen Lähmungen, die bei Fracturen vorkommen, in denen weder Ischämie noch Insult eines grösseren Nerven oder Nervenplexus die Ursache sein kann, möchten wir eine entzündliche Affection eines verletzten kleinen Nervenastes annehmen, welche zuerst nach oben zum Hauptstamm fortschreitet und schliesslich von da aus wieder nach abwärts wandernd, auch alle übrigen Nebenäste zur Degeneration bringt. Ich habe unzweifelhafte ischämische Lähmungen noch ausserordentlich selten gesehen, diese Form sehe ich jedoch leider gar nicht so ganz selten.

Herr Petersen: Es ist characteristisch für die ischämische Muskellähmung, dass die Veränderungen an den Muskeln ausserordentlich rasch auftreten. Hier war nach Verlauf von 6 Wochen der betreffende Zustand schon vollständig da, bei anderen Lähmungen entwickeln sich die Folgen viel langsamer. Es ist keine Besserung, keine Veränderung eingetreten während der 4 Wochen, wo sie von dem Hausarzt behandelt wurde. Dass es sich hier um Neuritis handelt, möchte ich kaum glauben, denn Radialis, Ulnaris, Medianus sind alle befallen, der Radialis allerdings in sehr viel geringerem Maasse; aber das Gesammtgebiet des Nervus ulnaris war zuerst, wie ich die Kranke in Behandlung bekam, vollständig functionsunfähig.

14) Herr von Bergmann (Berlin): „Fall von ausgedehnter Darm-Resection.“ Es handelt sich hier um einen Kranken, der vor 4 Jahren von mir einer ausgedehnten Darmresection wegen Carcinom unterworfen worden ist. Nicht bloss der Blinddarm und ein Theil des Dickdarms waren carcinomatös, sondern auch noch zahlreiche Lymphdrüsen des Mesocolon. Ich habe damals den Dünndarm in den Dickdarm genäht und dann die ganze Masse, mit der Fascie des Iliacus verwachsen, exstirpirt. Wenn ich den Patienten heute nach 4 Jahren gesund vorstelle, so will ich hinzufügen, dass ich bei der genaueren Untersuchung des Unterleibes keine Spur von Schwellung in der früher kranken Region entdecken kann, und dass Patient in der Zeit um mehr als 40 Pfund zugenommen hat.

Ich zeige ihn deswegen, weil wir ja in diesem Jahre zu Discussionen gekommen sind, die nach aussen den Eindruck machen könnten, als ob wir verzweiflungsvoller beim Operiren von Carcinomen geworden sind als früher.

Hier handelt es sich um eine schwer eingreifende Operation, um die Entfernung zahlreicher Drüsen — wie das betreffende Präparat, das ich hiermit in Circulation setze, Ihnen zeigt — und 4 Jahre ist seitdem der Mann seiner Beschäftigung, seinem Erwerbe und der Versorgung seiner Familie glücklich nachgegangen. Ich hoffe zuversichtlich, dass er auch weiter von der furchtbaren Krankheit verschont bleiben wird. Er hat eine Ventralhernie an der Operationsstelle, obgleich die Muskeln damals dicht zusammengenäht worden sind.

Schluss der Sitzung um 1 Uhr.

---

b) Nachmittagssitzung in der Aula der Königl. Universität.

Eröffnung der Sitzung 2 Uhr 10 Min.

Vorsitzender: Aufgenommen sind in der gestrigen Ausschusssitzung die Herren: 25) Dr. Pelkmann jun. in Berlin; 26) Dr. Freyer, Kreis-Physikus in Stettin; 27) Dr. Rosswell Park, Professor in Buffalo; 28) Dr. Salzer jun. Assistenzarzt in Wien; 29) Dr. Stechow, Stabsarzt in Berlin; 30) Dr. Jaeckel, Stabsarzt in Potsdam; 31) Dr. Subbotic, Primararzt in Semlin; 32) Dr. Plettner, Assistenzarzt in Halle; 33) Dr. Kirchhoff in Berlin; 34) Dr. Gerstein, dirigirender Arzt in Dortmund; 35) Dr. Ernst Müller in Stuttgart; 36) Dr. Senger in Berlin; 37) Dr. Popp in Regensburg.

1) Herr Lauenstein (Hamburg): „Zur Heilung der Wunden unter dem feuchten Blutschorfe“*).

2) Herr Rydygier (Krakau): „Ueber Wundbehandlung ohne Drainage**).

Discussion:

Herr Neuber (Kiel): M. H.! Ich möchte mir zu dem Vortrage des Herrn Lauenstein einige kurze Bemerkungen gestatten. Sofern es sich um die Prioritätsfrage handelt, will ich jedes Eingehen vermeiden. Das hat wenig Zweck und gar kein allgemeines Interesse. Wenn ich kürzlich auf diesen Punkt näher eingegangen bin, so habe ich es nur gethan, weil ich dazu gezwungen wurde. Das Neue bei der Blutschorfbehandlung den früheren Methoden gegenüber liegt meines Erachtens wesentlich auf dem Gebiet der Höhlenwunden, und sofern es sich da um grössere starrwandige Weichtheilwunden handelt, erkenne ich die Vorzüge des Schede'schen Verfahrens gern an. Ich habe mehrfach nach Exstirpationen von Lymphdrüsen, die in

*) S. Grössere Vorträge und Abhandlungen No. XII.
**) S. Ebenda No. XIII.

schwielig verdicktem Gewebe lagen, die Vorzüge dieses Verfahrens anerkennen gelernt. Es gelang mir nicht, nach der Exstirpation der Drüsen die Wundflächen fest gegeneinander zu legen, um auf diese Weise eine Prima intentio zu erreichen. Ich habe dann zunächst tamponnirt, und einige Tage später, nach Entfernung des Tampons, die inzwischen entstandenen Granulationen abgeschabt, die Höhle voll Blut laufen und sodann nach Schede'scher Manier unter einem Verbande zur Heilung gelangen lassen. Bezüglich der Knochenhöhlen aber nehme ich eine andere Stellung ein als Herr Schede. Wenn man nach Nekrotomien die Wunde voll Blut laufen lässt sie also gewissermassen mit einem Bluttampon anfüllt, so treten leider sehr häufig Eiterungen ein. Herr Lauenstein hat das Verhältniss auch schon genannt: unter sechs Fällen sind fünf zur Vereiterung gekommen, und nicht viel besser ist es mir mit den Evidements gegangen, wo es sich also um die Ausschabung cariöser Herde handelte. Auch da habe ich in der Mehrzahl der Fälle Vereiterungen eintreten sehen, und wenn einmal eine Prima intentio glückte, sah ich leider nachher stets ein Recidiv. M. H.! Ich habe diese Methode der Blut-Anfüllung von Knochenhöhlen schon Ende des Jahres 1879, als ich noch Assistent der von Esmarch'schen Klinik war, in vielen Fällen versucht, aber wir haben damals unsere Versuche wieder eingestellt, weil wir leider schon der Zeit die eben erwähnten schlechten Resultate hatten. Das damalige Verfahren stimmt nicht ganz mit dem überein, was Herr Schede jetzt will. Wir legten in der Mehrzahl der Fälle damals noch Knochendrains ein, das ist ja nachher, nach Abschaffung der Drainage, in Wegfall gekommen. Neuerdings habe ich das Schede'sche Verfahren nochmals geprüft, konnte aber leider nicht über bessere Resultate berichten. Sollte das Schede'sche Verfahren sich dennoch hinsichtlich der Knochenhöhlen bewähren, dann glaube ich, m. H., haben wir das Herrn Schede ganz allein zu danken, und dann würde ich es als einen ausserordentlich wesentlichen Fortschritt in der Chirurgie begrüssen. Einstweilen behandle ich meine Nekrotomien noch, wie ich es schon theilweise in verschiedenen Publicationen beschrieben habe. Handelt es sich um periphere Sequester oberflächlich gelegener Knochen, so werden die Weichtheile genäht, und es tritt fast immer Prima intentio ein. Handelt es sich um periphere Sequester tieferliegender Knochen, so kann man die Prima intentio nicht durch einfachen Nahtverschluss erreichen, und für diese Fälle eignet sich sehr häufig die Hautlappenimplantation. Wir stülpen die Lappen in der früher von mir beschriebenen Weise ein und sehen sie meistens anheilen. Zuweilen bleibt in der Tiefe ein Höhlenrest bestehen, der füllt sich mit Granulationen an und heilt per secundam. Ich habe nun in letzter Zeit mehrfach, um auch hier raschere Heilungen zu erzielen, die Thiersch'sche Transplantation angewandt. Ich glaube, Herr Thiersch hat schon früher einmal darauf aufmerksam gemacht, dass sich für diese Zwecke seine Transplantion eignen könnte. Ich höre von Herrn Schlange, dass in der von Bergmann'schen Klinik ebenfalls derartig verfahren ist, und auf Grund meiner Erfahrung kann ich Ihnen diese Transplantation zur rascheren Ausheilung derartiger Knochenhöhlen dringend empfehlen. Hinsichtlich der Behandlung von Wunden nach Resectionen, Osteotomien und

Geschwulstexstirpationen stimmen Herr Schede und ich in sehr vielen Punkten überein. Wir beide haben keine Drainage, und das ist die Hauptsache. Dagegen unterscheiden wir uns hinsichtlich zweier Punkte, erstens hinsichtlich des Grades der Compression, und zweitens hinsichtlich der Abzugsöffnung. Herr Schede will gar nicht comprimiren, er will ferner das Blut aus dem höchsten Punkte der Wunde heraustreten lassen. das Blut soll gewissermassen über den Rand der Wundränder laufen. Ich dagegen will mässig comprimiren und will das Coagulum aus den abschüssigsten Punkten der Wunde heraustreten lassen. Also Herr Schede arbeitet mit einem grossen, ich arbeite mit einem kleinen Coagulum. Nun fragt es sich, was besser ist. Ich kann von meiner Ansicht nicht abgehen. Ich glaube, wenn wir genug Blut haben, so viel Blut, als gerade genug ist, um die Lücke zwischen den mässig comprimirten Wundflächen auszufüllen, so werden wir bessere Resultate erzielen, als wenn wir ein grosses Coagulum haben. Herr Lauenstein meinte in seinem Vortrage, dass ich früher wenig oder gar nicht von der Bedeutung der Coagula gesprochen habe, dass sich dieselben nun aber auch bei mir seit dem Erscheinen des Schede'schen Vortrages mehr in den Vordergrund geschoben hätten. M. H.! Dazu bin ich freilich durch den Schede'schen Vortrag, den er vor zwei Jahren hier gehalten hat, angeregt worden, aber doch nur, um darauf hinzuweisen, dass ich ebenso, wie wohl eine grosse Zahl anderer Chirurgen, mit dem wichtigen Factor des in jeder Wunde stehen bleibenden Blutes rechne und immer gerechnet habe. Wie sollten denn unsere Wunden nach Resectionen, Nekrotomien, Geschwulstexstirpationen etc. zur Heilung gelangen, wenn wir das Blut nicht hätten? Soviel Blut als nöthig ist, den Wundspalt auszufüllen, müssen wir doch unter allen Umständen haben. Ich meine, in dieser Beziehung hat uns die Schede'sche Behandlung nichts Neues gebracht.

Herr Lauenstein hat dann noch einige specielle Fälle erwähnt, er hat von der Behandlung von Sehnennähten nach der Schede'schen Methode gesprochen. Ja, also nach Schede werden die Sehnen durchschnitten, die Wunde klafft, Protectiv Silk kommt darüber und die Wunde heilt primär. Wie haben wir das vor und nach Schede's Publication gemacht? Bei Verletzungen der Sehnen, z. B. an der Volarseite des Vorderarms haben wir die Sehne, hernach die äussere Wunde genäht und verbunden. Wir haben dann nicht gesagt, die Wunde heilt unter Blut, das ist selbstverständlich, denn zwischen der genähten Haut befindet sich doch Blut — was sollte da denn sonst sein? Wie haben wir ein Corpus mobile im Kniegelenk behandelt? Wir haben einen Schnitt gemacht, dann ist es herausgesprungen, dann ist die Wunde zugenäht; und hernach primär geheilt. Was macht Herr Schede? Er schneidet ein, nimmt den Körper heraus, näht zu und in einem solchen Falle heisst es: unter Blutschorf, wir nennen das einfach antiseptische Wundbehandlung ohne Drainage. Ich sehe nicht ein, worin da der die Existenz einer neuen Wundbehandlung berechtigende Unterschied liegen soll.

Also, m. H., ich erkenne die Vorzüge der Schede'schen Methode für Weichtheilwunden mit starren Wandungen gern an, und ich hoffe, dass ich

selbst noch einmal werde dazu beitragen können, die Schede'sche Blutschorfmethode zu verallgemeinern auf die Heilung der Knochenhöhlen; bis jetzt kann ich auf Grund meiner Erfahrungen in diesem Punkte leider nicht zustimmen.

Herr Schede (Hamburg): M. H.! Ich kann mich sehr kurz fassen. Ich muss im Allgemeinen erklären, dass ich durch die weiteren Erfahrungen der letzten Jahre nicht veranlasst bin, irgend etwas Erhebliches von dem zurückzunehmen oder auch nur zu modificiren, was ich vor zwei Jahren über die Heilung unter dem feuchten Blutschorf gesagt habe. Die zahlreichen Erfahrungen, die ich seitdem weiter gemacht habe, haben mir im Wesentlichen nur bestätigt, dass Das, was ich damals mitgetheilt habe, richtig ist, und dass man, wenn man sich streng an die von mir gegebenen Vorschriften hält, dann auch wohl im Grossen und Ganzen dieselben Resultate bekommen wird. Gefahren oder solche Misserfolge, dass aus der Einschlagung des Verfahrens erhebliche Gefahren für den Kranken hervorgegangen wären, habe ich überhaupt niemals erlebt. Gewiss kommt es hin und wieder vor, dass das Verfahren nicht gelingt (wie auch einmal eine beabsichtigte Prima intentio nicht erreicht wird), dass leichtes Fieber eintritt, und dass, wenn man dadurch zur Abnahme des Verbandes veranlasst wird, das Coagulum sich in einem mehr oder weniger fortgeschrittenen Zustande des Zerfalles befindet; aber niemals hat das den Kranken irgendwie erheblich geschadet, niemals hat es sie in Lebensgefahr gebracht, niemals habe ich Phlegmonen, fortschreitende Eiterungen oder selbst nur eine nennenswerthe Entzündung der Wunde dadurch entstehen sehen. Also insofern, glaube ich, kann man ganz unbesorgt das Verfahren versuchen.

Nun möchte ich noch Einiges in Bezug auf die Knochenhöhlen erwidern. Ich wundere mich, dass Herr Neuber so sehr verschiedene Resultate von denen hat, wie ich sie mitgetheilt und zahlreichen Collegen, die meine Abtheilung besuchten, demonstrirt habe. Uns muss doch an der Auswahl der Fälle liegen. Ich habe ja nicht behauptet, dass man jede Höhle, nachdem man eine Necrotomie gemacht hat, mit Blut vollaufen lassen kann. In sehr vielen Fällen geht das eben nicht; man muss eben die absolute Ueberzeugung haben, dass man alles Kranke entfernt hat; aber ich glaube ganz bestimmt, dass in Fällen, die auf irgend welche Art prima int. heilen können, sich auch ganz sicher das Blutcoagulum (sit venia verbo) organisirt. Geradezu classisch für die Blutheilungsmethode sind aber meiner Ansicht nach die Fälle, wo man einen tuberculösen Herd aus den Knochen ausmeisselt oder wo man kleinere tuberculöse Knochen aus der Handwurzel, aus der Fusswurzel oder dergleichen in toto entfernt. Ich kann mir nicht helfen: mir misslingt es hierbei so gut wie niemals; es kommt kaum vor, dass da irgend ein Misserfolg eintritt, und wenn Herr Neuber andere Erfahrungen hat, muss er es eben anders machen oder andere Fälle dafür ausgewählt haben. Wir würden uns vielleicht einigen, wenn Herr Neuber einmal zu mir käme und sähe, wie wir das machen. Dann möchte ich noch, was die Sehnen anbetrifft, ein Wort erwiedern. Mir fällt es selbstverständlich nicht ein, verletzte Sehnen nicht nähen zu wollen. Es geschieht nur in dem einen Falle nicht, wo ich sie eben durchschneide,

um den Widerstand der Sehnen nicht zu haben. Wie es zugeht, dass nach der Phelps'schen Sehnendurchschneidung beim Klumpfuss, trotz des weiten Klaffens der Wunde, durch die Narbe hindurch die Sehnenstücke sich wieder zusammenfinden und ihre Function behalten, weiss ich auch nicht. Ich habe lediglich das Factum constatirt und meine Verwunderung darüber ausgesprochen, dass das geschieht. Dass das aber etwa für andere Sehnenverletzungen eine Norm für unser Handeln abgeben müsste, und dass man sich etwa darauf verlassen sollte, dass die Sehnen sich wieder zusammenfinden, hat mir, weiss Gott, ausserordentlich fern gelegen zu behaupten. Es wird wahrscheinlich sehr bald eine Arbeit, die bei mir gemacht ist, erscheinen, über sehr ausgedehnte Erfahrungen über Sehnennaht, woraus die Herren sich überzeugen werden, dass ich den allergrössten Werth auf die sehr sorgfältige Naht zufällig verletzter Sehnen lege, wo ich es ganz besonders wichtig finde, dass blossliegende Sehnen unter dem Blutcoagulum behandelt werden. Das sind die Fälle — und andere habe ich überhaupt früher nicht genannt — wo sich weit ausgedehnte Blosslegungen der Sehnen nöthig gemacht haben durch fungöse Sehnenscheidenerkrankungen, während gleichzeitig die Haut darüber fungös zerfallen ist; Fälle also, in denen eine Bedeckung der nackten Sehnen mit Haut nicht möglich ist. Das sind die Fälle, wo ganz besonders das Blutcoagulum seine Dienste leistet, und wo ich auch heute noch behaupte, dass es keine andere Behandlungsmethode giebt, bei der in so ausgedehnter Weise das Leben und die Function der Sehnen erhalten bleiben kann.

Was ferner die Frage der Compression betrifft, so bin ich auch von Herrn Neuber missverstanden worden. Wenn er den Wortlaut meiner Mittheilungen von damals nachliest, wird er nicht darin finden, dass ich jede Compression absolut verwerfe, ich denke gar nicht daran; vielmehr ist jeder Verband ganz selbstverständlich mit einer mässigen, gleichmässig comprimirenden Einwicklung verbunden. Anders liesse er sich ja auch gar nicht sicher befestigen; ja die Mooskissen, die ja sehr elastisch sind, verlangen, um sich gut anzulegen, an sich schon eine gewisse Fertigkeit der Bindeneinwickelung und lassen sich gar nicht anwenden ohne eine gewisse elastische Compression auszuüben. Es wird also durchaus ein übermässiges Bluten und eine übermässige Ansammlung von Blutcoagulum in der Mundhöhle vermieden. Es ist durchaus nicht mein Wunsch, das Blutcoagulum so gross wie möglich zu machen, sondern es nicht grösser zu machen, als zur Ausfüllung der Höhle nöthig ist. Wogegen ich mich gewendet habe, das war lediglich die übermässige Compression, das waren — ich kann es geradezu sagen — die unnatürlichen Kunststücke mit der Compression, die an manchen Orten, wo Herr Neuber darüber gesprochen hat, mitgetheilt worden sind. (S. diese Verhandl. 1886. II. p. 66. Z. 5. v. o.)

Herr Schleich (Berlin): M. H.! Ich habe die Frage der Wundheilung unter dem feuchten Blutschorf im vergangenen Winter zum Gegenstande einer Experimentalstudie gemacht und hatte eigentlich die Absicht, der hohen Versammlung die Resultate dieser Arbeit in extenso mitzutheilen, bin aber leider durch Krankheit verhindert worden, die Arbeit bis zur Spruchreife zu vollenden.

Da jedoch durch Herrn Lauenstein die Frage an dieser Stelle angeregt worden ist, so erlaube ich mir, in Form einer vorläufigen Mittheilung die Resultate meiner Untersuchungen, soweit ich mit denselben gediehen, hier anzugeben.

Meiner Meinung nach handelt es sich bei der Frage der Wundheilung unter dem feuchten Blutschorfe bei Knochenhöhlenwunden um die Nachahmung eines physiologischen Paradigma's, welches wir zweifelsohne gegeben finden in der Heilung einer subcutanen Fractur. Das Blut, welches an den Knochenenden nach der Verletzung liegt, wird hier wie da resorbirt und ersetzt durch neugebildetes Bindegewebe, welches auf die bekannte Weise schliesslich zu Knochen wird.

Um dieselben Verhältnisse oder wenigstens sehr ähnliche handelt es sich bei dem feuchten Blutschorf, so weit wenigstens es sich um Knochenhöhlenwunden handelt, und diese sind es auch hauptsächlich, welche ich bisher in den Kreis meiner Untersuchungen gezogen habe.

Ich habe experimentell an Kaninchen und Hunden kleine typische Osteotomien nach Art der Necrotomien gemacht mit theilweiser Auslöffelung des Markes, namentlich an den Condylen des Femur und an der Tibia und habe so eine zahlreiche Menge von Präparaten gewonnen, welche die histogenetischen Processe der Wundheilung gut studiren lassen.

Es hat sich dabei ergeben, dass im Grossen und Ganzen die Vorgänge, welche wir im Laufe der Wundheilung finden, gewöhnlich identisch sind mit den schon bekannten Heilungen oder Organisationen von Thromben, von der Betheiligung des Gefässendothels natürlich abgesehen, und dass die bindegewebige Substitution, welche hier stattfindet, damit abschliesst, dass, ganz wie bei den Fracturen, schliesslich aus dem Bindegewebe osteoides Gewebe und endlich Knochen wird. Dieser Process bietet absolut nichts Neues; aber ich habe mich fragen müssen: Was ist es, das Herrn Schede veranlasst hat, diese bekannten Vorgänge zu einer besonderen Methode zu verwerthen? Welche Idee hat ihm vorgeschwebt, dass er auf einen an und für sich doch schon bekanuten Process der Wundheilung den Begriff „Methode" anwendet? Uns allen bekannte Vorgänge, dass nämlich eine Wunde nicht anders heilt, als trotz oder vermittelst des dazwischen liegenden Blutes, benutzt Herr Schede ganz methodisch, indem er eine Höhle schafft, diese unter seinen Augen voll Blut laufen lässt, näht und nun das unter dem Verbande geronnene und erhaltene Blut bewusst zum Aufbau der Gewebe, zur Heilung benutzt. Ich habe zunächst daran gedacht, dass die Compression, welche das Blut schafft, indem es allseitig die Buchten, Taschen und Höhlen füllt, schon genügen würde, eine günstige Heilungsbedingung zu geben; aber es hat sich bei mir die unzweifelhaft richtige Ansicht festgesetzt, dass der Hauptwerth der ganzen Blutschorfbehandlung darin besteht, dass die Wundheilung so gut wie ohne Secret vor sich geht. Nicht das Blut als solches mit seiner Zersetzungsfähigkeit scheint mir so gefährlich zu sein, als das bei anderen Methoden kaum zu vermeidende oder wenigstens nicht in dem Maasse zu vermeidende Ansammeln von Wundsecret. Das Secret ist viel zersetzungsgefährlicher als das Blut: es kann als solches

schon Zersetzungen machen, welche sehr reizend wirken, ohne dass besonders pathogene Organismen hinzukommen. Ein richtiger Blutschorfverband ist aber absolut trocken!

Dann habe ich daran gedacht, ob nicht vielleicht die ernährende Kraft des Blutes, sein Eiweissgehalt als solcher auf die Bildung von Granulationen einen Einfluss hat und habe ferner in Form von secundärem Blutschorf mir zunächst eine granulirende Knochenhöhlenwand geschaffen und dann nachher mit Agar-Agarlösung und Nährgelatine dieselbe ausgegossen. M. H., der Heilungsprocess ist als solcher auch hierbei im Ganzen ein ziemlich ähnlicher, nur geht es lange nicht so schnell, wie gerade unter Benutzung des Blutes. Es müssen also in der Anfüllung einer Höhle mit Blut besondere Verhältnisse liegen, welche die Heilungsdauer beschleunigen, und es lässt sich histologisch beweisen, dass das Blut in dieser Weise als eine poröse organische Substanz aufzufassen ist, welche durch Compression, Occlusion und Secret-verhindernde Einwirkung auf die Wundhöhle eine so gute Heilungsbedingung giebt für alle diejenigen Verhältnisse, wo sie klinisch passend verwandt wird. Ja, auch bei denjenigen Fällen, welche man unter die sogenannten misslungenen Blutschorfe rechnen muss, wo man also den Verband abnimmt und eine rahmige, röthlich-graue, schmierige Flüssigkeit oben auf der Wunde liegen findet, auch in diesen Fällen sieht man, wenn man diese Flüssigkeit abspült, ausgezeichnet schöne, rothe Granulationen aufspriessen.

Die Garantie ist also bei der Blutschorfbehandlung zu schaffen, dass der Blutschorf bestehen bleibt und nicht zerfällt und dass das Ausspritzen der Granulationen Hand in Hand gehen kann mit dem Zerfall des Blutes, dann wird eine Höhlenwunde geschlossen, ohne Retraction der Narbe und schneller als mit jeder anderen bis jetzt bekannten Methode.

Herr Landerer (Leipzig): Ich möchte nur mit ein Paar Worten gegen die Ansicht protestiren, die hier ausgesprochen zu werden scheint, als ob das in die Wunde ergossene Blut irgend einen Werth für die Heilung derselben hätte. Die Ansicht ist schon vor Jahren von Herrn Geheimrath Thiersch ausgesprochen worden, dass das Blut nicht zur Verbindung der Wundränder dient. Dieselbe Anschauung ist auch von Lister mehrfach geäussert. Das Blut, das zwischen die Wunde gegossen wird, wirkt als Fremdkörper und hat jedenfalls weder für die primäre noch für die secundäre Vereinigung Werth, und ich würde es als einen Rückschritt betrachten, wenn wir irgendwo dem feuchten Blutschorf zulieb die Naht unterliessen, wo sie möglich ist. Herr Neuber scheint der Ansicht zu sein, dass es für die Heilung der Wunde günstig wäre, wenn sie mit Blut gefüllt wird. Das ist zweifellos nicht richtig. Dass bei dem Schede'schen Verfahren die Wunden so schön heilen, was ich nicht bezweifle, beruht darauf, dass es sich um schön aseptische Wunden handelt, und je aseptischer eine Wunde ist, desto schneller heilt sie. Die guten Resultate Schede's sind also vielmehr auf seine treffliche Antisepsis zurückzuführen, als auf den „feuchten Blutschorf". Das ergossene Blut hat jedenfalls für die Wundheilung keinen Werth. Das Blut, das aus der Ader getreten ist, ist todt und lässt keine histologische Verwerthung mehr zu.

Jedenfalls ist „Organisation des Blutgerinnsels" ein falscher Ausdruck. Man könnte höchstens von einer Substitution des Blutschorfes reden, indem vom benachbarten Gewebe junges Bindegewebe in das Blutcoagulum hineinreicht wie bei der sog. Organisation des Thrombus.

Herr von Bergmann (Berlin): Ich darf nicht unerwähnt lassen, dass schon bei dem ersten Vortrage des Herrn Schede die Nothwendigkeit einer Blutschicht zur Heilung der Wunde auf Wundflächen oder Wundrändern mit ganzer Bestimmtheit von mir in Abrede gestellt worden ist. Ich berief mich schon damals auf die Arbeiten von Wywodzoff und Thiersch.

Herr Neuber: Ich möchte noch kurz auf die Aeusserungen des Herrn Schede eingehen. Herr Schede meinte, dass ich ihn in Bezug auf die Compression falsch verstanden hätte. Nun erlaube ich mir, den betreffenden Passus aus dem Schede'schen Vortrage hier zu verlesen. Herr Schede*) sagt:

„Ich hoffe, Ihnen im Folgenden beweisen zu können, dass man in zahlreichen Fällen die Drainage, wie die Compression ganz entbehren kann und damit noch erheblich bessere Resultate und raschere Heilungen erzielt, als sie auch mit den Kieler Dauerverbänden zu erreichen sind."

Damit sagt Schede doch, dass er für zahlreiche Fälle die Compression ganz abgeschafft habe.

Wenn Schede ferner behauptet, dass ich eine übermässig starke Compression anwende, so muss ich dem entschieden widersprechen; ich habe direct vor zu starker Compression gewarnt und lege Ihnen zum Beweis folgenden Passus aus einer früheren Schrift**) von mir vor:

„Man muss in der Anwendung dieser Compression sehr vorsichtig sein, weil durch zu feste Anlegung des Verbandes Gangrän der Lappenränder eintreten und dadurch die primäre Verklebung in Frage gestellt werden könnte."

Aus der Gegenüberstellung der so eben verlesenen Sätze geht doch hervor, dass Schede für zahlreiche Fälle die Compression ganz abgeschafft hat, dass Neuber dagegen Druckverbände empfiehlt, aber vor übermässig starker Compression warnt.

Also ich bin gar nicht für eine so übermässig starke Compression. Andererseits steht auch in dem Schede'schen Vortrage, dass man sowohl die Drainage, als auch die Compression ganz entbehren kann. Was nun die Menge des angesammelten Blutes betrifft, so glaube ich auch nicht, dass Herr Schede principiell seine Wunden voll Blut pumpen will, aber in der Methode liegt es, dass mehr Blut in Schede's Wunden ist, als in meinen. Wenn man die Abflussöffnung hoch legt, so dass die Wunde ganz voll Blut laufen muss, ehe etwas von dem Blut über Bord geht und eine ganz leichte Compression oder gar keine anwendet, dann muss mehr Blut in der Wunde sein, als wenn man mässig stark comprimirt und die Abzugsöffnung nach unten legt.

Nun noch ein Wort hinsichtlich der Bemerkung, die eben Herr Lan-

---

*) Verhandl. der Deutsch. Ges. f. Chir. 1886. II. pag. 66.

**) Vorschläge zur Beseitigung der Drainage für alle frischen Wunden von Dr. G. Neuber. S 40. Mitth. aus der chir. Klinik zu Kiel. II. 1884.

derer machte. Ich habe gar nicht von der histologischen Bedeutung des Blutes für die Wundheilung gesprochen, aber ich frage: Was sollen wir denn in den Nischen und Spalten der Wunden haben — wenn nicht Blut? Etwa Luft oder Wasser! Wir können nichts Besseres darin haben als Blut — und Blut müssen wir haben, das hilft nichts!

Vorsitzender: M. H.! Es scheint mir, als ob Sie den Schluss der Discussion wünschen. Ich will also die Discussion nicht weiter fortsetzen.

3) Herr Wölfler (Graz): „Ueber die Technik und den Werth von Schleimhautübertragungen“*).

Discussion:

Herr Thiersch (Leipzig): M. H.! Ich ergreife nicht das Wort, um mich in eine Polemik mit dem verehrten Herrn Collegen Wölfler über die Thatsachen einzulassen, die er uns mitgetheilt hat. Ich bin völlig bereit, diese Thatsachen anzuerkennen und erkläre sie nach meiner Auffassung für einen hoch bedeutsamen Fortschritt der chirurgischen Technik. Ich habe mir nur das Wort erbeten zu einer theoretischen Frage, die Herr Wölfler am Schluss gestreift hat und in der ich von dem Congress von vor 2 Jahren her engagirt bin. Ich hatte damals mitgetheilt, dass wir in der Leipziger Klinik Versuche mit Verpflanzung von schwarzer Haut auf weisse Haut und von weisser Haut auf schwarze Haut gemacht haben, und ich habe damals mitgetheilt, dass die Negerhaut sich auf der weissen Haut schwarz erhalte und dass die weisse Haut auf der Negerhaut weiss bleibt. Diese Mittheilung beruhte auf einem Irrthum, wie so manche vorläufige Mittheilung sich später als eine voreilige herausstellt. Ich hatte damals die Fälle noch nicht lange genug beobachtet. Nach einigen Monaten wurde die schwarze Haut auf der weissen weiss und die weisse auf der schwarzen schwarz. Ich bin dann noch einen Schritt weitergegangen. Ich habe dann Herrn Dr. Karg, K. S. Stabsarzt, Assistent an der Leipziger chir. Klinik, unser Material zur Untersuchung gegeben, um herauszubringen, wie es sich mit dem Pigmentschwinden, dem Pigmentkommen verhält. Wenn es der Herr Präsident erlaubt, möchte ich in Kürze das Resultat mittheilen, obwohl es mit der Technik nichts zu thun hat. Es ist Ihnen bekannt, dass es von jeher 2 Ansichten über das Pigment in der Negerhaut gab. Die eine Ansicht ging dahin, dass das Pigment in den Zellen des Rete Malpighii entstände und dass die Zellen des Rete Malpighii, in dem sie sich fortpflanzen, Kinder erzeugen, Enkel erzeugen, Urenkel erzeugen, mit der Lust und der Fähigkeit, Pigment zu produciren auf unendliche Zeiträume, sagen wir auf Millionen von Jahren. Diese Ansicht war die der Majorität, und so musste ich auch glauben, dass diese vorläufige Beobachtung hinreiche, um zu prophezeien, dass die schwarze Haut sich in ihrem Pigment erhalten werde. Die histologische Untersuchung hat aber gezeigt, dass die Ansicht einer geringen Minderheit der Histologen, nach welcher das Pigment nicht von den Retezellen producirt, sondern diesen fertig überliefert wird, auf Thatsachen beruht. Herr Dr. Karg hat gefunden, dass beim

*) S. grössere Vorträge und Abhandlungen No. XVI.

Neger in dem Stroma unter dem Rete, Wanderzellen auftauchen, die schon von früher her bekannt waren und in verschiedener Weise gedeutet wurden, dass diese Wanderzellen sich einen Weg bahnen durch die Spalträume des Bindegewebes zum Rete, zwischen dessen Zellen sie sich drängen. Jede dieser Wanderzellen ist wie ein Kohlenkarren beladen mit Pigmentkörnern. Im Rete Malphighii angekommen, schütten sie ihren Inhalt aus, die Pigmentkörner schlüpfen in das Protoplasma der jungen Retezellen hinein, der Kohlenwagen verschwindet, man weiss nicht, wohin er geht, man weiss auch nicht, woher er gekommen ist. Wenn man nun weisse Haut auf einen Neger setzt, so werden die Zellen der weissen Haut natürlich abgenutzt, wie Alles in der Welt. Kommen nun diese Kohlenkarren, wenn die jungen Zellen entstehen, in das Rete der weissen Haut, so werden sie ihr Pigment an diese abgeben und so geht das fort, so lange überhaupt noch Wanderzellen mit Pigmentkörnern ankommen, deswegen wird die weisse Haut schwarz, wenn man sie auf Negerhaut setzt. Wie verhält es sich mit der Negerhaut auf weisser Haut? Die Negerhaut erhält sich eine Zeit lang mit ihrer Schwärze, so lange der Vorrath von Retezellen reicht, der da ist. Wenn der zu Ende geht, da kein neues Pigment mehr geliefert wird, muss die Haut immer blasser und blasser werden, zuletzt wird das Pigment ganz verschwinden. Auf diese Art erklärt sich, warum schwarze Haut auf der weissen Haut weiss wird, und die weisse auf der schwarzen schwarz. Dann möchte ich noch eine Bemerkung in Bezug auf eine theoretische Anschauung des Herrn Wölfler machen. Er meinte, die Gewebstheile müssten sich einigermassen nach der Umgebung richten, in die sie kommen. Es entwickelt sich da ein Kampf um's Dasein unter gewissen Lebensbedingungen u. s. w. Ich kann in dieser Beziehung einen Fall anführen, der eigentlich gegen diese Ansicht spricht. Es ist ein Patient, den ich vor 21 Jahren wegen eines Loches im harten Gaumen operirt habe und den ich auch einmal Gelegenheit hatte, auf der Chirurgen-Versammlung vorzustellen. Ich habe diesem Manne einen Lappen aus der ganzen Dicke der Wange in den Mund hineingeschlagen, das Loch damit ausgestopft, die Schleimhaut nach oben gegen die Nasenhöhle zu und die Wangenhaut nach abwärts. Auf dem in die Mundhöhle verpflanzten Theile der Wangenhaut wachsen heute die Barthhaare wie vor 21 Jahren, die Epidermis behauptet sich ohne schleimhautähnlich geworden zu sein. Also hier kann man von Accommodation und von Veränderung unter veränderten Lebensbedingungen nicht sprechen. Ich zweifle aber nicht, dass hier der Umstand massgebend war, dass hier ein ganzer Complex von Weichtheilen gewissermassen ein organisches Ganze, nicht bloss ein kleiner Abschnitt, verpflanzt worden war.

Schluss der Sitzung um 4 Uhr.

Dritter Sitzungstag

am Freitag, den 6. April 1888.

a) Morgensitzung im Amphitheater der Königl. chirurgischen Universitätsklinik.

Eröffnung der Sitzung um 10 Uhr 5 Min.

Vorsitzender Herr von Bergmann: M. H.! Es sind hier in unserer Ausstellung auch Apparate von der Firma Rietschel und Henneberg zur Desinfection vorgeführt worden, namentlich einer, der in unseren Garnisonen zur Verwendung kommt. Herr Henneberg wird heute und morgen hier sein, um denjenigen Herren, die sich dafür interessiren, kurz vor und nach der Sitzung den Apparat näher zu demonstriren.

1) Herr Israel (Berlin): „Vorstellung eines Patienten mit Nieren-Exstirpation." M. H.! Der besonderen Liebenswürdigkeit unseres Herrn Vorsitzenden verdanke ich die Erlaubniss, Ihnen vor der Tagesordnung kurz einen Fall zeigen zu dürfen, den ich mir bereits die Ehre gegeben habe, Ihnen im vorigen Jahre zu demonstriren. Es ist ein Patient, dem ich vor bereits 13 Monaten die linke Niere in einem sehr frühzeitigen Stadium der Carcinomentwicklung exstirpirt habe. Ich habe Ihnen den Fall mitgebracht, weil er naturgemäss an Interesse mit der Zeit gewinnt, welche seit der Operation verflossen ist. Er ist gänzlich gesund, ohne Recidiv und geht seinem anstrengenden Beruf als Bäckergeselle mit ungestörten Kräften nach. Ein so günstiger Erfolg lässt uns die Prognose dieser Krankheit in nicht ganz so schwarzem Licht erscheinen, wie sie noch Samuel Gross in seiner Zusammenstellung malt, welcher die Nierenexstirpation bei Carcinom wegen der traurigen Endresultate als ganz verwerflich bezeichnet. In der letzten Zusammenstellung d.J. von Guillet in seiner „Monographie des tumeurs malignes du rein" finden sich, wenn ich meinen Fall abrechne, unter 27 nur 2, bei welchen noch im 2. Jahre Heilung constatirt wurde, die vom Verf. als dauernde Heilungen bezeichnet werden. Schliesse ich meinen Fall an, so würden unter 28 Fällen 3 als dauernd geheilt zu bezeichnen sein, natürlich mit dem Vorbehalt, welchen Herr König gestern gemacht hat. Immerhin weist der günstige Erfolg dieser Frühexstirpation im Vergleich mit den ungünstigen Resultaten der Zusammenstellung darauf hin, dass der frühzeitigen Diagnostik unsere grösste Aufmerksamkeit zugewendet werden muss, und dass insbesondere die allerminutiösesten Palpationen geübt werden sollen, durch die es gelungen war, in unserem Falle einen Kirschengrossen Knoten an einer nicht oder kaum vergrösserten Niere zu entdecken. Für die Herren, welche sich des Präparates vom vorigen Jahre nicht mehr entsinnen, gebe ich Ihnen eine nach dem

frischen Präparat in natürlicher Grösse angefertigte Zeichnung herum. Die rechte Seite der Zeichnung stellt einen Schnitt durch den prominenten Knoten der Oberfläche vor, welcher von uns gefühlt worden ist.

2) Herr Israel (Berlin): „Vorstellung eines Falles von Rhinoplastik.“ M. H.! Ich gehe zu meinem eigentlichen Thema über. Als ich im vorigen Jahre einige Fälle von Rhinoplastik wegen hochgradiger Sattelnase vorstellte, welche nach einer von mir damals beschriebenen Modification der vortrefflichen König'schen Knochenüberpflanzung ausgeführt worden, sprach der damalige Vorsitzende Herr von Volkmann den Wunsch aus, ich möge der Gesellschaft nach Jahresfrist Gelegenheit geben, den Bestand der damaligen Resultate zu prüfen. Ich komme diesem Wunsche nach, indem ich Ihnen zunächst denjenigen Patienten vorstelle, dessen Operation noch am längsten zurückdatirt, nämlich 22 Monate. Wie der Augenschein lehrt, ist an dem Resultat nichts verschlechtert. Die Projection der Nase ist geblieben, wie sie war. Die Solidität der Knochenplatte hat sich genau in derselben Stärke erhalten. Die damals noch etwas entstellende Röthe auf der vernarbten Vorderfläche des neuen Nasenrückens hat einer Farbe Platz gemacht, welche kaum störend wirkt. Bei dem anderen Falle, den ich Ihnen vorgestellt habe, ist exact die gleiche Dauerhaftigkeit des Resultats vorhanden. Ich hielt es deshalb nicht für nöthig, Ihnen beide Fälle vorzuführen.

Im Anschluss hieran möchte ich Ihnen kurz einen anderen Fall demonstriren, weil derselbe in vortrefflicher Weise die knochenbildenden Eigenschaften des Stirnbeinperiostes zu zeigen im Stande ist. Der jetzt 14jährige Knabe acquirirte in seinem ersten Lebensjahre eine ausserordentlich hässliche Deformität der Nase durch einen damals als Pocken gedeuteten Process, von dem sich noch eine ganze Reihe von Spuren in Gestalt vieler Narben im Gesicht erkennen lassen. Hier handelte es sich aber nicht um eine Sattelnase, vielmehr war das knöcherne Gerüst ziemlich gut erhalten, wenn auch abgeflacht. Dagegen war durch den vollständigen Defect des knorpeligen und häutigen Septums die ganze unterhalb der Nasenbeine liegende Weichtheilnase vollständig deformirt, gänzlich im Wachsthum zurückgeblieben und als eine unregelmässig narbig gefaltete, weiche Masse in die Apertura pyriformis hineingezogen, so dass keine Spur von Nasenspitze mehr vorhanden war. In diesem Falle verfuhr ich derart, dass ich den verkümmerten Rücken der Weichtheilnase zur Bildung des Septums verwandte, indem ich denselben oben quer vom Nasenbein und seitlich von den Nasenflügeln abtrennte und nach unten schlug. Den nun entstandenen Defect des Nasenrückens und der Seitenwand der Nase deckte ich durch einen der Stirn entnommenen Lappen, welcher aus Haut, ferner aus Periost in ganzer Ausdehnung der Haut bestand, und endlich eine kleine, etwa $1\frac{1}{2}$ Ctm. im Geviert betragende Knochenplatte enthielt, welche nach dem Herumschlagen des Lappens da zu liegen kommen sollte, wo die knöcherne Nase in die Weichtheilnase übergeht, um eine unliebsame Einsenkung an dieser Stelle zu vermeiden. Es hat sich nun eine schöne Knochenbildung, vom Periost ausgehend, entwickelt, welche eine Aufkugelung, Abplattung und Schrumpfung des Lappens hindert. Trotzdem jetzt un-

gefähr 6 Monate nach der Operation vergangen sind, habe ich den Eindruck, als ob die Knochenbildung noch immer Fortschritte macht. Die Herren werden sich am besten von der Mächtigkeit des neugebildeten Knochens überzeugen, wenn sie die Nase zwischen zwei Finger nehmen und seitlich gegen die aufsteigenden Aeste des Oberkiefers verschieben wollen. Dann fühlen Sie eine ganz derbe compacte Knochenschicht, ja selbst im Stiel liegt eine, allerdings ganz überflüssige, aber ganz zierlich anzufühlende feine Knochenschicht über den Ossa nasi.

3) Her Helferich (Greifswald): „Vorstellung eines Falles von Rhinoplastik“*).

Discussion:

Herr König (Göttingen): Ich weiss, dass es nöthig ist, wenn wir uns in der Discussion beschränken, und ergreife nur deshalb das Wort, weil es gewünscht wird. In Beziehung auf die Frage der totalen Nasenbildung bin ich heute der Meinung, man solle auch bei totalem Defect der Nase sich zuerst daran halten, dass man ein Knochengerüst herstellt, und zwar ist diese Meinung keine Theorie mehr. Ich habe in 2 Fällen versucht, sie praktisch zu verwerthen. In beiden Fällen handelte es sich um totalen Verlust der Nase auf operativem Wege, um Kranke, denen ich die Nase sammt dem Naseninneren beide Male wegen Adenom, welches von den Muscheln ausging, radical wegnehmen musste. In dem einen Falle entschloss ich mich sofort, dem Kranken eine neue Nase mit Knochengerüst zu machen; in dem anderen habe ich erst die Heilung der Wunde abgewartet und dann die Nase gebildet. Es hat sich in dem einen Falle, den ich noch unter Augen habe, auch hier vollständig bewahrheitet, dass die knöchernen Nasen knöchern bleiben. Ich habe in diesem Falle, gleichwie bei der Sattelnase, den Knochenlappen ungefähr in der gleichen Art angelegt, nur erheblich länger, und zwar verlängert, was ich jetzt für einen Fehler halte, durch ein Stückchen von Haut und Periost, um damit noch das Philtrum der Nase zu machen. Nach meinem jetzigen Standpunkt bin ich der Meinung, man solle überhaupt das Philtrum bei einer neu zu bildenden Nase aufgeben. Der so gebildete Knochenlappen wurde durch Jodoformgaze unterfüttert und heilte als feste Spange nach etwa 6 Wochen aus, ein knöcherner Nasenrücken, über welchen dann später eine Weichtheilnase aus der Stirn gebildet wurde. Ich will Ihnen auch nicht verhehlen, was in den beiden Fällen passirt ist. In dem einen Falle ist die knöcherne Nase vorn zu lang, in dem anderen zu kurz gemacht worden. Das sind Verhältnisse, die sich schwer ohne hinreichende Uebung und ohne Berücksichtigung der Form des übrigen Gesichts, zumal der Lippen, abmessen lassen. Wenn man es sich überlegt, ohne die Kranken zu sehen, hält man es ja vielleicht für nicht so schwierig; aber es handelte sich in dem einen Fall um gleichzeitige Auswärtskehrung der Lippe, um Defecte der Augenlider, genug um ein so wunderliches zusammengedrücktes Gesicht, dass es schwer war, die Länge und Form der hineinpassenden Nase zu berechnen. Deshalb ist die Nase vorn zu kurz ge-

*) S. grössere Vorträge und Abhandlungen No. X.

worden und vorn etwas eingesunken. M. H.! Das sind ja Fehler, die sich in der gleichen Art verbessern lassen, wie College Israel mein Verfahren ja in ganz vorzüglicher Weise bei Sattelnase verbessert hat. Aber ich möchte daran festhalten, dass, wenn man überhaupt bei einem Gesicht, das so flach ist, wie der Tisch, an Stelle der Nase ein Gebäude aufrichten will, und das als Nase dienen soll, man dann vorläufig daran festhalten soll, zunächst eine knöcherne Nase zu formen. Man wird dadurch noch viel mehr in der Lage sein, ein gehöriges Loch für die nasale Respiration herzustellen, zumal wenn man mit dem Philtrum der Nase so verfährt, wie das von Volkmann vor langer Zeit schon gelehrt worden ist, dass man kein Septum macht, sondern die Nase offen lässt, man hat damit den ausserordentlich grossen Vortheil, dass es eine richtige Nasenspitze giebt. Es rollt sich die Nasenspitze an der Stelle besser ein, wenn man das Philtrum aufgiebt.

Herr de Ruyter (Berlin): Im Auftrage des Herrn von Bergmann will ich kurz über die einschlägigen 3 Fälle von Nasenplastik referiren, welche in hiesiger Klinik nach einer von Dr. Rotter angegebenen Modification der König'schen Methode operirt sind.

In dem ersten Falle handelte es sich um eine Patientin mit ausgesprochener Sattelnase, ohne Weichtheildefect. Die Operationen fanden statt am 8. und 20. September 1887; Pat. blieb bis Ende October in Behandlung. Ein kleiner Sequester des transplantirten Knochens wurde abgestossen. Pat. ist von auswärts, daher nicht wiedergekommen; bei der Abreise bestand eine stecknadelkopfgrosse oberflächliche Granulation. Das kosmetische Resultat war ein sehr befriedigendes.

In dem zweiten und dritten Falle fehlten ausser der knorpeligen grosse Theile der fleischigen Nase. No. II war vom 18. August 1887 bis zum 2. Januar 1888 in Behandlung, wurde dann jedoch auf Wunsch der Eltern in die Heimath entlassen. Nachdem ein Theil des transplantirten Knochens nekrotisirt und abgestossen, bestanden noch zwei etwa erbsengrosse Granulationsflächen.

No. III kann ich Ihnen hier vorstellen. Der Knochen hat sich, wenn auch nicht in der ganzen Masse, doch in der Form und Stabilität, gut erhalten. Patientin wurde zum ersten Mal operirt am 5. Juni 1887 und am 30. Juni entlassen. Behufs einer Nachoperation war sie den 8. und 9. September wiederum in der Klinik.

4) Herr Wehr (Lemberg): „Demonstration der durch Impfung von Hund auf Hund erzeugten Carcinomknötchen."

M. H.! In der Sitzung des Berliner Vereins für innere Medicin am 20. Februar l. J. hat Herr Senger in seinem Vortrage: „Experimentelle und bacteriologische Untersuchungen zur Aetiologie des Carcinoms" behauptet, dass in der Carcinom-Aetiologie die Uebertragungsfähigkeit noch gar nicht ernstlich geprüft worden sei, weiter, dass wir nach der gewöhnlichen Art der Impfung kein Carcinom erzeugen können, sondern, dass die Vergrösserung nur dadurch erfolge, dass Rundzellen und Blutgefässe in das ursprüngliche

Carcinom eindringen, dass aber eine selbständige Wucherung von Seiten des Carcinomstückes nicht stattfinde.

Auf Grund meiner seit 5 Jahren in der Lemberger Veterinärschule gemeinsam mit dem Prof. Kadyj vorgenommenen Uebertragungsversuche (v. Przeglad lekarski, 1884, No. 27) bin ich genöthigt, den fundamentalen Satz der Senger'schen Arbeit als irrthümlich zu widerlegen, und beehre mich, der hochverehrten Versammlung die durch Impfung von Hund auf Hund erzeugten Carcinomknötchen hiermit vorzulegen. Meine Impfungen habe ich in der üblichen Weise folgendermassen vorgenommen: Von der Idee ausgehend, dass Ueberimpfungen in derselben Thierspecies eher einen Erfolg haben dürften, habe ich etwa stecknadelkopfgrosse Stückchen von Carcinoma medullare aus der Scheide von Hündinnen bald nach Exstirpation desselben in das Unterhautzellgewebe gesunden Hunden eingeimpft. In der Regel heilten die Wunden unter antiseptischen Vorsichtsmassregeln per primam, ohne jede entzündliche Reizung. In den ersten 8 Tagen war an der geimpften Stelle keine Schwellung, nicht einmal das übertragene Stückchen zu fühlen, erst darauf zeigten sich in der Regel kleine Knötchen, welche allmälig zu bohnen- bis haselnussgrossen Geschwülsten anwuchsen; nach 6—8 Wochen blieben sie in ihrem Wachsthum stehen, um sich dann wieder zu verkleinern und gänzlich zu verschwinden. — Die mikroskopische Untersuchung der zu verschiedenen Zeiten entnommenen Knötchen ergab, dass die neugewachsenen Geschwülste ganz dieselbe Structur von Carcinoma medullare, wie das ursprünglich eingeimpfte Stück zeigten, so dass in meinen Fällen die Vergrösserung bestimmt nicht auf entzündlicher Wucherung, wie es Senger haben will, sondern auf dem Wachsthum des eingeimpften Carcinomstückes bestand. In allen Fällen von in Wachsthum begriffenen Knötchen konnte ich an mikroskopischen Präparaten die indirecte Kerntheilung in den Epithelialzellen nachweisen.

Den sich dafür interessirenden Herren stehen die diesbezüglichen mikroskopischen Präparate zur Verfügung. Hier will ich nur makroskopisch die ursprüngliche Geschwulst sowie die nach der Impfung neugewachsenen Knötchen vorzeigen.

Daraus werden Sie schon, m. H., die Ueberzeugung gewinnen können, dass die Wucherung nicht entzündlicher Natur ist.

Discussion:

Herr Bardeleben (Berlin): Wir haben hier (meine Nachbarn und ich) die Sache so verstanden, als sei eine Impfung des Carcinoms nur für eine gewisse Zeit erfolgt. (Herr Wehr: Jawohl!) Es habe sich also ein Carcinom entwickelt, und dies Carcinom habe die merkwürdige Eigenschaft gezeigt, von selbst wieder zu verschwinden.

Herr von Bergmann: Ist das so? (Herr Wehr: Jawohl!) Nun, dann werden wohl einige berechtigte Zweifel erlaubt sein.

5) Herr Thiersch (Leipzig): „Bericht über Versuche mit O'Dwyers Intubation of Larynx." M. H.! Die Tracheotomie bei Diphtherie hat die Aufgabe, für die Luft und für die Exsudate, membranöse

wie flüssige, freie Bahn zu schaffen. Bei guter Assistenz und gutem Licht ist die Operation leicht und rasch auszuführen. Bei widrigen Umständen gehört sie zu den schwierigsten.

Da die Tracheotomiewunde gegen inficirende Einflüsse nicht geschützt werden kann, so sind auch die aus diesem Umstande entspringenden Gefahren in Betracht zu ziehen.

Es ist deshalb begreiflich, dass schon frühzeitig der Wunsch gehegt wurde. die Tracheotomie durch einen unblutigen und leichter auszuführenden Eingriff zu ersetzen.

In den fünfziger Jahren wurde von Pariser Chirurgen, unter der Führung von Bouchut, in der That der Versuch gemacht, eine Dauercanüle im Larynx sollte die dyspnoischen Erscheinungen beseitigen. Die silberne Canüle Bouchut's verjüngte sich nach unten konisch. ihr oberes Ende besass einen nach aussen umgebogenen Rand. Die Canüle wurde mit einem katheterartigen Instrument in den Larynx gebracht und der umgeschlagene Rand kam auf die Stimmbänder zu liegen.

Obwohl von den 7 Kindern, bei denen „Tubage du larynx" zur Anwendung kam, keines gerettet wurde, machte die Methode doch einen solchen Eindruck, dass sie in der Academie de médecine zur Discussion gestellt wurde. Die Sitzung fand im Juni 1858 statt. Die Academie hatte eine Commission niedergesetzt, bestehend aus Blache, Nélaton und Trousseau. Trousseau war Berichterstatter. Der Anhänger Bouchut's waren es nur wenige, doch hatten sie an Malgaigne, der ein hartnäckiger Gegner der Tracheotomie war, eine mächtige Stütze.

Die Verhandlung verlief zu Ungunsten der „Tubage". Trousseau stand damals auf der Höhe seines wohlverdienten Ruhmes. Er hatte die Tracheotomie auf eine hohe Stufe der Ausbildung gebracht, welcher die folgenden Jahre wenig hinzugefügt haben.

Die Academie beschloss einstimmig:

1. Die Tubage des Larynx, wie sie bis jetzt angewendet worden ist, scheint weder nützlich noch gefahrlos genug, um die Beistimmung der Academie zu verdienen.

2. Die Tracheotomie ist bei dem jetzigen Stande der Wissenschaft das einzige Mittel gegen Croup, wenn Medicamente sich unwirksam erwiesen haben.

Mit diesem Verdict der Academie war der Tubage ein Ende gemacht, wenigstens sind mir keine späteren Versuche bekannt. Die ganze Sache ist den Aelteren unter uns, wie ich zu bemerken Gelegenheit hatte, grösstentheils aus dem Gedächtniss entschwunden und von den Jüngeren werden nur diejenigen davon Notiz genommen haben, die sich für die Geschichte der Chirurgie interessiren, was aber bekanntlich nur selten vorkommt. Daher ist es sehr begreiflich, dass die Sache in den Vereinigten Staaten vor einigen Jahren als eine vermeintlich vollkommen neue auftauchte Von amerikanischen Collegen, die mich besuchten, erhielt ich wiederholt die Mittheilung, dass eine Methode, die unter dem Namen: Intubation of Larynx geht, und von dem New Yorker Arzte O'Dwyer herrühre, im Begriff sei, die Tracheotomie zu

verdrängen. Anfangs verhielt ich mich vollkommen ablehnend, denn es schien mir unmöglich, dass ein diphtheritischer Larynx eine Canüle auf die Dauer ertrage und ebenso, dass durch diese enge Canüle Membranen, wie sie bei unserer Diphtherie die Regel bilden, ihren Weg finden könnten.

Jedoch die günstigen Nachrichten mehrten sich und so verschaffte ich mir durch Vermittelung des Herrn Dr. Markoe von New York die nöthige Literatur und das O'Dwyer'sche Instrumentarium. Das wesentliche auf Intubation Bezügliche fand ich in einem Bericht*) über die Sitzung der Academy of medicine von New York vom 2. Juni 1887 unter dem Vorsitz von A. Jacobi, B.

Die New-Yorker Academie der Medicin steht bekanntlich in hohem Ansehen und unter ihren Mitgliedern findet man die ersten Namen. Die Verhandlung scheint sich auf Vorlesung einzelner Abhandlungen und ein Schlusswort des Präsidenten beschränkt zu haben. Die Abhandlungen machen einen durchaus sachlichen Eindruck; auch wenn von ungünstigen Erfolgen der Intubation berichtet wird, findet sich nichts Persönliches. Erfreulich ist die allgemeine Anerkennung, welche dem rastlosen Eifer und der Erfindungskraft O'Dwyer's zu Theil wurde und dem beredten Ausdruck, welchen diese Anerkennung in dem Schlussworte des Präsidenten fand, schliesse ich mich von Herzen an.

Der Bericht enthält eine Tabelle über 806 Fälle von Intubation, welche den letzten 3 Jahren angehören, 65 Operateure haben zu dieser Tabelle beigetragen. Der Procentsatz der Heilungen beziffert sich auf 27,4, während in Leipzig auf 697 Tracheotomien der letzten 10 Jahre nur 24,5 pCt. Heilungen treffen. Ich hielt es deshalb für meine Pflicht, der O'Dwyer'schen Methode auf der Leipziger Klinik eine ehrliche Probe zu gewähren. Der Assistenzarzt, Herr Dr. Urban, welcher die Diphtheritisstation besorgt, übernahm es auf meinen Wunsch, vorläufig 3 Monate der Intubation zu widmen. Er hat sich dieser Aufgabe mit unermüdlichem Eifer unterzogen. Dieser Eifer war unerlässlich, denn intubirte Kinder bedürfen ununterbrochener sorgfältiger Ueberwachung.

Das Instrumentarium, welches ich von der Firma: Stohlmann, Pfarre u. Comp., 107 East, 28th Street, New York City bezogen habe, zeichnet sich, wie so Vieles, was wir an Instrumenten aus Amerika beziehen, durch gediegene und saubere Ausführung aus. Es besteht aus sechs Canülen für Kinder vom 1. bis 12. Lebensjahre, einer Mundsperre, einem „Introductor" zum Einsetzen und einem „Extractor" zum Herausnehmen der Canüle. Dabei liegt ein Maassstab, auf dem die für die einzelnen Lebensjahre bestimmte Länge der Canüle eingezeichnet ist. Die Instrumente machen sämmtlich den Eindruck, dass sie das Resultat reiflichen Nachdenkens und vielfacher Ver-

*) Intubation of larynx. Papers read before the New York Academy of Medicine, in the stated meeting of June 2. 1887, A. Jacobi, President in the chair, by A. Jacobi, Jos. O'Dwyer, Francis Huber, Dillon Brown, W. P. Northrup, J. H. Hanel and A. Caillé.

suche sind, ohne jedoch bereits den Abschluss ihrer Entwickelung erreicht zu haben.*)

Beim Vorzeigen der Instrumente bemerkt der Redner, dass die Mundsperre wegen der passenden Form ihrer Arme und der automatischen Feststellung den Vorzug vor vielen anderen verdiene; die Canülen von vergoldeter Bronce seien möglichst massiv, um in Folge ihrer Schwere nicht zu leicht ausgehustet zu werden. Der obere wulstige Rand sei bestimmt, auf den Taschenbändern aufzuliegen, die mittlere bauchige Anschwellung entspreche dem Cavum laryngis. Das untere Ende zugeschärft, reiche in die Trachea hinab.

Die Canülen seien, wie er sich überzeugt habe, in ihren Dimensionen gewissenhaft dem Lebensalter angepasst. Jede Canüle enthalte einen in der Mitte der grösseren Beweglichkeit halber gegliederten Stiftobturator. Das untere abgerundete Ende überrage das untere Canülenende. Das obere Stiftende sei keilförmig und lasse sich deshalb in dem entsprechend ausgehöhlten oberen Canülenende durch Einklemmen fixiren.

Der obere keilförmige Anfang des Stiftes enthalte ein Gewinde, in welches die schraubenförmige Spitze des Intubators passe. Zusammengeschraubt bilden Intubator und Stift und Canüle ein Stück, so dass bei der Einführung Achsendrehung der Canüle unmöglich sei.

Um den Stift aus der Canüle zu lösen, besitzt der Intubator zwei Zangenarme, welche an ihm nach vorn geschoben sich zwischen den keilförmigen Anfang des Stiftes und die Wand der Canüle eindrängen, den Stift heben, so dass er gelockert dem Intubator folgt und die Canüle im Larynx zurücklässt. Erst dann ist das Lumen der Canüle frei. Das Lumen ist auf dem Querschnitt ein von vorn nach hinten gerichtetes Oval, entsprechend der Form und Stellung der Stimmritze. Abdrücke des unteren Canülenendes auf berusstem Papier zeigen, dass der Raum, dem die O'Dwyer'schen Canülen gewähren, bei den grösseren Nummern etwas, bei den kleineren kaum geringer ist als bei den Trousseau'schen.

Jede Canüle hat am oberen Rande ein Loch zum Durchführen einer Fadenschlinge. Die Schlinge ist bestimmt, die Canüle damit herauszuziehen, wenn sie statt in den Larynx in den Pharynx gerathen ist. Liegt sie einmal im Larynx, so wird der Faden entfernt, um dem Herausziehen der Canüle von Seiten der kleinen Patienten vorzubeugen. Die Canüle ist also sich selbst überlassen, und um sie zu entfernen, bedarf es des „Extractors", dessen geschlossenes Ende in die Canüle eingeführt wird; dann öffnen sich seine beiden Arme, legen sich fest an die Innenfläche der Canüle an und gestatten so, sie herauszuheben.

---

*) Die Berl. klin. Wochenschrift vom 8. August 1887 enthält einen Vortrag des Herrn Dr. A. Caillé, Kinderarzt am Deutschen Dispensary in New York, über Intubation, gehalten im med.-chir. Verein deutscher Aerzte am 7. März 1887. Dem sehr lesenswerthen Vortrage sind Abbildungen beigegeben, die bei den Canülen schon im Sommer nicht mehr zutreffend waren. Die abgebildeten Canülen sind cylindrisch, während sie bald darauf eine bauchige Anschwellung bekommen, bestimmt, das Cavum laryngis auszufüllen, und so kann es sein, dass die von mir im April 1888 vorgezeigten Instrumente bereits durch andere ersetzt sind.

Der Referent ging dann zu dem Verfahren selbst über.

In Amerika ist es üblich, das Kind bei der Intubation aufrecht halten zu lassen. Dr. Urban hat es bequemer gefunden das Kind wie zur Tracheotomie zu lagern. Die Sperre wird links eingelegt, der Operateur geht mit dem linken Zeigefinger bis an den Kehldeckel, sucht diesen zu lüften und führt gleichzeitig mit der rechten Hand den Intubator mit der angeschraubten Canüle ein. Sobald die Spizte der Canüle den Kehldeckel erreicht hat, wird der Griff gehoben und wenn es glückt, sinkt die Canüle sogleich in den Larynx; ebenso rasch wird der Obturator gelockert und ausgezogen, der Finger, die Mundsperre und die Fadenschlinge entfernt. Es folgen einige Hustenstösse, Schleim und Membranfetzen werden ausgeworfen; das Kind, welches eben noch mit der Erstickung gekämpft, wird ruhig, blickt freundlich um sich, die Einziehungen verschwinden ganz oder grösstentheils.

Dieser Umschlag ist für Jeden, der ihn zum ersten Mal sieht, überraschend und bildet den Glanzpunkt des Verfahrens.

Nicht immer gelingt die Einführung sofort und gewiss spielt die Uebung eine grosse Rolle. In einem Falle, bei starkem Oedem des Kehlkopfeinganges, gelang es uns nicht, die Canüle einzuführen und mussten wir sofort zur Tracheotomie schreiten.

Jede Gewalt soll vermieden werden; ich habe gesagt, die Canüle solle in Folge der Hebung des Griffes gleichsam in den Kehlkopf sinken, ähnlich wie die Katheterspitze an die rechte Stelle gebracht durch Hebung des Griffes in die Blase gleitet. Weder der Katheter noch die Larynxcanüle darf stossweise bewegt werden.

Da das Kind während der Einführung und bis zur Lösung des Obturators asphyktisch ist, so soll der Versuch nicht zu lange fortgesetzt werden, besser mehrere kurzdauernde vergebliche Versuche, als verlängerte Gewalt-Anwendung, um es auf das erste Mal zu erzwingen.

Hässliche Verletzungen, die bei Einführung der Canüle mehrfach vorgekommen, sollte man nicht der Methode zur Last legen.

Ist der Fall ein milder, so ist der Athemnoth dauernd abgeholfen, nach einigen Tagen kann die Canüle entfernt werden und das Kind tritt in die Genesung ein. In andern Fällen kehrt zwar die Dyspnoe nicht wieder, aber das Kind geht an Pneumonie, Nephritis, Sepsis etc. zu Grunde, was auch nicht anders sein kann, da die Intubation ebensowenig als die Tracheotomie auf den pathologischen Process der Infection von Einfluss ist.

Tritt jedoch ober- oder unterhalb der Canüle stenosirende Schwellung der Schleimhaut ein, so versagt die Canüle, ebenso, wenn sie verstopft wird, was am häufigsten durch Membranen geschieht. Manche Kinder klagen über Schmerzen im Schlunde, so lange die Canüle liegt, andere werden durch Eindringen von Nahrung in die Trachea zum Husten gereizt. Beide Umstände können zu vollständiger Nahrungsablehnung führen, und nicht immer vermag man durch Zureden und durch Auswahl der Speisen den Widerstand zu überwinden. Es bleibt dann nur die Ernährung durch den elastischen Katheter, oder die zeitweise Entfernung der Canüle übrig, wenn man nicht vorzieht, die Intubation durch die Tracheotomie zu ersetzen. Ein Hinabgleiten der

Canüle kam wohl früher vor, ist aber bei deren jetziger Construction nicht möglich. Verschluckt wurde die Canüle schon öfters, indem sie bei der Einführung, oder ausgehustet, in die Gewalt des Schlundes gerieth; aber es ist immer gut abgelaufen, indem die Canüle jedesmal in gehöriger Zeit, den gewiesenen Weg zurücklegte.

Die Entfernung der Canüle durch den Extractor ist nicht immer eine leichte Sache; es gehört eine geschickte und ruhige Hand dazu, um keinen Schaden anzurichten, und besonders schwierig wird es, wenn Kehldeckel und Umgebung ödematös gequollen sind. Ohne Zweifel liegt hierin eine Schwäche der Methode, denn die Entfernung der Canüle ist manchmal wegen Verstopfung sofort nöthig; ist kein Sachverständiger zur Hand und hilft sich die Natur nicht durch Aushusten der Canüle, so ist der Kranke verloren.

Unvermeidlich ist es, dass bei längerem Verweilen der Canüle Erosionen der Schleimhaut entstehen, und sie fanden sich auch in unsern Fällen häufig an den Taschen-Bändern und an der Trachea, wo der untere Rand der Canüle bei Schluckbewegungen scheuert.

Die Erosionen waren jedoch immer nur ganz oberflächlich, und Necrosen bis auf die Trachea-Knorpel gehend, wie sie von Northrup (New York) viermal bei Masern-Diphtherie vorgefunden wurden, haben wir nicht gesehen.

Wenn ich von dem oben erwähnten Falle absehe, in welchem die Einführung der Canüle wegen ödematöser Schwellung am Kehlkopf-Eingange misslang, sind es 31 Fälle, vom 1. Januar bis letzten April, in denen wir die Intubation angewendet haben. In diesen 31 Fällen sahen wir uns 17 mal genöthigt, früher oder später zur Tracheotomie unsere Zuflucht zu nehmen, und zwar 11 mal wegen Athemstörungen, 6 mal wegen Schwierigkeiten der Ernährung. Diese 17 nachträglich tracheotomirten Kinder sind sämmtlich gestorben, 9 an Pneumonie, 1 an septischer Diphtherie, 1 an Nephritis, 1 an Lungengangraen, 5 an mehreren der genannten Processe.

Bei 14 von unseren Fällen war es nicht nöthig, die Tracheotomie folgen zu lassen, indem die Respiration durch die Canüle befriedigend blieb, und auch keine nennenswerthen Schwierigkeiten der Ernährung eintraten. Von diesen 14, nur mit Intubation behandelten Kindern sind 11 gestorben, nämlich 3 an septischer Diphtherie, 2 an Nephritis, 3 an mehreren der genannten Processe.

Drei Kinder wurden geheilt, das eine, nachdem es zweimal die Canüle zugleich mit Membranen ausgehustet hatte, die beiden andern nach wiederholtem Aushusten kleiner Membranfetzen durch die Canüle.

Zur Erläuterung mögen fünf skizzirte Krankengeschichten dienen.

Intubation, sofortige Asphyxie durch Membran. Tracheotomie. Pneumonie. Tod.

Edmund Holbach, $3^3/_4$ Jahre, krank seit 29. Februar, aufgenommen 3. März. Mässige Einziehungen, dicker bräunlicher Belag der Mandeln, des Gaumensegels und des Rachens, steigende Dyspnoe, Intubation 10 Uhr Vormittags, sofortige Unwegsamkeit der Luftwege, kein Husten, Röhrchen ent-

fernt, ist nicht verstopft; neu eingeführt, gleicher Misserfolg. Tracheotomie, 5 Centimeter lange Röhren-Membran, zum grössten Theil gelöst, wird ausgezogen, geringe Trachealblutung, Respiration bleibt frei bis zum Tode am 4. März Nachmittags 4 Uhr.

Intubation. — Vorübergehender Erfolg. — Steigende Dyspnoe. — 2. Intubation. — Tracheal-Pneumonie. — Tod.

Walther Treisch, 6 Jahr, krank seit 6. März, aufgenommen den 9. März. Starke Einziehungen, beginnende Cyanose, dicker Mandelbelag. Intubation 3 Uhr Nachmittags. Athmung sofort nach einigen Hustenstössen, welche Schleim und kleine Membranfetzen zu Tage fördern, frei. — Schluckversuche, welche zum Husten reizen. Der Athem bleibt frei bis 10. März Nachmittags, dann schnell an steigende Dyspnoe, um 5 Uhr Nachmittags Canüle entfernt, nicht verstopft und wurden Membranstücke ausgehustet, ohne dass die Athmung frei wird, $5^1/_2$ Uhr steigende Dyspnoe, 2. Intubation, Athmung frei, wird bald von Neuem gehindert. 12 Uhr Röhrchen entfernt, Tracheotomie, keine Membran, Schleimhaut roth gewulstet, Athem frei, und bleibt so bis zum Tode, der am 13. März durch Pneumonie herbeigeführt wird. — Höchste Temp. 41,6.

Intubation, dann Tracheotomie wegen gestörten Schluckens. — Wunddiphtherie. — Scharlach. — Albuminöse Pneumonie. — Tod.

Walther Prüfe, 3 Jahre, krank seit 20. Februar, Aufnahme 22. Febr. Starke Einziehungen, dicker Mandelbelag. Nachmittags $2^1/_2$ Uhr Intubation. Hustenstösse mit Schleimauswurf. Athmung wird frei. Bei jedem Versuch flüssige oder breiige Nahrung zu schlucken starker Hustenreiz.

23. Februar. Das Unvermögen zu schlucken dauert fort. Das Kind verlangt wiederholt zu trinken, lehnt aber nach dem ersten vergeblichen Schluckversuch Weiteres ab. Die Canüle wird entfernt, worauf das Kind schluckt und die Nahrung behält. Respiration bleibt frei bis

23. Februar Vormittags $6^1/_2$ Uhr. Neue Einziehungen, Tracheotomie. Regelmässige Ernährung. Abends Temp. 40,1.

25. Februar. Zustand befriedigend.

26. Februar. Diphtherie der Operationswunde mit septischem Erythem der Umgebung.

27. Februar bis 9. März. Scharlach mit starker Abblätterung. $^1/_2$ vol. Eiweiss im Harn. Temp. bis 40,6. Pneumonie, Schlundlähmung. Tod. Bei der Section fand sich ausser Pneumonie ein haselnussgrosser Brandherd in der Lunge.

Canüle und Membranen zweimal ausgehustet, dann Heilung.

Meta Leibnitz, 5 Jahre, krank seit 10. Februar. Aufgenom. 16. Febr., mit starken Einziehungen, Mandel-, Gaumen- und Zäpfchen-Belag. Abends 7 Uhr intubirt, sofort Röhrchen ausgeworfen und zugleich drei Centimeter Röhrenmembran. Dann freies Athmen und ruhiger Schlaf.

17. Februar $6^1/_2$ Uhr Morgens von Neuem starke Einziehungen, intubirt, Röhrchen wird wieder ausgehustet, zugleich eine Membran von gleicher Grösse wie Tages vorher. Athmung frei bis Nachmittag. um 3 Uhr Dyspnoe mässigen Grades, die nach einer halben Stunde vorüber war, ohne dass Auswurf stattgehabt.

Von da an regelmässig fortschreitende Heilung. — Höchste Temp. 38.5. Entlassung.

Intubation von sechs Tagen Dauer. Kleine Membranfetzen. Heilung.

Kurt Schulz, 5 Jahre, krank seit 23. Januar, aufgenommen 28. Januar, starke Einziehungen, Mandeln und Gaumensegel roth, geschwollen, stellenweise belegt. Intubation Abends 6 Uhr. Nach einigen Hustenstössen Athem frei. Die Nacht über kleine Fetzen ausgehustet.

29. Januar. Guter Verlauf. Canüle bleibt bis 3. Februar Vormittags liegen — 6 Tage. Abends neue Einziehungen, Erscheinungen steigern sich bis Mitternacht. dann wird der Athem bis Morgens frei. — Allmälige Genesung, noch am 18. Februar heiser. Höchste Temp. 39,5.

Was nun die Höhe unserer Mortalität betrifft, 28 Todesfälle auf 31 Patienten, so wäre es ungerecht, dieselbe der Intubation zur Last zu legen, denn die Diphtherie ist zu Leipzig von jeher besonders bösartig und unsere Versuche fielen in eine ungewöhnlich schlimme Periode, in der sogar die Complication mit Petechien auftrat. Ich glaube nicht, dass die Mortalität bei ausschliesslicher Anwendung der Tracheotomie geringer gewesen wäre.

Von den 3 Fällen mit Genesung beweisen zwei, dass in der That die Canüle weit genug ist, um kleine Membranfetzen durchzulassen, und es wird von amerikanischen Aerzten mit Recht hervorgehoben, dass die O'Dwyer'sche Larynx-Canüle besser wie die Trousseau'sche Trachea-Canüle geeignet sei, das Aushusten von Membranfetzen zu befördern, weil der ganze Exspirations-Luftstrom beim Husten durch sie hindurch gepresst werde, während die Luft bei der Trachea-Canüle zum Theil seitlich ausweichen könne. Leider genügt dieser gesteigerte Luftdruck nur für kleine Membranfetzen, grosse Membranen gehen nicht hindurch.

Bei dem dritten Kinde, welches geheilt wurde, wirkte die Canüle als heftiger Hustenreiz, sie wurde durch den Husten ausgeworfen und unmittelbar hinter ihr die röhrenförmige Membran, aber ich kann Dies nur als einen zufälligen, wenn auch glücklichen Nebeneffect der Intubation betrachten. Denn was dann, wenn die Canüle nicht ausgehustet wird? Dann erstickt eben das Kind.

Hier komme ich auf den Hauptpunkt meines Berichtes. Da das intubirte Kind jeden Augenblick der Gefahr ausgesetzt ist, durch Verstopfung der Canüle zu ersticken, so muss es unter fortwährender ärztlicher Ueberwachung stehen.

Ein tracheotomirtes Kind können wir mit Beruhigung verlassen, wenn eine geschulte Pflegerin zur Hand ist.

Sie kann die innere Canüle entfernen, auch beide, sie kann die Wund-

ränder auseinander ziehen, und durch einen leichten Eingriff die Austreibung der Membran befördern, dagegen ist sie bei Verstopfung der Larynx-Canüle hülflos.

Als ich mich in der Tabelle von Dillon Brown umsah, um zu erfahren, welche Rolle die Membran-Verstopfung spiele, fand ich einen bemerkenswerthen Unterschied mit unseren Erfahrungen. Wir mussten bei 31 Fällen 11mal wegen Athemnoth zur Tracheotomie greifen, und zwar 4mal wegen plötzlicher Erstickungsgefahr, 7mal wegen allmälig sich steigernder Einziehungen; auf die 806 Fälle Dillon Brown's kommen 3 Tracheotomien und 1 Fall, in dem die Tracheotomie vorgeschlagen, aber abgelehnt wurde; unter den Todesursachen kommen die Membranen 6mal vor.*)

Auch in Bezug auf die Ernährung sind unsere Erfahrungen ungünstiger, als die amerikanischen: wir waren wegen Ablehnung jeder Nahrung, Verschlucken oder Schmerzen beim Schlucken, unter 31 Fällen 6mal genöthigt, die secundäre Tracheotomie auszuführen, während diese Nöthigung in der Tabelle Dillon Brown's unter 806 keinmal verzeichnet ist.

Wenn ich nun die Versicherung hinzufüge, dass wir unsere 17 secundären Tracheotomien nur nach Erschöpfung aller anderen Mittel, und niemals leichthin unternommen haben, so ergiebt sich zwischen unseren und den Erfahrungen unserer amerikanischen Collegen ein Unterschied, der nur eine Erklärung zulässt. Diese Erklärung geht dahin, dass die amerikanischen Aerzte es mit einer milderen Form der Diphtherie zu thun haben. Während wir als die Regel, die wiederholte Bildung compacter Membranen beobachten**), welche nie und nimmer durch die Larynx-Canüle ihren Weg finden können, scheint es in Amerika meist nur zu zarten Membranen zu kommen, die in kleinen Fetzen die Canüle passiren können; während bei uns die entzündliche Schwellung sich nicht bloss im Kehlkopf, sondern auch ober- und unterhalb desselben ausbreitet, woraus sich auch die grösseren Schluckstörungen erklären, scheint in Amerika, abgesehen von Mandeln und Gaumen, in der Regel nur der Kehlkopf betheiligt zu sein; denn nur unter dieser Voraussetzung kann die O'Dwyer'sche Canüle die Respiration auf die Dauer frei machen.

Ich bin deshalb der Ansicht, dass bei dem gegenwärtigen Charakter unserer Diphtherie die Intubation sich nicht als ein für uns allgemein und primär einzuschlagendes Verfahren empfiehlt.

Dabei verkenne ich nicht den Werth, den ein Verfahren besitzt, welches

---

*) Fälle secundärer Tracheotomie No. 269, 424, 484; Tracheotomie vorgeschlagen, aber abgelehnt No. 271; Fälle, in denen Membranen die Luftwege oder die Canüle verstopften, No. 267 Larynx verstopft, 273 Canüle verstopft, 326 Asphyxie, Canüle ausgehustet, keine Nachricht gegeben; 358 tödtliche Asphyxie nach Aushusten der Canüle, 430 Larynx stenosirt in Folge von plötzlicher Verstopfung der Canüle durch Pseudomembran, 503 Verstopfung der Canüle. Dr. E. L. Cocks scheint mit besonders schlimmen, den Leipziger ähnlichen Fällen zu thun gehabt zu haben, denn obwohl er in den Liste nur mit 10 Fällen vertreten ist, No. 269—276, finden sich darunter 4 Fälle, in denen sich Membranen verderblich erwiesen.

**) Unsere 697 Tracheotomiefälle weisen 431 auf, in denen die Membranen besonders betont sind.

den Arzt in den Stand setzt, sofort, ohne sachverständige Assistenz und unblutig die Athemnoth zu beseitigen, und verläuft der Fall günstig, den wohlverdienten Dank der Angehörigen zu ernten; aber wenn er sich darauf einlässt, soll er sich bewusst sein, dass das Kind der sorgfältigsten Ueberwachung bedarf, er mag nur gleich einen Arzt als Sitzwache anstellen. Selbst in einem Hospitale ist es schwierig, die allenfalls nöthige Hülfe immer bereit zu haben.

Sollte es gelingen, das Lumen der Canüle zu vergrössern, die Herausnahme der Canüle zu erleichtern und die Schluckstörungen zu verhüten, so könnte eher davon die Rede sein, die operative Behandlung jedesmal mit der Intubation zu beginnen.

Dies ist die Ansicht, die ich mir auf Grund unserer Versuche gebildet habe. Allerdings sind diese Versuche nicht zahlreich genug, um ein abschliessendes Urtheil zu gestatten, und es sollte mich freuen, wenn die Methode in anderen Händen zu einem besseren Resultat führen würde. Bei der Betheiligung so vieler ausgezeichneter Kräfte darf man hoffen, dass eine Methode zu Stande kommt, die sich auch für die schweren Formen der Diphtherie zur allgemeinen Anwendung, als wünschenswerther Ersatz der Tracheotomie, eignet.

6) Herr Rehn (Frankfurt a/M.): „Ueber Intubation des Kehlkopfes nach O'Dwyer, mit Vorzeigung von Instrumenten".

M. H.! Der Gegenstand meines Vortrages ist eigentlich durch den Vortrag des Herrn Thiersch erledigt. Ich kann mich im Grunde vollständig mit Dem einverstanden erklären, was er uns hier vorgetragen hat. Es war meine Absicht, Ihnen ebenfalls vorzuschlagen, das Verfahren zu prüfen. Es ist doch ganz unleugbar — wenn ich Ihnen das nur mit ganz kurzen Worten wiederholen darf — dass die erstaunliche Verbreitung, welche das Verfahren in Amerika gefunden hat, einen Grund haben muss. Ich glaube, dass dieser Grund erstens darin zu suchen ist, dass diesem Eingriff wohl niemals Hindernisse von Seiten der Angehörigen in den Weg gesetzt werden dürften; zweitens aber darin, dass die Intubation doch eine ausserordentlich rasche Hilfe bietet. Das Verfahren kann von jedem Arzt erlernt werden. Es ist weder eine sachgemässe Assistenz nöthig, noch eine Narkose, und Blutverlust findet nicht statt. Allerdings, m. H., Ausnahmen giebt es hiervon. Es wird nicht zu vermeiden sein, wenn man auf dem Lande intubirt, dass hier und da Todesfälle erfolgen. Ich kann Ihnen aus meiner eigenen Erfahrung einen Fall mittheilen, welcher um ein Haar letal geendigt hätte. Ich wurde spät Abends auf ein Dorf zu dem Kinde eines armen Tagelöhners gerufen. Ich kam hin und fand das Kind in extremis. Ich intubirte das Kind — wir haben stets das Kind sitzen und halten lassen — und es entstand totale Asphyxie. Ich entfernte sofort vermittelst der Fadenschlinge den Tubus; das machte die Athmung frei. Wie ich den Tubus betrachtete, hatte ich eine derbe, dicke Membran darin. Ich habe den Tubus gereinigt, wieder eingeführt, und das Kind ist eins von denen, die anstandslos geheilt sind. M. H., viel misslicher ist es aber, wenn eine Membran nach unten dislocirt

wird. Das ist einem Assistenten von mir passirt. Er hielt das Kind schon für verloren, als ein glücklicher Hustenstoss die Membran herauswarf. Für diese Eventualität hat Wanham eine Trachealzange construirt und mit gutem Erfolg angewandt. Ich glaube, ein elastischer Katheter oder eine gebogene Drahtschlinge, wie man sie zur Extraction von Fremdkörpern aus den Bronchen benutzt, würde dasselbe oder mehr leisten. Das, m. H., betrifft die Einführung.

Was die Nachbehandlung anbelangt, so habe ich Fälle beobachtet, bei welchen sich dieselbe weit einfacher gestaltete, als nach Luftröhrenschnitt, indessen gebe ich Herrn Thiersch doch vollkommen Recht, dass dieselbe womöglich immer im Hospital geleitet werden soll, wo Aerzte zugegen sind. Ein Anderer kann die Gefahr bei plötzlich verstopftem Tubus oder beim Aushusten übersehen. In einem Falle intubirte ich ein Kind, welches ich im Wagen mit in's Krankenhaus nahm. Es war im hohen Stadium der Athemnoth. Nach 30 Stunden hustete es die Canüle aus und verschluckte dieselbe und — ein ausserordentlich günstiger Zufall — das Kind blieb dauernd frei von Athemnoth. Die Canüle ging per rectum ab. Ganz kurz ehe ich von Hause wegging, wollte ein eben eingetretener Assistenzarzt ein Kind intubiren. Er führte den Tubus ein, glaubte ihn im Kehlkopf zu haben; in demselben Augenblick reisst das Kind die Fadenschlinge heraus, durch die der Tubus gesichert werden soll. Der Assistent glaubt aber, das Instrument richtig placirt zu haben, die Dyspnoe besteht fort, man macht Extractionsversuche, ein älterer Assistenzarzt glaubt auch den Tubus zu fühlen. Schliesslich werde ich gerufen, komme hin und constatire, dass der Tubus nicht im Kehlkopf liegt. Eine schleunige Tracheotomie rettete das Kind; der Tubus ging ebenfalls ohne Schaden per rectum ab. Das sind Fälle, die man sich doch merken muss.

Was nun die Nahrungsfrage betrifft, so habe ich viel misslichere Erfahrungen gemacht als die amerikanischen Collegen. Northrup, pathologischer Anatom in New York hat erwähnt, dass er bei den Todesfällen nach Intubation keinen Fall von Schluckpneumonie gefunden hätte. Ich muss gestehen, ich bin doch sehr ängstlich. Ich habe nur 14 Fälle gehabt, aber darunter war nur ein Kind, das gut schlucken konnte, und von den anderen schluckte nur einige breiige Nahrung, aber im Grossen und Ganzen schluckten sie schlecht und unter Schmerzen, so dass ich die Anweisung gab, in der ersten Zeit nur mit Nährklystieren zu ernähren, im Nothfall mit einer Schlundsonde, und in ein Paar Fällen haben wir die Canüle ein- oder zweimal entfernt und diese Pause benutzt, um Nahrung einzuführen. Das ist meines Erachtens ein Punkt, wo noch Verbesserungen eintreten könnten.

Bei der Herausnahme des Tubus habe ich nie Schwierigkeiten gefunden. Ich habe, wie gesagt, nur 14 Fälle gehabt, habe die Canüle aber öfter herausgenommen. Man versucht ja unter Umständen mehrere Male, ob man den Tubus nicht weglassen kann, und führt denselben wieder ein, je nach Bedürfniss. Aber vorsichtig muss man doch auch sein. Es ist einem amerikanischen Collegen passirt, dass er nach einer starken Mahlzeit den Tubus extrahiren wollte; bei diesem Versuch entstand Erbrechen, das Kind starb an Pneumonie, weil Speisereste aspirirt wurden.

Was schliesslich meine Resultate anbelangt, so habe ich 14 Fälle, der 15. ist, wie ich schon erzählt habe, missglückt. Ein Fall ist davon noch abzuziehen, den ich aus besonderen Indicationen intubirt habe. Das betr. Kind wurde uns in's Krankenhaus geschickt. Es hatte eine septische Phlegmone mit colossaler Schwellung — die bekannten Fälle, wo die Canülen zu kurz werden. Das Kind hatte trotz der Canüle Athemnoth, und ich führte ihm den Tubus ein, um ihm die Krankheit zu erleichtern. In der That hatte es Erleichterung, aber vom Tode konnten wir es nicht retten. Unter den andern 13 Fällen sind 4 Heilungen zu verzeichnen. 3 Kinder in den ersten Lebensjahren stehend sind gestorben. Bei den ausserordentlich schlechten Resultaten der Tracheotomie im zartesten Kindesalter möchte ich Sie auffordern, es mit der Intubation wieder zu versuchen; vielleicht ist doch etwas damit zu erreichen. Als absolute Contraindication betrachte ich die gangränöse Form der Diphtherie. Da soll man ganz gewiss tracheotomiren. Ich schliesse mich ferner vollständig Herrn Thiersch an, wenn er sagt, dass Fälle von ausgedehnter Rachen- und Nasendiphtherie ebenfalls doch lieber tracheotomirt werden sollen. In 4 Fällen, in welchen Membranbildung in Trachea und Bronchien auftraten, habe ich noch nachträglich die Tracheotomie gemacht, habe aber auch damit keine Resultate erreicht.

Schliesslich noch eine Bemerkung: Herr Thiersch hat den O'Dwyer'schen Mundsperrer vorgezeigt. Die amerikanischen Aerzte benutzen jetzt mit Vorliebe den Gag Denhardt, welcher mir zweckmässiger erscheint.

Discussion:

Herr Thiersch: Ich habe bei der Kürze der Zeit das Thema nicht erschöpfend besprochen, sonst wäre ich ausführlich auf die Schluckpneumonie eingegangen. Unter unseren Kindern waren mehrere mit Schluckpneumonie, einzelne sogar mit Brandherden. Ich weiss auch, dass der pathologische Anatom des neuen Findelhauses in New York, W. P. Northrup, die Schluckpneumonie leugnet. Auch O'Dwyer ist nicht geneigt, zuzugeben, dass durch Eindringen von Nahrung in seine Canüle Schluckpneumonie entstehen könne.

Was die Verbesserung der Mundklemme betrifft, so ist es richtig: die Denhardt'sche ist besser, als die O'Dwyer'sche, wenn man das Kind in aufrechter Stellung hat, denn wenn das Kind aufgerichtet ist und die Schultern erhebt, so kann die O'Dwyer'sche Klemme durch den Stoss der Schultern gelockert werden. Bei horizontaler Lage des Kindes ist es einerlei, ob man die Denhardt'sche nimmt, deren Griffe rückwärts gebogen sind, oder die O'Dwyer'sche. Von Waxham in Chicago, der sich an Verbesserung der Instrumente lebhaft und erfolgreich betheiligt, rührt eine weitere Modification der Klemme her. Waxham ist auch damit beschäftigt, den Eingang der Larynxcanüle durch einen Kautschukdeckel verschliessbar zu machen, aber die Sache ist noch nicht spruchreif.

In einem Falle von Asphyxie durch Membranverstopfung des Larynx und der Trachea gelang es Waxham, die Membran mit einer gebogenen Zange zu fassen und herauszuziehen. Bei der grossen Zerreisslichkeit auch der derben Membranen, die man bei der Tracheotomie genügend kennen lernt, bin

ich geneigt anzunehmen, dass die Zange als entscheidender Hustenreiz gewirkt hat.

Dann wollte ich noch erwähnen: Wo es sich um schwere Fälle handelt, ist man nicht im Stande, eine Intubation zu machen, ohne dass der Finger blutig wird. Nach meiner Ueberzeugung ist aber bei inficirten Schleimhäuten eine mechanische Läsion nie zu unterschätzen, weil sie neue Bahnen für das Eindringen der Infectionsstoffe eröffnet. Aber allerdings geschieht das bei der Tracheotomie auch.

Herr Rose (Berlin): Ich wollte mich nur auf zwei Bemerkungen beschränken. Die eine ist historisch. Zunächst möchte ich darauf aufmerksam machen, dass man sich doch auch in Deutschland schon in früherer Zeit, seit Dieffenbach's Vorgang im Jahre 1839, mehrfach bemüht hat, in dieser Weise die Kinder zu retten. In meiner Assistentenzeit, als die Tracheotomie in Berlin noch keineswegs sehr beliebt war, haben wir uns und die Kinder nur zu sehr gequält mit dem Catheterismus laryngis, und das Resultat ist jedenfalls noch schlechter gewesen. als das erwähnte. Die Bronchotomie liess sich nicht vermeiden, und die Kinder wurden durch die leichten Verletzungen anscheinend noch häufiger septisch „geimpft". Die zweite Bemerkung, die ich machen wollte, ist die: Ich habe mich auf die Intubation deshalb nicht wieder eingelassen, weil meine Nachrichten aus Amerika nicht so günstig lauten, wie die des Herrn Thiersch. Danach sollten höchstens 21 pCt. durchgekommen sein. Ich habe mir nun in früherer Zeit in Zürich (bei 197 Tracheotomien mit 37 pCt. Heilungen) eingebildet, meine Resultate von Tracheotomie seien ganz leidlich, oder sogar gut (nach den Veröffentlichungen in den Arbeiten von Frau Gräfin Vilma Hugmay und von Dr. Lüning). Darauf hin habe ich eine Zeit lang das Publiciren aufgegeben. Ich verfüge aber über ein grosses Material, indem wir jetzt hier in Bethanien in 7 Jahren bei der 2000. Tracheotomie sind, und halte es für meine Schuldigkeit, meine Resultate hier zu publiciren.

Denn, m. H., dass einmal alle Fälle durchkommen und einmal gar keine, davon überzeugt man sich sehr schnell bei jeder Methode der Diphtheriebehandlung. Man bringt manchmal 50 pCt. der Fälle und mehr im Laufe des Jahres durch, und nachher kommen wieder Zeiten, wie ich sie erlebt habe, dass in Bethanien, wo die Sache so eingebürgert ist, die Schwestern nicht mehr heran wollten, weil Tag auf Tag jedes Kind stirbt. Ich habe einen November gehabt, da sind von 30 Kindern 30 gestorben, den nächsten Monat starben von 29: 28. Um die Schwestern zu trösten, konnte ich dies Resultat gar nicht genug loben. Bei allen 59 Fällen konnte man beim Kehlschnitt verästelte Croupbäume herausziehen, und jetzt war endlich ein solches Kind durchgekommen, mein erstes der Art! Bis Neujahr 1888 haben wir in den letzten 7 Jahren in Bethanien 1926 Fälle von Croup operirt. Bei uns wird jeder Fall tracheotomirt, der es nöthig hat, es mag sich um 6 Monate alte Kinder handeln, wie ich solche durchgebracht habe, sie mögen noch so schwach sein, sie mögen im Sterben sein, nicht mehr athmen — auf meinen Wunsch sollen doch noch die Operation und Wiederbelebungsversuche gemacht werden.

Von diesen Kindern sind 1380 gestorben, also eine Mortalität von 71,6 pCt. Die Zahl der festgestellten Heilungen beträgt sicher 27,8 pCt. Wenn ich sage 27.8, statt 28,4 pCt., die übrig bleiben, so ist das so zu verstehen: die Kinder werden geheilt entlassen, oder bei Nachkrankheiten nach mehreren Wochen auf eine andere Abtheilung verlegt, wenn sie z. B. Lähmung oder Coxitis, Empyem, Lymphdrüsentumoren und dergleichen bekommen haben, so dass ich augenblicklich nicht ganz sichere Resultate angeben kann. Es schwankt also das Verhältniss zwischen 27,8 und 28,4 pCt.

Herr König (Göttingen): In dem Buche von Trendelenburg steht historisch noch mehr. Wer da nachlesen will, wird sich orientiren, dass das Ding schon viel früher gemacht worden ist.

Herr Thiersch: Um vollständig zu sein, hätte ich Stunden nöthig gehabt. Ich habe meine historischen Notizen in der Hauptsache dem Berichte von Gesenius, über Catheterismus der Luftwege und Tubage, Schmidt's Jahrbücher 1859, entnommen.

(Demonstration eines Spirituspräparates, Kehlkopf mit eingelegter O'Dwyer'scher Canüle.)

7) Herr Tiersch: „Vorführung von 2 Personen, an denen nach seiner Methode eine Hautverpflanzung gemacht worden ist." I. Ich stelle hier eine Frau vor von 66 Jahren, etwas marastisch. Sehr umfangreiches Carcinom der Stirnhaut und der Nasenwurzel, vor drei Wochen Entfernung der krebsigen Haut, Entfernung des in den Knochen eingedrungenen Krebses. Um den Substanzverlust durch Ueberpflanzung von dünnen Hautlamellen zu decken, hielt ich es für nöthig, den Knochen bis auf die Spongiosa anzufrischen, weil nach meinen Erfahrungen auf dichtem Knochen die Anheilung nicht gelingt. Zum Anfrischen hatte ich mir ein Schnitzmesser verschafft mit zwei Handhaben, um die Rinde abzutragen. Meine Kraft reichte aber nicht aus. Ich musste also, um meinen Zweck zu erreichen, Hammer und Meissel nehmen. Dabei zeigte sich, dass der Krebs an einer Stelle durchgegangen war, an einer Stelle, wo das Stirnbein in Folge des Andrängens von Pacchioni'schen Granulationen nur eine geringe Dicke besass. Die Dura mater lag im Umfange einer Fingerspitze frei. Die Haut wurde, weil die alte hinfällige Frau ziemlich viel Blut verloren hatte, von einem anderen Individuum genommen, vom Oberschenkel eines jungen Mannes. Die Haut ist angeheilt, bis auf eine kleine Stelle, an der ich das Anfrischen übersehen hatte. An einzelnen Stellen war die Gewebswucherung der Diploe so stark, dass sie durch die aufgesetzte Haut durchgewachsen ist, und es sah aus, als wenn die Haut verloren und durch Granulationen ersetzt sei. Aber bald kam die Epidermis der aufgesetzten Haut wieder zur Geltung, und jetzt ist Alles überhäutet.

II. Bei diesem Manne bestand, trotz seines jugendlichen Alters, ein sehr ausgedehntes Gesichtscarcinom, es waren die beiden Augenlider, der seitliche Abhang der Nase, ein Theil der Wange ergriffen, der Bulbus eingemauert von Krebs. Die Operation bestand in Entfernung der ganzen Wangenhaut. Entfernung der Augenlider, des Bulbus und des Nasenrückens, dabei Eröffnung

der Highmore's- und der Nasenhöhle. Eine solche Wundfläche mit freigelegten Schleimhauthöhlen eignet sich nicht zum Aufheilen dünner Hautlamellen. Es wurde also ein handgrosser gestielter Schläfenlappen auf die Wundfläche gelegt. Um eine rasche Heilung der Schläfenwunde zu bewirken, haben wir aus dem Oberschenkel Haut aufgesetzt. Die Operation ist von zwei meiner Assistenzärzte ausgeführt worden, den Königl. sächs. Stabsärzten Dr. Kampf und Dr. Karg. Die Heilung nahm 8 Tage in Anspruch.

Herr Socin (Basel): M. H.! Im Anschluss an diese interessanten Darstellungen möchte ich kurz bemerken, dass ich in letzter Zeit eine ziemliche Anzahl solcher Transplantationen gemacht habe und das Verfahren des Herrn Thiersch Ihnen warm empfehlen möchte. Durch Uebung sind wir dazu gekommen, sehr grosse Lappen zu gewinnen. Wenn man statt des gewöhnlichen Rasirmessers die Mikrotomklinge nimmt, die Haut sehr gut sich spannen lässt und man hauptsächlich die Haut des Oberschenkels benutzt, kann man bis 20 Ctm. lange und 4—5 Ctm. breite, auch noch breitere Lappen erhalten, was bei sehr grossen Flächen das Verfahren vereinfacht. Auch lassen sich die mosaikartigen, unschönen Nähte, welche zwischen den transplantirten Lappen sich bilden und mit der Zeit wohl etwas abblassen, aber doch immer sehr sichtbar bleiben, fast ganz vermeiden, wenn man die Ränder der einzelnen Lappen nicht aneinander, sondern dachziegelförmig etwas übereinander legt. Auf diese Weise können sehr grosse Substanzverluste nicht nur sehr rasch, sondern sehr schön zur Heilung gebracht werden, so z. B. die Defecte nach ausgedehnten Nekrosen in Folge von Phlegmonen oder nach Verbrennungen. Aber auch frische blutige Flächen, wie gewisse plastische Operationen sie mit sich bringen, können in kürzester Zeit zur Vernarbung gelangen und zwar mit Hülfe eines einzigen Lappens. Man soll nur die Vorsicht gebrauchen, die Uebertragung erst nach gänzlich gestillter Blutung vorzunehmen. Ich kann versichern, dass die erzielten Resultate bleibende und ästhetisch schöne sind.

Herr Thiersch: Ich kann Herrn Socin nur Recht geben, dass es besser ist, die Ränder ein paar Millimeter übereinanderzulegen. Als ich anfing, meine Methode auszubilden, habe ich dies nicht gethan. Ich war der Meinung, man müsse für den Ueberschuss des Exsudates eine Spalte zwischen je zwei Streifen lassen. Später habe ich diesen Raum immer enger gemacht, und jetzt ziehen wir die Ränder auch ein wenig übereinander. Die Anwendung des Mikrotoms betrachte ich als einen Fortschritt.

8) Herr Völker (Braunschweig): „Beitrag zur Frage von der Entstehung der knorpelig-knöchernen Gelenkmäuse.“ *)

Discussion:

Herr König (Göttingen): Ich erlaube mir nur eine factische Berichtigung. Ich habe nirgends behauptet, dass ich es für unmöglich halte, dass ein Stück der Knochenoberfläche des Gelenks durch ein Trauma derart abgesprengt werden kann, dass es noch mit dem Knochen zusammen-

*) S. Grössere Vorträge und Abhandlungen No. XVIII.

hängend bleibt. Ich habe nur behauptet, dass es mir undenkbar sei, dass durch eines der gebräuchlichen Traumen ein Stück Knochenknorpel von der Oberfläche des Gelenks abgesprengt würde, sodass es frei im Gelenk liegt.

9) Herr Helferich (Greifswald): „Ueber partielle Resection der Symphyse als Hilfsmittel für Operationen an der Harnblase.“*)

10) Herr Fritz Salzer (Wien): „Ueber Trigeminusresection am Foramen ovale.“**)

Discussion:

Herr Schlange (Berlin): M. H.! Da es sich um eine wohl noch wenig geübte, aber, wie ich glaube, recht dankbare Operation handelt, benutze ich gern die Gelegenheit, um kurz über 2 analoge in der Klinik des Herrn von Bergmann ausgeführte Operationen zu berichten. Der erste Fall betrifft einen 47jährigen Mann, an welchem wegen Neuralgien im 1. und 2. Ast des N. trigeminus sinister die periphere Neurectomie bereits vor Jahren ausgeführt worden war; die baldige Wiederkehr der Schmerzen im zweiten Ast und neu auftretende Schmerzen im gleichseitigen N. alveolaris inferior und lingualis gaben sodann Veranlassung zur Unterbindung der linken Arteria carotis communis. Als auch jetzt die Schmerzen nur ganz vorübergehend pausirten, wurde die Resection der betreffenden Nerven an der Schädelbasis vorgenommen. Ein bogenförmiger Schnitt mit nach unten gerichteter Convexität vom äusseren Augenlidwinkel bis zum hinteren Ende des Jochbogens durchtrennte Haut und Masseter, Jochbeinkörper und Jochbogen wurden durchsägt, der Processus coronoideus des abwärts gezogenen Unterkiefers in der Mitte mit der Knochenscheere durchschnitten und um das Jochbein mit den adhärenten Weichtheilen und dem Musc. temporalis nach oben geschlagen. Die Resection des zweiten Astes erfolgte nun ohne Schwierigkeiten in der Fossa spheno-maxillaris. Für die Auffindung des Nerv. lingualis und alveolaris inferior diente als Wegweiser der hintere Rand des Flügelfortsatzes, nachdem der querverlaufende Musc. pterygoideus externus etwas eingekerbt und abwärts gezogen war. Etwas störend für den klaren Einblick in die immerhin recht tiefe, trichterförmige Wunde war nach dem letzten Act trotz provisorischer Unterbindung eines stärkeren Endastes der Art. maxillaris interna eine aus verschiedenen kleineren Muskelarterien stammende Blutung, die aber durch den Druck eines Tampons in der allbekannten Weise bald zu beseitigen war. Dann war es aber leicht, die beiden auf dem Musc. pterygoideus internus ruhenden Nerven aufzufinden und von Jedem ein mehrere Centimeter langes Stück zu reseciren, ohne die von hinten an den Lingualis herantretende Chorda tympani zu verletzen. An dem Patienten, den ich Ihnen vorzustellen in der Lage bin, wurde die geschilderte Operation am 6. December 1886 ausgeführt. Seitdem sind die neuralgischen Schmerzen verschwunden, dafür ist allerdings eine fast totale Anästhesie der rechten Wange, sowie der

*) S. Grössere Vorträge und Abhandlungen No. IX.
**) S. Ebenda No. III.

rechten Zungenhälfte, besonders in den vorderen Partien vorhanden; ausserdem ist, wie Sie sehen, als unerwünschte Folge der Operation eine Behinderung im Oeffnen des Mundes zurückgeblieben. Ist aber durch diese Momente der Kauact auch gewiss etwas gestört, so werden wir uns trotzdem mit dem Patienten insofern über den Operationserfolg freuen dürfen, als seine damals geradezu fürchterlichen, in Pausen von höchstens 5 Minuten auftretenden Schmerzen vollständig beseitigt sind.

Der andere, hier in Frage kommende Patient ist, nachdem peripbere Neurectomien am 2. und 3. Aste des Trigeminus wiederholt ohne dauernden Erfolg ausgeführt waren, vor 10 Tagen in ganz ähnlicher Weise operirt worden, nur wurde der Jochbeinkörper nicht einfach quer, sondern durch zwei Sägeschnitte von der Fissura orbitalis inferior aus vom Oberkiefer und Stirnbein gelöst. Es geschah dies mit einigem Nutzen in der Absicht, den Zugang zu dem tiefliegenden Operationsgebiet freier und damit die Möglichkeit der exacten Blutstillung günstiger zu gestalten. Auch dieser Patient ist seit der Operation, die im Uebrigen keine wesentliche Abweichung von der ersten bot, frei von seinen Schmerzen.*)

Erwähnen möchte ich nur noch bezüglich der Wundbehandlung, dass es sich in beiden Fällen eben um tiefe, buchtige und unregelmässige Wunden handelte, bei denen die Blutstillung ausserdem hauptsächlich durch vorübergehende Compression der blutenden Gefässe erfolgte; dieselbe erschien uns deshalb nicht so sicher, dass nicht möglicherweise eine störende Nachblutung hätte hinzutreten können. Wie überall principiell in solchen Fällen — ich erlaube mir an die Arbeit des Herrn Collegen Bramann zu erinnern — wurde auch hier erst nach zweitägiger Tamponade mit Jodoformgaze der definitive Wundverschluss vorgenommen, und zwar beide Male mit dem besten Erfolge.

Herr Mikulicz (Königsberg i. Pr.): M. H.! Gestatten Sie mir, Ihnen in Kürze ein Verfahren der Resection des Trigeminusastes am Foramen ovale mitzutheilen, welches von den bisher geübten Methoden wesentlich abweicht. Ich hatte Gelegenheit, dasselbe vor etwa $1^1/_2$ Jahren in Krakau zu üben. Der Erfolg war ein günstiger. (Schon vor einem Jahre habe ich es im ärztlichen Verein zu Königsberg mitgetheilt.) Den Weg zum Foramen ovale bahne ich mir durch die temporäre extrabuccale Resection des Unterkiefers, d. h. ohne Eröffnung der Mundhöhle. Der Schnitt beginnt am Processus mastoideus, läuft am vorderen Rande des Kopfnickers bis zur Höhe des Zungenbeins herab und wendet sich dann im Bogen nach vorn und oben bis an den Unterkieferrand. Den Unterkieferrand trifft er am vorderen Rande des Musculus masseter. Man durchtrennt in diesem Schnitt die oberflächlichen Weichtheile am Kiefer bis an den Knochen; sodann löst man das Periost des Unterkiefers von der vorderen und hinteren Fläche mittelst Raspatorium ab, und zwar an der hinter dem Weisheitszahn liegenden zahnfreien Stelle des Unterkieferkörpers. Es gelingt auf diese Weise ohne Schwierigkeit, das Periost sammt dem Schleimhautüberzug des Unterkiefers in dem Winkel zwischen Kieferast

*) Anfangs Juni habe ich den Patienten in sehr befriedigendem Zustande wiedergesehen. Der Mund konnte vollkommen geöffnet werden. Schlange.

und Weisheitszahn abzuheben, ohne die Mundhöhle zu eröffnen. Nun führt man subperiostal eine Kettensäge herum und durchsägt in querer Richtung am vorderen Ansatzpunkt des Massether den Unterkieferkörper. Ist das geschehen, so durchtrennt man noch den Ansatz des M. pterygoideus internus mittelst Scheere. Nun lässt sich der Unterkieferrest ohne Schwierigkeit nach oben und aussen abziehen; er lässt sich in fast horizontale Lage bringen. Zieht man noch mittelst Knochenhaken den Körper des Unterkiefers nach vorn und innen, so öffnet sich ein trichterförmiger Raum, dessen Wände von dem Unterkieferast, dem M. pterygoideus int. und der Parotis gebildet werden. Die Spitze des Trichters ist gegen die Schädelbasis gerichtet und entspricht dem Foramen ovale. Die Orientirung in Betreff der Lage und der Verästlungen des dritten Trigeminusastes ist hier eine leichte. Auf dem abgelösten Pterygoideus internus liegt durchtrennt der Nervus mandibularis, daneben medialwärts der Nervus lingualis. Geht man diese beiden Nerven entlang in die Tiefe, so trifft man der Reihe nach die einzelnen Muskeläste sammt der Chorda tympani und kommt zum Schluss an den Nervus auriculo-temporalis.

Der Vortheil des beschriebenen Verfahrens ist ein mannichfacher. Erstens ist die topographische Orientirung eine relativ leichtere. Man hat an dem Nervus mandibularis und lingualis einen sehr bequemen Anhaltspunkt zur Auffindung der übrigen Aeste sowie des ganzen Stammes. Zweitens ist man nicht genöthigt, den ganzen Nerven am Foramen ovale zu durchtrennen; man kann nach Bedürfniss den Lingualis oder Mandibularis allein, oder beide Zweige mit Schonung der Muskeläste durchtrennen. Wenn es nöthig ist, kann man den ganzen Ast durchtrennen. Endlich glaube ich, dass auch die functionellen Störungen, namentlich die Beweglichkeitsbehinderung des Unterkiefers geringer sind, als nach den bisher geübten Methoden. Ist die Operation vollendet, so legt man den Unterkieferast zurück, und legt die Knochennaht an. Die Heilung ist in dem von mir operirten Falle in 5 Wochen prompt erfolgt. Es trat knöcherne Vereinigung ein, und der Kranke konnte nach dieser Zeit innerhalb der gewöhnlichen Excursion den Kiefer bewegen. Der Erfolg in Bezug auf die Neuralgie war ebenfalls ein vollständiger.

Herr Krönlein (Zürich): M. H., ich erlaube mir zu bemerken, dass ich seit der Zeit, wo ich die Operation beschrieben, 3 Mal die Resection des zweiten und dritten Astes des Trigeminus an der Schädelbasis, beider Aeste in zwei Fällen, des dritten Astes allein in einem Falle gemacht habe. Ich möchte zur Empfehlung meiner Methode folgende Punkte anführen. Wie Sie in der Zeichnung sehen, ist ja die Tiefe des Foramen ovale von der Oberfläche des Gesichts aus gerechnet, eine ganz erhebliche, und es kommt also namentlich darauf an, sich einen zweckmässigen Eingang zu verschaffen und in der Tiefe genau zu sehen, wenn man nicht riskiren will, dass man den einen oder anderen Nervenast nicht findet, oder dass eine Blutung entsteht, welche die Exactheit der Operation fast ganz ausschliesst. Ich glaube, das letztere Moment ist das durchschlagende, und deswegen habe ich bei meiner Methode, die ja, wenn Sie wollen, eine Erweiterung und Verbesserung der Pancoast-schen ist, Werth darauf gelegt, den Processus coronoideus temporär zu reseciren. Ich will auf die Methode nicht weiter eingehen, da ich sie seinerzeit

mit allen Details beschrieben habe. Ich möchte nur Das gegenüber College Salzer hervorheben, dass es sich bei meiner Methode um sogenannte temporäre Resectionen der betreffenden Knochentheile (Jochbogen, Processus coronoideus) handelt, dass also nichts geopfert wird; es wird der Jochbogen nicht entfernt, auch nicht der Temporalis und auch nicht der Processus coronoideus, sondern alle diese Theile werden bloss wie die Blätter eines Buches zurückgeschlagen, und nachher mit ihrem vis-à-vis wieder vereinigt. Die Operation giebt einen ganz schönen Einblick in die Tiefe und ich glaube, dass, wenn die Blutung vermieden werden kann, die Exactheit der Operation gar nichts zu wünschen übrig lässt. Es ist aber sehr wichtig, dass man sich genau an die Crista infratemporalis hält, wie Sie sie dort in der Zeichnung abgebildet sehen und an das Planum infratemporale, welches von der Crista infratemporalis mehr medianwärts liegt. Wenn man sich hierbei an den oberen Rand des Musculus pterygoideus externus hält, so kann man mit dem Elevatorium diesen Muskel stumpf abheben. Sie kommen auf diese Weise ganz genau zu dem Foramen ovale hinter der Wurzel des Processus pterygoideus. Wenn man die Procedur exact machen will, wenn man wirklich genau sehen will, was ist Processus pterygoideus, was N. lingualis., N. mandibularis, N. auriculo-temporalis u. s. w., so muss freilich die Blutung vollständig gehoben sein; und ich glaube, es ist doch besser, wenn wir dieselbe von vorn herein zu vermeiden suchen. Das aber ist möglich, wenn wir gleich den Stamm der A. maxillaris interna unterbinden und nöthigenfalls auch die Arteria meningea media, die unmittelbar dahinter ist, fassen oder mit stumpfem Häkchen auf die Seite ziehen. Ich kann Sie versichern, dass die drei Operationen, die ich gemacht habe, so gut wie blutlos verlaufen sind, dass Alles so genau gesehen werden konnte, wie es dort die Zeichnung demonstrirt, und dass auch in den 3 Fällen bis auf eine kleine fistulöse Eiterung eine prima reunio eintrat. Auch die functionelle Störung von Seiten der Kauorgane ist ziemlich gering. — Ich will mir erlauben, Ihnen morgen die Photographien von den Operirten vorzulegen.*)

Herr Israel: Ich habe zur Vervollständigung der Casuistik nur zu erwähnen, dass ich vor 2 Jahren in einem Falle streng nach Krönlein's Angaben den zweiten und dritten Ast des Trigeminus an der Schädelbasis mit gutem Erfolg resecirt habe. Insbesondere kann ich nur zur Bestätigung des von Herrn Krönlein Gesagten mittheilen, dass nach der vorhergehenden Unterbindung der Maxillaris interna die Operation sauber, wie an der Leiche verlief. Ich habe nicht die geringsten Trübungen des Gesichtsfeldes durch Blutung wahrgenommen. Eine kleine Störung der prima intentio erfolgte durch ein Versehen meinerseits, indem ich den Jochbogen mit der Liston'schen Knochenscheere durchtrennte, statt ihn mit der Stichsäge abzusägen. In Folge dessen erzeugte ich eine in das Antrum gehende Knochenfistel und hatte eine Zeit lang eine kleine Antrum-Fistel zu beklagen. Sonst wüsste ich mir keine bessere Methode als die von Krönlein angegebene vorzustellen.

---

*) Anm. bei der Correctur. Die Menge der zu erledigenden Fractanden machte es mir leider nicht möglich, mein Vorhaben auszuführen. Krönlein.

Herr Rydygier (Krakau): Ich habe nur mitzutheilen, dass ich vor etwa $1\frac{1}{2}$ Jahren die Resection des 3. Trigeminusastes in einem Falle ausgeführt habe, der auch von meinem Assistenten Herrn Dr. Solecki im Przegl. Lek. 1887 beschrieben worden ist. Ich bin streng nach der Krönlein'schen Methode verfahren und kann nur bestätigen, dass die Operation nach dieser Methode leicht ausführbar ist. So weit meine Nachrichten reichen, befindet sich Patient ganz wohl und frei von seinen früheren Schmerzanfällen.

Herr Madelung (Rostock): Ein Assistent von mir, Herr Dr. Grisson, hat auf der Naturforscher-Versammlung zu Wiesbaden im letzten Jahre über 5 Resectionen von Aesten des Nervus trigeminus an der Schädelbasis berichtet, die ich ausgeführt habe. Darunter ist auch ein nach dem Vorschlage von Krönlein operirter Fall. Ich empfehle die Methode auch.

Herr Langenbuch (Berlin): Ich möchte bei dieser Gelegenheit nochmals darauf aufmerksam machen, dass ich für die Resection des N. mandibularis allein in der Berliner klinischen Wochenschrift (1880 No. 42) eine Methode veröffentlichte, deren ich mich seitdem noch mehrere Male mit zufriedenstellendem Erfolge bedient habe. Sie besteht im Wesentlichen darin, dass man, nach Anlegung eines längs dem Jochbogen verlaufenden queren Hautschnittes und Zufügung eines auf dem aufsteigenden Kieferaste verlaufenden absteigenden Längsschnittes, wobei der Facialis sowie der Ductus Stenonianus zu schonen sind, mit stumpfer Arbeit auf den Kieferast eindringt und diesen möglichst nach oben freilegt. Dann trepanirt man wie nach Warren-Beau möglichst nahe der Incisura semilunaris und meisselt darauf den diese Incisur bildenden Knochenrand, der als wegbehindernde Knochenbrücke stehen geblieben ist, ausgiebig fort. Hierdurch ist das enger begrenzte runde Knochenfenster in ein nach oben offnes, umgekehrt stehendes gothisches Fenster verwandelt, dessen Spitze der Eintrittsstelle des Nerven vor der Lingula in den Kiefer entspricht und dessen nach oben gerichtete Basis in einen freien Weichtheilraum übergeht. Der zwischen den beiden Pterygoidmuskeln verlaufende Nerv ist jetzt bequem zugänglich geworden und kann nach vorsichtiger, die A. maxill. int. vermeidender Durchschneidung von im Wege stehenden Muskelfasern des Pterygoid. ext. bis nahe an das Foramen ovale heran isolirt und entsprechend resecirt werden.

Gegen die hartnäckige Neuralgie des 2. Astes habe ich mich in letzterer Zeit mehrere Male einer Modification der Methode von Carnochan bedient, welche darin besteht, dass ich den Oberkiefer wie zur Resection freilege und dann seine vordere Wand, event. sammt dem entsprechenden Alveolarfortsatz, sowie auch die das Antrum Highmori auskleidende fibröse Haut fortnehme. Auch der im Canalis infraorbitalis verlaufende Nervenstamm lässt sich von dieser Wunde aus nach Carnochan leicht herausschneiden.

Herr von Bergmann: Ich glaube, es ist nur die Rede gewesen von Resectionen an Foramen ovale. Ich möchte nur bemerken, dass ich auf das Blosslegen eines grossen, weiten Operationsfeldes recht viel Werth lege, was ja durch viele der hier angegebenen Schnittführungen erreicht werden kann. Die Ausführung der Operation wird jedenfalls dadurch sehr erleichtert.

11) Herr Lauenstein (Hamburg): „Zur Behandlung der Fracturen in das Ellenbogengelenk.“*)

Discussion:

Herr König (Göttingen): Nur eine Bemerkung. Auch wir versuchen seit langer Zeit — wie lange weiss ich nicht — die Heilung von derartigen Fracturen in Streckstellung, und diese Versuche haben meiner Ansicht nach nur ein Bedenken. Wer Raum genug hat, alle seine fracturirten Ellenbogengelenke hinzulegen, der kann allerdings in Streckstellung behandeln. Wenn man aber derartige Kranke poliklinisch behandeln und sofort wieder wegschicken muss, dann ist das doch eine unangenehme Sache, einen Menschen mit gestrecktem Arm herumlaufen zu lassen und ihn allen den Unannehmlichkeiten aussetzen zu müssen, die da folgen können. Wir haben in solchen Fällen doch das Schlechtere vorgezogen und die Fractur bei gekrümmtem Gelenk behandelt.

Herr Lauenstein: Ich möchte mir da die Bemerkung erlauben, dass man ja die Olecranonfracturen auch poliklinisch behandeln wird, und ich glaube doch, die spätere Functionsfähigkeit ist ausserordentlich wichtig. Ich weiss wohl, dass Prof. König in seinem Handbuch räth, dass man für die Fälle, wo die Dislocation nicht auf andere Weise zu beseitigen sei, die Streckstellung anwenden solle; aber ich behaupte, dass man in der Beugestellung die Dislocation überhaupt schwer erkennen und daher leicht übersehen kann. Alle diejenigen Herren, die mit Streckverbänden principiell ihre Fracturen behandeln, werden solche Erfahrungen nicht gemacht haben, weil ja die Extensionsbehandlung am Ellbogen von vornherein die Streckstellung verlangt.

Herr Wagner (Königshütte): Ich wollte mir nur die kurze Bemerkung erlauben, dass College Lauenstein meiner Ansicht nach darin viel zu weit geht, wenn er behauptet, dass die Fixirung in Streckstellung bei allen Ellenbogengelenkfracturen das einzig Richtige sei. Es giebt eine ganze Anzahl von Fällen von Fracturen im Ellenbogengelenk oberhalb des Gelenkendes des Humerus, in denen das obere Fragment nach vorn dislocirt ist. In vielen Fällen allerdings, und das sind die, welche Herr Lauenstein im Auge hat, hat das obere Fragment eher Neigung nach hinten zu treten, und in diesen letzteren ist jedenfalls die Streckstellung am Platze, im ersteren Falle kann jedoch nur Beugestellung, und zwar unter Umständen stark forcirte, den Knickungswinkel, den der gebrochene Humerus oberhalb des Gelenkes bildet, corrigiren. Ich habe mich bei Fracturen des Ellenbogengelenkes, wie das ja bei allen Fracturen nothwendig ist, immer daran gehalten, dass ich den Arm in einer solchen Weise fixirte, in der die Correctur am Besten zu erzielen und zu erhalten war, hier und da in Streckstellung, hier und da in Beugestellung, hier und da auch in permanenter Extension.

Herr Bardenheuer (Cöln): Gestatten Sie mir auch einige Worte über den Punkt. Ich habe schon seit 5 Jahren die Behandlung solcher Gelenkfracturen des Ellenbogengelenkes mit permanenter Extension ausgeführt, und gerade aus dem nämlichen Grunde, wie der Herr Vorredner, dass sehr häufig

*) S. Grössere Vorträge und Abhandlungen No. VII.

durch die Beugestellung eine Dislocation, eine Inflexion des Gelenkes radialwärts oder ulnarwärts eintritt, je nachdem der äussere oder innere Condylus abgesprengt ist. Ich halte es aber für nöthig, dass, sobald man sich zur Behandlung mit der permanenten longitudinalen Extension in der Streckstellung entschliesst, man gleichzeitig auch die Querextension verwendet, und zwar von der Spitze des Winkels nach der offenen Seite hin. Nehme ich also an, das Fragment sei adducirt, so ist es nöthig, von der Spitze des Winkels eine Querextension nach der entgegengesetzten Seite vorzunehmen; wenn eine Fractur innerhalb des Gelenks liegt, mit der so häufigen Dislocation des unteren Fragmentes nach hinten, so dass also ein Winkel oberhalb des Gelenkes nach vorn entsteht, so ist es nöthig, von der linken Spitze eine Querextension nach hinten auszuführen. Ich kann auf diesen Punkt nicht näher eingehen, indem es ja nicht möglich ist, ohne weitere Demonstration Ihnen das zu erklären und deutlich zu machen. Ich hoffe aber, dass es mir gelingen wird, Ihnen in einer demnächstigen Publication dasselbe zu demonstriren.

Herr Sonnenburg (Berlin): M. H., ich glaube, gerade bei Ellenbogengelenkfracturen ist es nöthig, den Arm immer in der Stellung zu fixiren, in der die Reposition am besten gelingt. Man kann a priori nicht sagen, dass ein Verband in Beuge- oder Streckstellung besser ist, das richtet sich allein nach der Art des Bruches, man muss den Arm in der Stellung lassen, in der die Reposition am besten gelingt. In manchen Fällen wird es die gestreckte Stellung sein, in der Mehrzahl der Fälle aber sicher die Beugestellung. Auf solche Weise wird man sich immer der besten Resultate erfreuen.

Herr Lauenstein: Ich bin ganz der Ansicht wie Herr Sonnenburg. Die Gewichtsextensionsbehandlung dieser Fracturen möchte ich überhaupt nicht berühren. Wenn ich durch diese Demonstration die Anregung gegeben hätte, dass man nicht à tout prix die Beugestellung, die früher deswegen als zweckmässiger bezeichnet wurde, weil sie bei eintretender Ankylose des Ellenbogengelenkes der Functionsfähigkeit am nächsten kommt, als Ausgangsstellung der Behandlung verwende, sondern sich durch den Versuch der Streckung überzeuge, ob eine starke Verschiebung des einen oder anderen Fragmentes zu Stande gekommen sei, um dann eventuell von der Streckstellung aus die Behandlung einzuleiten, so wäre ich damit schon sehr zufrieden.

Schluss der Sitzung gegen 1 Uhr.

---

b) Nachmittagssitzung in der Aula der Königl. Universität.

Eröffnung der Sitzung um 2 Uhr.

Vorsitzender: Zunächst muss ich bitten, dass dem Ausschuss im Augenblicke ein besonderes Recht eingeräumt wird. Wir sind nämlich noch während der Dauer der Sitzung in unserer Gesammtheit zu Ihrer Majestät der

Kaiserin-Wittwe befohlen worden und werden den Sitzungssaal schon vor 4 Uhr verlassen müssen. Ich bitte deshalb, dass Sie, m. H., uns das Recht geben, für den Rest der Zeit Ihnen einen Vorsitzenden ohne Weiteres vorzuschlagen. Ich schlage deswegen Ihnen vor, dass Herr Thiersch von da ab den Vorsitz und Herr Petersen das Schriftführeramt übernimmt. (Zustimmung.) Dann bitte ich die Neuwahl des Vorsitzenden zu vollziehen und ersuche die Herren Madelung, Rosenbach und Sonnenburg um die Einsammlung der Stimmzettel.

Aufgenommen sind vom Ausschusse die Herren: 38) Dr. Rosenstein, Assistenzarzt am Krankenhause der jüdischen Gemeinde in Berlin, 39) Dr. Melcher, Secundärarzt der chirurgischen Klinik in Königsberg, 40) Dr. Broese in Berlin, 41) Dr. Delvoie in Lüttich, 42) Dr. Grossich, Primarchirurg in Fiume, 43) Dr. Karg, Stabsarzt in Leipzig, 44) Dr. Herrlich, Stabsarzt in Berlin, 45) Dr. Glöckner, Assistenzarzt der Frauenklinik in Berlin, 46) Dr. William Levy in Berlin, 47) Dr. Rudeloff, Stabsarzt in Berlin.

Wie ich bereits die Ehre hatte, in der ersten Sitzung zu berichten, ist vom Ausschuss beschlossen worden, ein Comité zu wählen, welches über die Möglichkeit, ein Langenbeck-Haus als bleibendes Zeichen der Erinnerung zu Ehren unseres verstorbenen Ehrenpräsidenten zu gründen, Berathungen mit Sachverständigen pflegen sollte. Zu Mitgliedern dieses Comités, welches das Recht hatte, sich aus eigener Initiative zu ergänzen, wurden die Herren Bardeleben, Küster und ich bestimmt; wir zogen noch Herrn Bartels hinzu. Nach Anhörung der Sachverständigen haben wir es für möglich gehalten, ein solches Langenbeck-Haus zu gründen und Sie aufzufordern, diesen Vorschlag der Gründung zu dem Ihrigen zu machen. Das Haus kann, wie die Besprechung ergeben hat, enthalten: ein grosses Auditorium, das ungefähr 700—800 Personen und mehr fassen müsste, und in welchem wenigstens 500 Sitzplätze sein sollten; weiter kann sich in dem Hause eine Reihe von Räumen befinden, die eine recht grosse Bibliothek aufzunehmen im Stande sind, und endlich drittens sollte natürlich auch ein grösserer Raum für eine etwas später zu veranstaltende Präparatensammlung geschaffen werden. Es ist weiter beschlossen, dass das Haus im Centrum der Stadt liegen soll, nicht zu weit entfernt von den Gebäuden der Universität, der Klinik und der anderen Anstalten. Wenn ein solches Haus — die Sachverständigen haben uns gesagt, dass das möglich ist — geschaffen werden kann, so würde es 450000 Mark kosten. Ueber diese Summe hinaus aber dürfen wir nicht gehen. Wir haben berathen, wie diese Summe zusammenzubringen ist, und haben dann gefunden, dass sie zusammengebracht werden kann, einmal aus einer Sammlung, die überall da stattfinden muss, wo es Patienten, Schüler und Verehrer Langenbeck's giebt. Die frühere Sammlung für das Gräfe-Denkmal hat eine ziemlich beträchtliche Summe ergeben. Wenn wir in der jetzigen Sammlung etwa 200000 Mark bekommen, so wäre das sehr viel, aber für unsere Zwecke auch genug. Wir können sogar mit weniger auskommen — aber das bitte ich dann unter uns zu behalten. Es wird weiter zum Bau des Hauses unser Gesellschafts-Capital verwandt werden müssen,

das im Verlaufe von zwei Jahren muthmasslich die Höhe von 100000 Mark erreicht.

Ich werde übrigens bitten, dass die Herren, die mit der Revision betraut sind, nachher zum Schluss der Sitzung über das Resultat ihrer Revision berichten. Das Capital, dessen Auftreibung weiter noch nothwendig ist, soll dadurch beschafft werden, dass wir eine weitere Zinsgarantie leisten können. Die Zinsen würden uns von den Miethen zugehen, welche die „Berliner medicinische Gesellschaft" zum allergrössten Theile allerdings zu zahlen hätte. Um also die Sache zu fördern — wir müssen ungefähr 5000 Mark Miethe haben — ist es nöthig, dass wir mit der Berliner medicinischen Gesellschaft in nähere Beziehungen treten. Das ist meiner Ansicht nach auch ganz selbstverständlich; denn diese „Medicinische Gesellschaft" ist es gewesen, welche den Gedanken der Errichtung eines solchen Denkmals zuerst gehegt und gepflegt hat. Sie hat allerdings von vornherein beschlossen, mit uns zusammenzugehen und daher, ehe sie bindende Beschlüsse fasse, zu warten, bis der Congress der „Deutschen Gesellschaft für Chirurgie" getagt hat. Das Verhältniss, in welches wir mit der „Medicinischen Gesellschaft" zu treten denken, würde sich etwa derart gestalten, dass wir einen gemeinsamen Aufruf für Gründung eines Langenbeck-Hauses erlassen, und dass wir uns allerdings als die Besitzer des Hauses bezeichnen, aber einen festen, bindenden Contract mit der „Berliner medicinischen Gesellschaft" eingehen, in welchem wir dieser eine Reihe von Rechten an dieses Haus auch cediren, das Miethsrecht, die Unterbringung ihrer Bibliothek u. s. w. Also das Dritte, was wir Ihnen vorzuschlagen haben würden, wäre die Vereinigung mit der „Medicinischen Gesellschaft" in der oben angedeuteten Form.

Es ist uns sehr wenig Zeit gelassen, schlüssig zu werden. Ich bedauere, dass ich Ihnen kaum einmal eine Stunde Zeit zur Ueberlegung lassen kann, aber unsere ganze Verfassung ist so eingerichtet gewesen, dass die Interessen der Gesellschaft vertrauensvoll in die Hände des Ausschusses gelegt werden. Der Ausschuss hat sich damit beschäftigt, und wir können nicht so lange warten; denn wenn wir jetzt nicht den Aufruf für das Langenbeck-Denkmal, sowie es hier in Aussicht steht, erlassen, dann wird es zu einem solchen Aufruf überhaupt zu spät, und dann kann auch von einer Coalition mit der „Medicinischen Gesellschaft" kaum mehr die Rede sein. Ich muss also recht dringend bitten, indem Sie Ihrem Ausschuss das dazu nöthige Vertrauen schenken, einstimmig zu beschliessen, dass ein Comité ernannt werde, welches ein Grundstück aussucht und auf Grund der eben angegebenen Bedingungen zu erwerben sucht.

Dass noch etwas Anderes vorausgehen muss, nämlich die Erreichung corporativer Rechte, davon später.

Die Frage, die ich also an die Gesellschaft stellen muss, ist die: Sind Sie bereit, m. H., ein zu diesem Zwecke zur Gründung eines Langenbeck-Hauses unter den Ihnen angedeuteten Bedingungen zusammenzutretendes Comité zu ernennen? — Wenn Niemand Widerspruch erhebt, so würde ich annehmen, dass einstimmig dieser Beschluss von der „Deutschen Gesellschaft für Chirurgie" gefasst worden ist.

Ich erlaube mir, Ihnen nun die Mitglieder vorzuschlagen. Ich bedauere, dass ich auswärtige Mitglieder nicht gut in Vorschlag bringen kann; denn es liegt in der Natur der Sache, dass es lediglich Berliner sein müssen. Wir haben uns bemüht, solche Mitglieder hineinzubringen, die hier von den Verhältnissen Kenntniss haben, und ich schlage Ihnen vor, dieselben Mitglieder, die schon vom Ausschuss gewählt waren, Bardeleben, Küster und von Bergmann, hineinzubringen; dann aber weiter noch die Herren Bartels, Hahn (Friedrichshain) und Langenbuch. Auch hier wüsste ich kaum einen anderen Modus der Abstimmung, als dass Sie ganz einfach durch Schweigen dem zustimmen. Wenn also Keiner widerspricht, so nehme ich an, dass auch dieser Vorschlag einstimmig angenommen ist.

Ich würde dann die Herren fragen, ob Sie bereit sind, unseren Zwecken zu dienen. (Die Gewählten, soweit sie anwesend sind, bejahen die Frage.) Ich kann wohl auch von Herrn Hahn, der augenblicklich nicht anwesend ist, annehmen, dass er zustimmt.

Wir müssen möglichst bald in Action treten; aber um eben in die Action zu treten, ist weiter nöthig, dass wir corporative Rechte erwerben. Ich habe mich zu dem Zweck mit Herrn Regierungsrath Neumann, der mir vom Unterstaatssecretär, Excellenz Lucanus, empfohlen wurde, in Verbindung gesetzt. Herr Regierungsrath Neumann hat über die Anträge auf Verleihung von Corporationsrechten im Cultusministerium zu referiren; er ist also als Referent, wie ich glaube, der erste Sachverständige. Er hat ein Schriftstück aufgesetzt, welches ich Ihnen vorlesen möchte, in dem wir direct bei Seiner Excellenz, Minister von Gossler, bitten, sich unserer Sache anzunehmen. Es giebt viele Wege, die zur Erlangung von Corporationsrechten führen, und wenn wir darüber discutiren, — ich zweifle ja nicht, dass hier juristische Capacitäten sitzen, — würde es sich doch fragen, ob der gewählte Weg dem Referenten im Ministerium gerade als der richtige erscheint. Es ist also von Vortheil, dass der Herr Referent selbst mit den Entwurf formulirt hat.

Es muss dazu das Statut abgeändert werden; aber es liegt auf der Hand, dass die Aenderungen ganz und gar im Sinne und Geiste unseres Statuts ausgearbeitet werden sollen. Im Ausschuss ist die Frage angeregt worden, ob es sich nicht empfiehlt, für die Aufnahme neuer Mitglieder — da die neuen Mitglieder ja nun auch Mitbesitzer eines grossen Vermögens werden — andere Bestimmungen zu schaffen, als sie jetzt in unserem Statut stehen. Das liesse sich machen, indem man den betreffenden Paragraphen so breit fasst, dass es uns immer noch möglich ist, im Laufe der Zeit andere Bedingungen hineinzusetzen. Das Zweite ist, dass ich Sie bitten muss, im Voraus das Statut des Ausschusses gutzuheissen. Diese Eingabe muss nämlich von sämmtlichen gegenwärtigen Mitgliedern unterschrieben sein. Es liegt auf der Hand, dass, wenn das nicht heute oder morgen geschieht, wir den Antrag ein Jahr zurückstellen müssen.

Nun, der Ausschuss hat in der „Deutschen Gesellschaft für Chirurgie“ immer sehr selbstständig gehandelt und hat sich in wichtigen Fragen immer noch dadurch zu helfen gesucht, dass er andere Mitglieder hineingezogen hat. Auch bei der Besprechung über diesen Punkt haben wir 7 Mitglieder aus dem

Schoosse der Gesellschaft am vorigen Dienstag, also bei unserem Zusammentritt, gebeten, unserer Sitzung beizuwohnen und uns zu helfen. Um die Sache zu fördern, giebt es kein anderes Mittel, als dass ich Sie wieder bitten muss, dieses unanimiter anzunehmen. Ich möchte aber vorher die Frage stellen, ob nicht einer der Herren hierzu das Wort zu nehmen wünscht? — Wenn nicht, dann ersuche ich Sie also, einstimmig gutzuheissen, dass der Ausschuss ein Statut im Sinne des bestehenden ausarbeitet. Es sollen also die Veränderungen, die neu hineinzubringen sind, gemacht werden, nur dass die Aufnahmebedingungen etwas breiter ausgedrückt werden, damit man im Stande ist, später andere Bestimmungen, als die jetzt geltenden, einzuführen, und dann soll das Statut jetzt in diesem Augenblicke von Ihnen schon gut geheissen werden.

Ich richte also an Sie nochmals die Frage: Stimmen Sie mir zu, dass diese Eingabe nun von uns Seiner Excellenz, dem Cultusminister, Herrn von Gossler, überreicht werden soll? (Zustimmung.) Es erhebt Niemand Widerspruch, und ich werde berichten, dass dieser Beschluss einstimmig gefasst ist. Nun handelt es sich um die Unterschriften; dieselben müssen in der eben angedeuteten Reihenfolge vollzogen werden. Als Vorsitzender habe ich bereits unterschrieben, es müssen also jetzt die Ausschussmitglieder unterschreiben, und dann unterschreiben auf den hier beigegebenen 4 Bogen alle Uebrigen. Zu dem Zwecke wird, nachdem der Ausschuss unterschrieben hat, das Schriftstück hier, im Vorraum der Aula, niedergelegt werden. Ich bitte Sie, möglichst vollzählig die Unterschriften zu vollziehen. Morgen Vormittag wird das Schriftstück noch im Pavillon Kaiser I. der Königl. Klinik zu dem gleichen Zwecke ausgelegt werden.

Ich habe weiter noch zu referiren, dass man in diesem Congress schmerzlich ein Thema vermisst hat, welches. wie das sonst der Fall war, zur allgemeinen Discussion gestellt werden konnte. Es erklärt sich leicht, weshalb das so gekommen ist, weil gerade im vorigen Jahre ein neuer Modus der Besetzung des Amtes eines Vorsitzenden beliebt wurde, und so kam es, dass nicht noch in der Sitzung selbst darüber deliberirt wurde, was für Themata die Gesellschaft zur Discussion für die nächste Sitzung wünschte. Ich möchte jetzt aber nicht versäumen, die Sache wieder in Anregung zu bringen. Zu dem Zwecke bitte ich Herrn Collegen von Esmarch das Wort zu nehmen.

Herr von Esmarch (Kiel): M. H.! Vielen von Ihnen wird wohl erinnerlich sein, dass ich vor nunmehr 11 Jahren hier den Antrag stellte, man möchte die bösartigen Geschwülste zum Gegenstand einer eingehenden Discussion machen. Wie ich mir die Sache dachte, habe ich in einem kleinen Vortrage, der ja auch nachher unter dem Titel „Aphorismen über Krebs" in den Verhandlungen abgedruckt worden ist, mitgetheilt, und habe Ihnen damals einen Theil meiner Abbildungen gezeigt. Der Vorschlag fand Beifall und es wurde im nächsten Jahre eine Commission ernannt, um die Fragen näher zu berathen. Sie wissen, dass unser verehrter Vorsitzender, Herr von Langenbeck, die Herren von Volkmann, Lücke, Thiersch und ich in dieser Commission waren. Wir hatten eine Zusammenkunft in Wiesbaden. Wir arbeiteten mit grossem Fleiss die Fragen durch, und dieselben wurden

im folgenden Jahre der Versammlung vorgelegt. Da kam mein Freund Billroth, der bei der früheren Verhandlung nicht zugegen gewesen war, und, wie er nachher selbst gestand, eigentlich nicht recht wusste, worum es sich handelte und hielt eine glänzende Rede, worin er die Herren überzeugte, dass dabei gar nichts herauskäme. Es wurde nachher vielstimmig mit Majorität beschlossen, die Sache fallen zu lassen; so fiel sie in's Wasser und hat seitdem geruht.

Ich habe nun meine guten Gründe, Ihnen vorzuschlagen, dass wir im nächsten Jahre wenigstens einen Theil dieser Frage zur Discussion stellen, dass wir namentlich über die Aetiologie und Diagnose des Krebses, resp. der bösartigen Geschwülste berathen. Der Vortrag des Herrn Collegen König, namentlich auch über die Aetiologie, hat mich zu dem Antrage veranlasst, gerade auch die Aetiologie zur Besprechung zu stellen. Es ist mir in vielen Fällen vorgekommen, dass aus Narben irgend welcher Art, sei es aus Exstirpations-Narben von Geschwülsten, häufiger aber noch aus Lupusnarben, kurz aus Narben verschiedener Art, sich mit der Zeit mit dem Alter Carcinome entwickelt haben. Das würde also Das, was College König über die späten Recidive sagte, widerlegen, wie es auch schon zurückgewiesen wurde. Was die Diagnose des Krebses betrifft, so bin ich der Meinung — ich will das nur kurz andeuten — dass sehr viele Fälle von Geschwülsten als Krebs diagnosticirt werden, welche es gar nicht sind, und welche vielleicht durch innere Mittel geheilt werden können. Hier kommt Alles auf die Diagnose an, und wenn alle solche Geschwülste mit in die Statistik hineingezogen werden, dann taugt die ganze Statistik nichts.

Gerade solche Geschwülste, welche nicht Krebs sind, nicht bösartiger Natur sind, vertragen die Exstirpation gar nicht gut, sondern machen sofort Recidive. Ich werde mir erlauben, das im nächsten Jahre genauer zu begründen, und also vor allen Dingen die Frage zu stellen: Welche Mittel stehen uns zu Gebote, um uns vor Täuschungen in Bezug auf die Diagnose der bösartigen Geschwülste zu schützen? Sollten Herren da sein, welche mir über ihre Erfahrungen Mittheilungen machen wollten, dann bin ich gern bereit, dieselben mit zu verwerthen. Ich bin dann gern erbötig, einen einleitenden Bericht über diese Fragen zu erstatten.

Vorsitzender: M. H.! Ehe ich Sie bitte, über das eben Gehörte schlüssig zu werden, muss ich noch fragen, ob andere Anträge zu einem Thema, welches sich zur Discussion in der nächsten Sitzungsperiode im Jahre 1889 eignet, heute noch angemeldet werden sollen oder nicht?

Herr König (Göttingen): So sehr ich es anerkenne, dass es wünschenswerth wäre, wenn wir nach der Richtung, nach welcher College von Esmarch unsere Untersuchungen gewandt haben will, zu einer Entscheidung kämen, so wenig glaube ich, dass, auch wenn wir über alle hier möglichen Fälle Mittheilungen machen, wir zu irgend etwas praktisch Brauchbarem kommen. Die Diagnose ist meiner Ansicht nach heutzutage bei Weitem in den meisten Fällen sicher zu stellen, und wenn wir dann Irrthümer in der Diagnose machen, so sind wir wenigstens Alle in der Lage, diese durch die Untersuchung post operationem zu controliren; also, ehrlich gesagt, verspreche ich mir von dieser

Discussion nicht viel, dagegen könnte ich mir viel mehr versprechen, wenn wir einmal ganz specielle Fragen aus dem Gebiete der Carcinome aufstellten und ich weiss nicht, ob es den Herren vielleicht so nahe liegt, wie mir, gerade die Mastdarm-Carcinome aufzustellen; das ist ja ein so viel bebautes und so viel umstrittenes Feld, dass ich mir doch denken kann, wenn wir einfach Carcinoma recti aufstellten mit allen Fragen, die dazu zu erledigen sind — es ist da noch vieles Wissenswerthe in Beziehung auf die Aetiologie vorzubringen — dann die Behandlung, die Prognose — wir dann doch viel mehr in der Lage wären, concrete Fragen auch concret zu beantworten.

Also ich möchte den Antrag stellen, dass wir auf dem nächsten Chirurgencongress das Carcinoma recti zur Discussion stellen.

Herr von Esmarch: M. H.! Auf diese Weise wäre mein Vorschlag doch wieder in's Wasser gefallen. Ich muss mich etwas deutlicher ausdrücken. Ich will Ihnen an einem Beispiel auseinandersetzen, was ich meine. Sprechen wir einmal vom Zungencarcinom. Nach meiner Meinung werden — gerade darauf will ich zurückkommen — nicht selten Geschwülste der Zunge, ja ganze Zungen exstirpirt, wo es sich gar nicht um ein Carcinom handelt, und wo man die Diagnose aus dem blossen Aussehen des Geschwürs gestellt hat. Ich kann den Beweis dafür liefern. Aehnlich geht es mit dem Lippencarcinom, und wenn einmal nur eine Sorte von Krebs oder von Neubildung discutirt werden soll, dann möchte ich viel lieber die Carcinome der Zunge oder Lippe vorschlagen, wenn es Ihnen recht ist.

Herr Mikulicz (Königsberg i. Pr.): Ich wollte ein Thema vorschlagen, das durch die Discussion wesentlich geklärt, wenn auch nicht entschieden werden könnte, nämlich die operative Behandlung der gangränösen Hernien.

Vorsitzender: Ich wollte in Vorschlag bringen, einmal über die doch immer wichtiger werdende chirurgische Behandlung von Krankheiten innerer Organe, in Kürze vielleicht der Gallenblase und Krankheiten des Hirns zu sprechen. Ich ziehe aber meinen Vorschlag im Interesse des der beiden anderen Herren zurück. Es sind zwei Vorschläge gemacht worden; wir können zwischen den beiden wählen, wir können sie vielleicht auch beide annehmen. Ich würde also zunächst über den Vorschlag des Herrn Esmarch abstimmen lassen. Darf ich den Antrag vielleicht dahin formuliren: Ueber die Aetiologie und die Diagnose der Carcinome, insbesondere derjenigen der Zunge und Lippe. Würden Sie damit einverstanden sein? Selbstverständlich setze ich voraus, dass wir zum Referenten den Antragsteller ernennen. Wer damit einverstanden ist, den bitte ich, die Hand zu erheben. (Geschieht.)

Der Antrag ist angenommen.

Was das zweite Thema anbetrifft, so möchte ich nicht gern zu viel Themata aufstellen. Wir sind dann durch die Discussion so gebunden, dass fast kein anderer Vortrag nachkommen kann. Wer aber über dieses Thema sprechen will, wird uns gewiss genehm sein. (Zustimmung.)

M. H.! Was die weitere Tagesordnung für unseren diesmaligen Congress betrifft, so ist die Hauptsache derselben unstreitig die Demonstration von Präparaten und die Vorstellung von Kranken. Wir würden aber einen grossen Theil dieser Dinge nicht mehr erledigen können, wenn wir noch alle hier für

die Aula angemeldeten Vorträge hören wollten. Wir müssen unbedingt die Nachmittagssitzung morgen mit zu den Demonstrationen benutzen.

Ich schlage Ihnen daher vor, so leid es mir thut, eine Anzahl von Vorträgen von der Tagesordnung abzusetzen. Das fatale Loos trifft zunächst den Vortrag des Herrn Kenneth M. Douglas (Edinburg) über die Anatomie und die Aetiologie der Hernien. Herrn Douglas bereitet der Gebrauch der deutschen Sprache Schwierigkeiten und es wird ihm daher angenehmer sein, seinen Vortrag schriftlich einzureichen. Ferner schlage ich vor, abzusetzen den Vortrag des Herrn Senger. Der Verfasser hat sehr wichtige Studien über die Wirkung antiseptischer Mittel auf die Nieren gemacht, die kennen zu lernen, uns gewiss sehr interessirt hätten. Nicht minder thut es mir leid, dass wir den Vortrag des Herrn Nitze: über Symptomatologie und Therapie der Blasengeschwülste absetzen müssen, da ja Herr Nitze so grosse Verdienste auf dem Gebiete der Diagnose von Blasengeschwülsten besitzt und jetzt wieder 15 neue Fälle erkannt und viele von ihnen erfolgreich operirt hat. Ich bitte Sie, trotz all dieser Bedenken, mir zu gestatten, diese Vorträge von der Tagesordnung abzusetzen. (Zustimmung.)

Ueber das Ergebniss der inzwischen stattgehabten Wahl des Vorsitzenden berichtet Herr Gurlt, wie folgt:

Es sind 150 Stimmen abgegeben. Davon haben erhalten Herr von Bergmann 95, Herr Bardeleben 25, Herr Thiersch 16, Herr König 10, Herr von Esmarch 2, Herr von Volkmann 1. Herr Madelung 1. Es sind mir ausserdem noch von auswärtigen Mitgliedern 2 Stimmen zugegangen, 1 für Herrn von Bergmann, 1 für Herrn von Volkmann.

Herr v. Bergmann: Wäre danach die absolute Majorität erreicht? (Herr Gurlt: Ja!) Dann ist die Wahl auf mich gefallen. Ich danke Ihnen; ich werde mich im nächsten Jahre bemühen, alle Vorträge zu Gehör und Annahme zu bringen.

1) Herr Rosenbach (Göttingen): „Ueber Eiterbildung durch chemische Agentien“.*)

Discussion:

Herr Mikulicz (Königsberg i. Pr.): M. H.! Ich wollte mir eine kurze Bemerkung erlauben, welche die Beobachtung von Herrn Rosenbach durch Erfahrungen am Menschen bestätigen soll. Ich habe im abgelaufenen Winter zu therapeutischen Zwecken, die ich jetzt nicht näher berühren will, subcutane und parenchymatöse Injectionen mit salpetersaurem Silber gemacht, und zwar in 10—20procentigen Lösungen. Ich habe regelmässig Eiterungen bekommen; die bakteriologische Untersuchung hat dabei mit seltenen Ausnahmen ergeben, dass der Eiter bakterienfrei war.

2) Herr Graser (Erlangen): „Wanderzelle und Wundheilung“**).

*) S. Grössere Vorträge und Abhandlungen No. XIX.
**) S. Grössere Vorträge und Abhandlungen No. XXII.

3) Herr de Ruyter (Berlin): „Verhalten des Blutfarbstoffs bei den Infections-Krankheiten“ *).

4) Herr Schimmelbusch (Halle): „Ueber die Thrombose“ **).

5) Herr Rydygier (Krakau): „Osteo-dermatoplastische Amputation“ ***).

Vierter Sitzungstag

am Sonnabend, den 7. April 1888,

a) Morgensitzung im Amphitheater der Königlichen chirurgischen Universitäts-Klinik.

Eröffnung der Sitzung um 10 Uhr.

Vorsitzender: Die Casse, m. H., ist in Ordnung befunden worden. Ich bitte daher, dem Herrn Cassenführer Decharge zu ertheilen. — Ich nehme an, dass das geschehen ist.

1) Herr von Wahl (Dorpat): „Demonstration einer Sammlung von Fracturen der Schädelbasis.“

M. H.! Wenn es mir gestattet worden ist, Ihnen heute eine Anzahl von Fracturpräparaten des Schädels vorzulegen, so möchte ich auch gleich die Erlaubniss nachsuchen, bei dieser Gelegenheit die Lehre von dem Mechanismus der Schädelbrüche recapituliren zu dürfen, so wie sie sich allmälig in den letzten Jahren aus einer Reihe experimenteller und klinischer Untersuchungen herausgearbeitet hat.

Als die Pariser Akademie in den Jahren 1760—65 ihre bekannte Preisaufgabe stellte, ging sie von den Contrafissuren als von einer selbstverständlichen Prämisse aus, und verlangte nur eine genauere wissenschaftliche Begründung der Theorie des Contrecoups. Dass die Preisbewerber in eine sehr üble Lage geriethen, indem sie gezwungen waren, die Begründung einer Thatsache zu unternehmen, welche wohl traditionell überkommen aber keineswegs noch klinisch sicher erwiesen war, kann uns natürlich nicht wundern.

Um so mehr müssen wir es anerkennen, dass die Mehrzahl derselben — namentlich Chopart, Sauceratte und Sabourant bei ihren Untersuchun-

*) S. Grössere Vorträge und Abhandlungen No. XX.
**) Ebendas. No. XXVI.
***) Ebendas. No. XIV.

gen schon zu Anschauungen gelangten, welche unserer gegenwärtigen Auffassung ziemlich genau entsprechen — nur dass sie die Formveränderungen des Schädels, die Verkürzung und Verlängerung der Durchmesser unter dem Einfluss stossender Gewalten als Schwingungen deuteten, während wir heutzutage von einer Inanspruchnahme der Elasticität und Festigkeit reden. Es unterliegt keinem Zweifel, dass die experimentelle Prüfung der Vibrationstheorie, welche Charles Bell im Jahre 1816 zuerst unternahm, vielleicht allmälig zu einer richtigen Deutung des physikalischen Vorganges geführt hätte — wenn nicht die Untersuchungen von Aran, Félizet, Prescott, Hewett und Schwarz so zu sagen störend dazwischen getreten wären. Aber gerade der inductive Weg der Untersuchung, welchen diese Autoren einschlugen, das reiche anatomisch-casuistische Material, welches sie zusammentragen, schaffte uns erst einen festen Boden, von welchem aus wir mit richtiger Fragestellung an die theoretische Seite der Frage herantreten konnten.

Der erste Versuch, die Elasticität des Schädels experimentell festzustellen, ist von Bruns in Tübingen ausgegangen. Das Verdienst, diese neu gefundene Eigenschaft auch für das Verständniss der Schädelbrüche verwerthet zu haben, gebührt Messerer und Herrman; vor Allem Messerer, dessen mit allen Hilfsmitteln der Technik ausgeführten experimentellen Untersuchungen wir ja bekanntlich bahnbrechende Arbeiten und die eigentliche Lösung der Frage verdanken.

Denken wir uns ein elastisches Hohlgebilde wie den Schädel in einem beliebigen Durchmesser zusammengedrückt, so findet in der Richtung des Druckes eine Verkürzung, in der entgegengesetzten Richtung eine Verlängerung aller Durchmesser statt. Da nun mit dieser Verkürzung und Verlängerung des Durchmessers nothwendigerweise auch eine Formveränderung der im Druckpol zusammenlaufenden verticalen und der nebeneinanderliegenden horizontalen Kreisbögen Hand in Hand gehen muss, so ergiebt sich daraus, dass bei Ueberschreitung der Festigkeitsgrenze die Continuitätstrennung der Wand nur im Bereich jener vertical und horizontal gestellten Kreisbögen erfolgen kann — mit anderen Worten, dass nur zwei Fracturmöglichkeiten gegeben sind — nämlich ein Bruch der horizontalen Bögen, welcher im Meridian, also in der Richtung des Druckes verläuft, oder ein Bruch der verticalen Bögen, welcher rechtwinkelig zu der Druckaxe, in einem Parallelkreise dahinzieht.

Da die Formveränderung der horizontalen Kreisbögen durch die Verlängerung sämmtlicher Durchmesser nur als eine Vergrösserung, als eine gewaltsame Auseinanderzerrung der Molecüle gedacht werden kann, welche von innen heraus bewirkt wird, so bezeichnen wir den Bruch dieser Bögen als Berstungsbruch. Die Continuitätstrennung beginnt stets in der kürzeren Tabula vitrea und zeigt hier gewöhnlich noch eine grössere Ausdehnung als in der Tabula externa.

Die Formveränderung der vertical gestellten Bögen durch äussere Gewalteinwirkungen besteht zunächst in einer Flachlegung, einer Streckung derselben von aussen her; findet die Flachlegung nur in einer begrenzten

Anlagepartie der Schädeloberfläche statt und schreitet sie rasch bis zur Einbiegung fort, so wird ein Bruch erzeugt, welcher den Druckpol gewissermassen umkreist, von der äusseren Fläche her beginnt und hier auch regelmässig eine grössere Ausdehnung zeigt, als an der Tabula vitrea. Diesen Bruch können wir zum Unterschied von dem oben geschilderten Berstungsbruch als Biegungsbruch oder Impressionsbruch bezeichnen.

Wenn wir nun an diesen beiden Bruchformen des Schädels als den einzig physikalisch denkbaren festhalten und die Möglichkeit einer gleichzeitigen Entstehung beider a priori zugeben, so macht die einheitliche Betrachtung der Convexitäts- und Basisfracturen gar keine Schwierigkeiten mehr und eine Erklärung der scheinbar so grossen Verschiedenheiten in ihrer äusseren Gestaltung, der Stückbrüche, Stern- und Lochbrüche, der irradiirten, directen und indirecten Fissuren lässt sich ohne Weiteres finden. Wenn wir die Lösung dieser Aufgabe nicht schon früher bewerkstelligt haben, so lag das hauptsächlich an unserer mangelhaften Kenntniss von den physikalischen Eigenschaften der Gewalten, welche auf den Schädel einwirken, und von der Art und Weise, wie der Schädel sich gegen diese Einwirkungen verhält.

Aus den Untersuchungen von Messerer wissen wir aber nunmehr, dass alle Gewalten, welche den Schädel treffen oder gegen welche der Schädel antrifft, je nach der Geschwindigkeit und dem Gewicht als drückende oder stossende Gewalten bezeichnet werden können. Ueberwiegt in dem Fallmoment das Gewicht, so sprechen wir von Druck, überwiegt die Höhe, von welcher das Gewicht herabfällt, mit anderen Worten die Geschwindigkeit, so sprechen wir von Stoss.

Eine Druckwirkung sehen wir zu Stande kommen, wo die Geschwindigkeit des drückenden Körpers so gut wie Null ist, die Krafteinwirkung vielmehr durch die ruhende Belastung dauernd activ erhalten wird; eine Stosswirkung dagegen, wenn die Geschwindigkeit, mit welcher der Körper bewegt wird, eine mehr oder weniger grosse ist, und die Krafteinwirkung in dem Moment, wo sie den Körper trifft, auch ihr Ende erreicht. Da in praxi nun die beiden Factoren, aus welchen sich eine äussere Gewalteinwirkung zusammensetzt, ungemein variiren können, so wird man gut thun, bei einer jeden Gewalt die Stoss- und Druckcomponente auseinanderzuhalten und das Ueberwiegen der einen oder anderen aus den jeweiligen Veränderungen, welche sie hervorrufen, herauszulesen. Im Grossen und Ganzen können wir sagen, dass bei allmälig gesteigertem Druck die Anlagepartien des Schädels nur wenig verändert werden, dass der Druck sich allmälig auf den ganzen Probekörper ausbreitet und durch Verlängerung des rechtwinkelig zur Druckaxe stehenden Durchmessers in den schwächsten Partien des Schädels, namentlich in der Schädelbasis Fissuren auftreten, die ausnahmslos in einem oder in mehreren Meridianen, parallel zur Druckrichtung dahinziehen. Bei den Stossversuchen dagegen schliesst die kurze Dauer der Krafteinwirkung eine Ausbreitung auf die entfernter liegenden Theile aus; die direct getroffenen Partien sind eingedrückt oder lochförmig herausgeschlagen. — Je kürzer die Zeitdauer

der Krafteinwirkung, je grösser die Geschwindigkeit und je kleiner die Flächenausdehnung des stossenden Körpers, desto geringer natürlich die Beanspruchung der benachbarten Theile. Da indessen der Typus der reinen Lochfracturen wohl nur durch Gewehrprojectile mit grosser Fluggeschwindigkeit oder gelegentlich durch Haken oder Hämmer erzeugt werden dürfte, bei den meisten civilen Gewalten aber auch noch eine Druckcomponente in Betracht kommt, so sehen wir wohl sehr häufig, dass mit den durch Stoss erzeugten Loch- oder Stückbrüchen auch noch radiäre Bruchspalten Hand in Hand gehen, die in der Richtung der Meridiane auslaufen, wobei natürlich die spröderen und dünneren Partien der Convexität oder der Schädelbasis ganz besonders bevorzugt werden.

Selbstverständlich kommt hier auch der Angriffspunkt der Gewalt in Betracht. Je näher zur Basis, desto eher wird sich der Impressionsbruch an der getroffenen Stelle mit Berstungsbrüchen der Basis verbinden. — Je weiter von der Basis entfernt, desto mehr wird sich bei der grösseren Elasticität des Schädeldaches die Gewalteinwirkung localisiren und das Vorhandensein radiärer oder meridionaler Bruchspalten vermisst werden. Wird indessen durch eine breite Angriffsfläche die Formveränderung auch auf weiter entfernte, der Basis näher liegende oder sprödere Partien der Convexität übertragen, so kommt es auch hier zu radiären Fissuren, die in einem beliebigen Meridian von der Convexität zur Basis herabsteigen oder die Schädelkappe umkreisen.

Wer sich die Richtigkeit dieser Auseinandersetzungen in anschaulicher Weise demonstriren möchte, dem würde ich rathen, an einem sehr leicht zugänglichen Material, nämlich an Eiern zu experimentiren*). Abgesehen davon, dass die Form des Eis manche Aehnlichkeit mit der Form des Schädelsphäroïds darbietet, so ist die häufig ungleiche Elasticität und Festigkeit der Schaale sehr wohl geeignet, dem Verlauf der Bruchlinien dieselben Eigenthümlichkeiten aufzuprägen, wie wir sie am Schädel finden. Denken wir uns die Schaale des Eies ebenso wie beim Schädel aus vertical durch die beiden Pole verlaufenden und horizontal dem Aequator parallel liegenden Kreisbögen zusammengesetzt. Bei Druck oder Stoss, welcher am Pole angreift, wird unter allen Umständen eine Flachlegung der vertical gestellten und gleichzeitig eine Erweiterung der horizontal gelagerten Kreise stattfinden müssen. Wird die Flachlegung der verticalen und die Erweiterung der horizontalen Kreise bis zur Trennung des Zusammenhanges getrieben, so entstehen Berstungs- und Biegungsbrüche in der Umgebung der gedrückten Stelle, von denen die ersteren natürlich die horizontalen, die letzteren die verticalen Bögen quer durchsetzen. Bei den in der Osterzeit so beliebten Stossexperimenten entstehen fast ausnahmslos radiär in den Meridianen verlaufende, sternförmig angeordnete Bruchspalten, während die gestossene Stelle selbst durch rechtwinklig zu den Meridianen in einem Breitengrade gelegene Bruchlinien eingedrückt erscheint.

Sehr häufig kommt es nun vor, dass nur eine einzige Bruchspalte

*) Cf. Greiffenhagen, Ueber den Mechanismus der Schädelbrüche. Inaug.-Diss. Dorpat 1887.

im Meridian verläuft, an dem Angriffspunkt der Gewalt aber sich ein mehr oder weniger kreisförmiger Stückbruch mit Impression vorfindet; oder die radiären Bruchspalten sind von verschiedener Länge und Ausdehnung, je nach der Sprödigkeit des Substrats, sie können sich im weiteren Verlauf dichotomisch theilen, wenn die Bruchspalte auf eine resistentere Partie der Schaale stösst, ohne indessen die meridionale Richtung zu verlieren. Dass diese radiären Bruchspalten auf Berstung der horizontalen Bögen beruhen, lässt sich leicht anschaulich machen, wenn man das gebrochene Ei vorsichtig in der Richtung der Axe zwischen den Fingern zusammendrückt. Die Bruchspalten beginnen in der Umgebung der gedrückten Stelle zu klaffen, und schnappen wieder zusammen, sobald man mit dem Drucke nachlässt. Dieses Verhalten beweist wohl unwiderleglich, dass die radiären Bruchspalten in gewisser Entfernung von der gedrückten Stelle, und nicht am Druckpol selbst entstehen. Bei noch weiterer Fortsetzung des Druckes werden aber auch sehr leicht neue Abschnitte der verticalen Kreisbögen krummgelegt oder eingedrückt, und auf diese Weise Biegungsbrüche in entfernteren Breitengraden erzeugt.

Immer liegen diese Brüche rechtwinkelig zu den meridionalen Bruchspalten — ein sicherer Beweis, dass ihre Entstehung eine andere ist, wie die der meridionalen Brüche — dass sie nämlich auf Verkürzung der Druckaxe und successiver Einbiegung neuer Abschnitte der verticalen Kreisbögen beruhen.

Nur wenn man dieses Verhalten sorgfältig studirt hat, lässt sich bei den Schädelzertrümmerungen — wo der Schädel „verpleddert“ ist, wie Treub sich ausdrückt, bei den „fractures à grand fracas“ nach Félizet, immer noch der gesetzmässige Fracturtypus herauslesen.

Es hat deshalb keinen Sinn, ausgedehnten Zertrümmerungen des Schädels jeden Mechanismus abzusprechen. Der Schlüssel zum Verständniss desselben ist aber nur durch ein strenges Auseinanderhalten der Berstungs- und Biegungsbrüche gegeben.

Zum Schluss kann ich nicht umhin, auf die vielfach ventilirte Streitfrage einzugehen, welche Brüche des Schädels man als directe und welche man als indirecte bezeichnen soll. Vom klinischen Standpunkte wird man natürlich alle solche Stückbrüche und Fissuren, welche sich an dem Orte der Gewalteinwirkung vorfinden und mit demselben in Zusammenhang stehen, als directe Brüche auffassen — nämlich als direct durch die Gewalt hervorgerufen — solche aber, die keinen Zusammenhang mit dem Orte der Gewalteinwirkung aufweisen — indirecte Brüche oder Fissuren nennen. Wenn man mit dieser Bezeichnung keine weitere Erklärung des physikalischen Vorganges beansprucht, sondern nur eine Wiedergabe der anatomischen Thatsache, so lässt sich nichts gegen dieselbe einwenden. Im physikalischen Sinne sind dagegen die Berstungsbrüche, wo sie auch auftreten mögen, näher oder entfernter vom Druckpol, stets als indirecte Brüche aufzufassen, weil, wie Dulles richtig bemerkt, die zusammendrückende Gewalt doch erst in eine indirect sprengende Gewalt — disruptive force — umgesetzt werden muss, um Berstungsbrüche hervorzurufen. Da aber, wie ich oben gezeigt habe,

auch Biegungsbrüche — also solche, die direct durch die drückende Gewalt erzeugt werden — im klinischen Sinne indirect sein können, d. h. bisweilen entfernter vom Druckpol vorkommen, so ist es gewiss besser, man lässt die Bezeichnung directe und indirecte Brüche, irradiirte und isolirte Fissuren ganz fallen und spricht lieber nur von Berstungs- und Biegungsbrüchen, weil eben diese Bezeichnung allein uns ein Verständniss des physikalischen Geschehens bei den Schädelbrüchen ermöglicht.

(Vortragender demonstrirt eine grössere Anzahl von Präparaten, welche die Richtigkeit der oben dargelegten Auseinandersetzungen beweisen.)

2) Herr Fialla (Bukarest): „Die praktische Verwendung des Querrahmens am Krankenbette."

M. H.! Mein Querrahmen findet eine sehr dankbare Verwendung in Krankenhäusern, welchen nicht so viele Mittel wie einer Klinik zur Verfügung stehen. In erster Linie, m. H., zeige ich Ihnen den Querrahmen vor, wie er als Scheidewand, als spanische Wand seine Verwendung findet. Der Antisepsis zu Liebe müssen wir doch die Leinwand, welche solche Wände gewöhnlich darstellen, und welche fix angeheftet ist, so oft als möglich wechseln können, und dazu eignet sich diese darüber gespannte Leinwand recht gut. In zweiter Linie findet die Sache insofern Verwendung, als dem Patienten hiermit ein Stützpunkt geboten wird, um sich zu erheben oder bei schweren Fällen, wo er sich nicht erheben darf, kleine Rotationsbewegungen zu machen. Seit ich diesen Rahmen verwende, habe ich viel weniger Decubituse gesehen, als früher. Die Leute machen leicht Rotationsbewegungen, z. B. bei senilen Schenkelhalsfracturen wirkt das sehr zweckmässig. In dritter Linie wende ich diesen Apparat zum Verbinden an. Wenn Jemandem die Mittel nicht so zur Verfügung stehen, wie an einer Klinik, wo man den Patienten in einen anderen Raum hineinbringt, sondern wenn man ihn an Ort und Stelle verbinden muss, da dient dieser Gurt hier als Mittel, um den Verband leicht zu wechseln. Dieser den Kranken ersetzende Wärter hat ein einziges Mal das Manöver gemacht. Die Hauptsache ist, dem Patienten zuerst ruhig die Anleitung zu geben; dann gelingt es immer zur vollkommenen Genugthuung der Aerzte und der Patienten. Ich hebe nun den Patienten erst in die sitzende Stellung (Demonstration), dann fordere ich ihn auf, so hoch als möglich die Schlinge mit den Händen zu fassen. Ich setze nun voraus, dieses Bein wäre ampatirt. Dann fordere ich den Patienten auf, das gesunde Bein im Knie zu beugen. Nun sitzt mein Patient. Ich hatte die Ehre, Ihnen vor einigen Jahren meine Stäbchenbeinlade vorzuzeigen. Nun habe ich die Stäbchenbeinlade in diese Form gebracht, um als Sesselstütze zu dienen. Nun, m. H., kann man hier den Verband ganz nett wechseln, und nachdem man den Verband erneuert, kann auch das Bettzeug gewechselt werden.

Also bei Kliniken, die nicht viel Platz zur Verfügung haben, die nur einen oder zwei Assistenten haben, kommt solch' ein Rahmen ganz gewiss gut zur Anwendung. Wenn es nöthig ist, können Betten sogar untergeschoben und im Ganzen ein frisches Bett unter den Patienten gebracht werden. Nun sehen Sie den Patienten wieder an Ort und Stelle. (Demonstration.) Ab-

gesehen davon, dass dem Arzt dadurch eine grosse Erleichterung verschafft wird, hat der Patient eine gymnastische Uebung, die ihm unendlich zu Gute kommt. Wenn man eine Extremität in Suspension bringen will, verwendet man noch einen oder mehrere Rahmen. Diese Rahmen sind sehr billig, sie lassen sich sehr leicht transportiren; wie Sie sehen, habe ich diesen aus Bukarest hierher gebracht. Wenn Herr von Bergmann es erlaubt, will ich ihn der Klinik freudig überlassen.

Herr von Bergmann: Mit vielem Dank.

3) Herr Schlange (Berlin): „Demonstration von Sägeschnitten der hypertrophirten Prostata an gefrorenen Leichen.“ *)

4) Herr Neuber (Kiel): „Zur Sectio alta.“

M. H.! In der Discussion über Steinoperationen, die hier vor 2 Jahren stattgefunden hat, äusserte sich Herr von Volkmann dahin, dass er eine ungefährliche Sectio alta jeder anderen blutigen oder unblutigen Operation vorziehen würde. Eine ungefährliche Sectio alta kennen wir bis jetzt nicht. Die Gefahren der Sectio alta liegen in der Eventualität einer Peritonealverletzung und einer Infiltration des praevesicalen Zellgewebes mit Urin. Man hat sich in der verschiedensten Weise bemüht, diesen Gefahren zu begegnen. Zur Vermeidung der Infiltration des Beckenzellgewebes hat man die Blasennaht angelegt, eventuell mit nachfolgender Tamponnade der Bauchwunde, man hat Drains eingelegt — ich erinnere an das Verfahren von Trendelenburg — man hat versucht, die Blasenwundränder provisorisch mit den Hautwundrändern zu vernähen — durch diese verschiedenen Methoden gelingt es zwar, die Gefahr einer Urininfiltration bedeutend herabzusetzen, aber eine absolute Ungefährlichkeit in dieser Beziehung haben wir damit nicht gewonnen, denn während die Blase geöffnet wird und unmittelbar nachher kann schon eine Infection des prävesicalen Gewebes erfolgen, besonders wenn es sich um jauchig-eiterigen Urin handelt.

Es giebt nur eine Methode, welche die Urininfiltration mit Sicherheit ausschliesst und das ist die Sectio alta in zwei Zeiten. Das Verfahren ist alt, zuerst von Vidal empfohlen, späterhin von einzelnen Chirurgen auch ausgeführt, aber als anerkannte Methode besteht es bis jetzt nicht. Ich habe die Sectio alta in zwei Zeiten seit 1884 stets ausgeführt, wenn ich in die Lage kam, vom Bauch her die Blase eröffnen zu müssen. Beim ersten Acte wird je nach der Grösse des Patienten und der Dicke der Bauchwand die letztere in 5—8 Ctm. Länge durchtrennt, das sich vorwölbende prävesicale Fett quer durchtrennt und nach oben sowie zu beiden Seiten zurückgestreift.

In der aus Figur 1 ersichtlichen Weise lege ich sodann einige Seidenfäden in 1—2 Ctm. Abstand durch die vordere Blasenwand und fixire dieselben durch seitlich angebrachte Heftpflasterstreifen. Diese Fäden dienen verschiedenen Zwecken, zunächst markiren sie während des 2. Operationsactes den freigelegten Theil des vorderen Blasenabschnittes, welcher in der später-

*) S. Grössere Vorträge und Abhandlungen No. XXI.

hin gleichmässig von Granulationen erfüllten Wunde nicht immer leicht zu erkennen ist. — Der erste Operationsact findet, ebenso wie der zweite, bei mässig gefüllter Blase statt. Es gelingt sehr gut, sich über die Tiefe, in

Fig. 1.

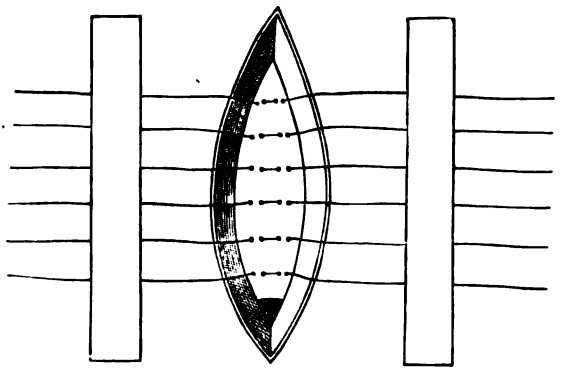

welcher man sich beim Abstreifen des prävesicalen Gewebes befindet, zu orientiren, wenn man vorher einen Katheter eingelegt hat; mit Hülfe desselben

Fig. 2.

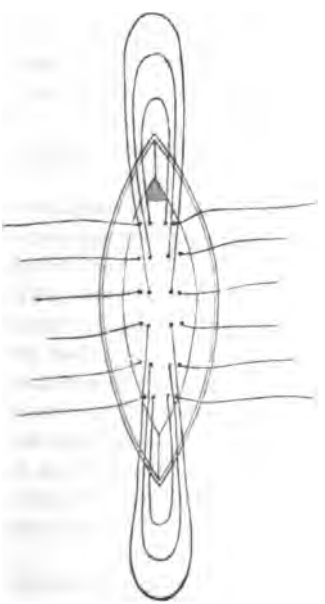

Fig. 3.

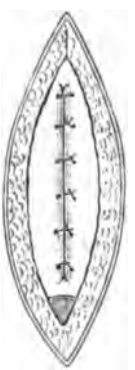

ist mit Leichtigkeit die Entfernung von der Blasenwand festzustellen. Nach Tamponnade der Wunde mit Jodoformgaze wird der Verband angelegt.

Der zweite Operationsact gelangt 6—8 Tage später, nach Entfernung des Tampons und der Heftpflasterstreifen zur Ausführung. — Zunächst wird jeder der provisorisch durchgeführten Seidenfäden in seiner Mitte gefasst und in die Höhe gezogen, sodass er eine Schleife bildet, die oberen Fäden werden nach oben, die unteren nach unten gezogen, dann entsteht das in Figur 2 gegebene Bild.

Die Assistenten heben die Fadenschlingen an und der Operateur durchtrennt in einem Schnitt die auf solche Weise angespannte vordere Blasenwand. — Nach Entfernung des Steines und Auswaschen der Blase werden die Enden der Fäden angezogen, um jetzt Verwendung bei Anlegung der Blasennaht zu finden. — Figur 3 — Nachträglich können zur weiteren Sicherung des Blasenverschlusses noch einige oberflächliche Nähte angebracht werden.

Ich nähe die Bauchwunde nicht, sondern tamponnire dieselbe, lasse den Tampon 6—8 Tage liegen und vereinige die granulirenden Wundränder durch Secundärnaht, wenn die Blasenwunde nach Entfernung der Seidenfäden primär geheilt ist. — In 20—25 Tagen ist bei normalem Verlauf die ganze Angelegenheit erledigt. Wenn die Blasenwunde nicht primär heilt, so gewährte die Naht doch den Vortheil, dass sie die Blase während der ersten Tage abschloss. Sollte alsdann nach einigen Tagen Urin durch den Verband dringen, so könnte man die fernere Behandlung in der von Trendelenburg angegebenen Weise mit Hülfe eines eingelegten Drainrohres leiten. — Aber das hat seine Unbequemlichkeiten für den Patienten, denn trotz passender Lagerung und fester Tamponnade der äusseren Wunde dringt doch immer Urin neben dem Drainrohr aus der Blase heraus und die Kranken liegen meist ziemlich nass. Ich habe mir diesen Zuständen gegenüber in der Weise geholfen, dass ich die Kranken Tags über in Bädern liegen liess, 6—8 und 10 Stunden, und während der Nacht grosse Badeschwämme, welche alle 5—6 Stunden gewechselt wurden, über die Wunde legte. — Damit ist die Unannehmlichkeit für den Kranken nicht ganz gehoben, aber doch wesentlich herabgesetzt.

Zum Schluss möchte ich auf einen weiteren Vortheil der zweizeitigen Operation aufmerksam machen. Durch dieselbe wird nämlich nicht nur die Gefahr der Urininfiltration ausgeschlossen, sondern auch der Stand der unteren Peritonealfalte bedeutungslos gemacht. Die Peritonealfalte ist nicht so gefährlich, wie man sie gemacht hat. Bekanntlich hat Duller nachgewiesen, dass unter 500 Fällen von Sectio alta das Peritoneum nur 13 mal verletzt wurde. Das ist nicht viel, selbst wenn einzelne Fälle verschwiegen worden sind. Wird das Peritoneum wirklich einmal verletzt, so kann die Oeffnung sofort durch die Naht geschlossen werden; sollte man aber das Peritoneum verletzen und dies merkwürdiger Weise nicht bemerken, so schadet selbst Das nichts, wenn man nur zweizeitig operirt, denn die Wunde wird ja tamponnirt und zur Zeit der zweiten Operation ist die kleine Oeffnung längst verklebt und durch Granulationen überwachsen.

Ich habe die zweizeitige Sectio alta bis jetzt 6 mal ausgeführt und zwar

einmal Zwecks Ausführung des Catheterismus posterior; wegen Blasentumoren zwei- und wegen Steinleiden dreimal. Diese 6 Fälle sind geheilt, die Blasennaht ist in der vorhin besprochenen Weise von mir erst einmal und zwar mit Erfolg angelegt worden.

Ich weiss ja nicht, ob ich auch fernerhin dabei bleiben werde; aber ich glaubte doch bei Gelegenheit dieser Mittheilung über die zweizeitige Sectio alta mein Verfahren der Blasennaht Ihrer Beurtheilung unterbreiten zu dürfen, wenn es sich auch nur auf einen gelungenen Fall stützt.

5) Discussion über den Vortrag des Herrn Schlange.

Herr König (Göttingen): Ich glaube, wir müssen Herrn Schlange dankbar sein für seinen Vortrag nebst Demonstrationen über das Verhalten der hypertrophirten Protasta zur Blase. Jeder Beitrag zur Bereicherung unserer Kenntnisse in dieser Richtung ist erwünscht, wenn wir auch durch Socin's Arbeiten in vieler Beziehung besser instruirt sind, als dies früher der Fall war. In einer Richtung möchte ich den Mittheilungen von Hrn. Schlange einen Zusatz machen, in einer Richtung, welche auch bereits von Socin angedeutet wurde. Sehr viele alte Leute, welche die Beschwerden von Prostatahypertrophie zeigen, haben, wenn man sie secirt, keine Prostatahypertrophie, wohl aber haben sie die Ausbuchtung der Blase in den Douglas hinein, jene auf Erschlaffung beruhende Abnormität, welche bei alten Individuen so ziemlich in der Regel vorkommt. Es besteht also bei ihnen ein todter Raum, der in gleicher Art sich verhält gegen die Harnröhrenmündung, wie das bei Prostatahypertrophie auch der Fall ist. Ich bitte die Collegen, die sich mit solchen Arbeiten beschäftigen, doch in der Folge gerade auf diese Frage der bei älteren Blasen behinderten Urinentleerung zu achten, die nicht mit einer Prostatahypertrophie verbunden ist.

Weiter möchte ich zur Ehrenrettung des silbernen Katheters ein Wort sagen. Seit ich als Schüler Roser's den silbernen Katheter in seiner Anwendung bei Prostatahypertrophie kennen gelernt habe, habe ich eine Reihe von Jahren eine recht erkleckliche Anzahl von prostatahypertrophischen Kranken mit den bekannten Beschwerden behandelt und muss heute sagen, dass ich Roser noch genau so dankbar bin, dass er mich die Anwendung des silbernen Katheters dabei gelehrt hat, wie ich es damals war. Wenn man aber die Anwendung des Katheters empfiehlt, so muss allerdings vorausgesetzt werden, dass der Arzt die Kunst des Katheterismus versteht und vor Allem, wie der Katheter aussieht, den man anwendet. Es ist nämlich geradezu durchschlagend für die Unschädlichkeit und für das Gelingen des Katheterismus, dass der Katheter so dick ist, dass er kaum vorn in die Harnröhre hineingeht und wenn ich einen Prostatiker zur Behandlung bekomme, dann ist der erste Akt, dass ich ihm die Harnröhrenmündung so weit aufschneide, um einen Katheter von extremer Stärke einführen zu können. Ist dies geschehen, so nehme ich den dicksten Katheter, welcher vorhanden ist, und bin ich überzeugt, dass Viele erstaunt sein werden, welche Caliber ich benutze, um die Menschen von ihrem Harn zu befreien. Bei dieser Anwendung des dicksten Katheters ist es mir meiner Erinnerung nach überhaupt nur einmal nicht ge-

lungen in die Blase zu kommen, in einem Falle, in welchem eine fausse route vorhanden war. Wenn ich nun auch gern zugebe, dass der Nélaton'sche Katheter weniger gefährlich in der Hand von Ungeübten ist, so werden Sie doch zugeben müssen, dass der dicke Silberkatheter das vollkommenere, das kunstgerechte Instrument und nicht so unvollkommen zur Beherrschung der Verhältnisse bei Hypertrophie der Prostata ist, wie uns das von meinem lieben Schüler Schlange geschildert wurde, der gewiss bei mir selbst die Anwendung des Katheters gesehen hat, und der mich gewiss diese Frage hat besprechen hören. Er hat uns ja selbst auf den Weg gewiesen, den der Katheter nimmt, um in die Blase zu kommen. Er hat gesagt, die Prostata verhält sich wie der Uterus; auf die Form des Katheters kommt sehr wenig an. Mein Katheter ist lang und das halte ich allerdings für sehr weise. Er muss ja einen kolossal langen Blasenhals passiren, deshalb muss er sehr lang sein. Vielleicht würden manche Anatomen die Form meines Katheters nicht für die richtige halten — ich habe mit Henle die Frage besprochen, welcher auch der Meinung war, dass er der eigentlichen Form der Führungslinie nicht entspreche, worin er gewiss Recht hatte. Mein Katheter hat nämlich eine verhältnissmässig flache Biegung, aber die Biegung ist sehr lang. Oft ist man erstaunt, wie lange man schieben muss, ehe das Instrument in die Blase kommt. Einer, der es nicht weiss, denkt, es ist gar nicht mehr möglich, es kommt kein Harn mehr; nun noch ein Ruck, plötzlich kommt der Strahl heraus. Sie müssen nicht glauben, dass Das, was in meinem Buche steht, theoretisch geschrieben sei, sondern ich bleibe dabei, so sehr ich der Ansicht bin, dass der Arzt in der gewöhnlichen Praxis immer erst mit dem weichen Katheter den Versuch machen soll: so wie die Verhältnisse schwieriger liegen, nehme er lieber den Metallkatheter. Dagegen kann ich nicht genug auf den Schaden hinweisen, der den Menschen mit der Anwendung dünner Metallkatheter erwiesen wird. Ich stehe nicht an, die Anwendung eines dünnen Metallkatheters als einen Kunstfehler bei der Harnverhaltung durch Prostatahypertrophie zu bezeichnen.

Herr Küster (Berlin): Im Ganzen schliesse ich mich den Ausführungen des Herrn König an. Es darf wohl darauf hingewiesen werden, dass der praktische Arzt gewöhnlich in Bezug auf die Anwendung der weichen Katheter in einer wesentlich anderen Lage ist, wie der Kliniker. Jeder, der häufig genöthigt ist, privatim einmal solchen Patienten beispringen zu müssen, weiss, welchen Schwierigkeiten es unterliegt, die weichen Katheter vollständig sicher zu desinficiren. Das ist eine ausserordentliche Unannehmlichkeit und der praktische Arzt, welcher seinen Katheter vielleicht in Papier eingewickelt bei sich trägt, wird sehr leicht in die Lage kommen, mit völlig unzureichend desinficirten Kathetern die Sache ausführen zu müssen. Wenn also Herr Schlange den praktischen Aerzten so sehr an's Herz legt, dass sie nur weiche Katheter einführen sollen, so möchte ich an ihn die Frage richten, welchen Schaden er für grösser hält, den Schaden, dass bei einer vielleicht etwas lädirten Harnröhre ein unzureichend desinficirter Katheter angewandt wird, oder den Schaden, der mit einem völlig desinficirten Metallkatheter angerichtet wird, indem vielleicht der falsche Weg noch etwas mehr gereizt wird,

als es vorher der Fall war. Meiner Meinung nach ist die Gefahr der Infection grösser und deshalb glaube ich mit Herrn König, dass ein dicker Metallkatheter vorzuziehen ist, da es mir bisher nur ein einziges Mal misslang, mit demselben in die Blase hineinzukommen, nachdem vorher ein falscher Weg gemacht worden war.

Herr von Bergmann: Ich schliesse mich nur dem letzten Theile der König'schen Ausführungen an: der dünne Metallkatheter ist gefährlich. Es soll nächstens hier aus der Klinik eine Zusammenstellung von über 30 Fällen durchbohrter Harnröhren publicirt werden, die wir hinterher zu behandeln bekommen haben. Die Gefährlichkeit des dünnen Metallkatheters kann daher von uns nicht bezweifelt werden. Nach Dem, was Herr Küster gesagt hat, dürfte es so scheinen, als ob der elastische Katheter gar nicht desinficirt werden könnte. Ich halte das aber für nicht so schwierig. Wir desinficiren unsere Drainröhren ja schliesslich auch. Warum sollen wir da nicht ebenso die Gummikatheter desinficiren können? Ich gebe zu, dass in der Hand eines geübten Herrn der silberne Katheter seine Gefahren zu verlieren vermag; ich würde ihn länger construiren und auch noch etwas flacher gebogen. Ich kenne diese Formen, sie sind auch hier in Gebrauch. Zweimal habe ich von diesen Kathetern, die also flacher gekrümmt und länger sind, trotz ihrer Dicke — der eine war dicker als dieser (Demonstration) — Durchbohrung der vorderen Wand der Prostate mit Harninfection erlebt. Ich zweifle ja nicht daran: jedes Instrument in einer Hand, die einmal Unglück hat oder ungeschickt geführt wird, kann Schaden anrichten. Aber das andere Instrument, das weiche, leistet Dasselbe und theilt die Gefahren einer Infection nicht. Wenn die elastischen Katheter dick sind, kommen Sie leicht mit ihnen hinein. Es ist mir in vielen hundert Fällen nicht passirt, dass ich nicht hineingekommen wäre und daher glaube ich, dass ich diesem Instrument unter jeder Bedingung den Vorzug zusprechen muss.

Herr Socin (Basel): M. H.! Da doch wieder von längst bekannten und schon längst beschriebenen Dingen gesprochen wird, möchte ich mir das Wort erbitten zu einer kleinen Ergänzung. Ich habe nichts dagegen, wenn bei Prostatahypertrophie der silberne Katheter angewendet wird, vorausgesetzt, dass derselbe dick genug gewählt wird. Es lässt sich nicht leugnen, dass metallene Instrumente sicherer rein zu halten sind. Doch muss man auch einräumen, dass ihre Handhabung mehr Uebung und grössere Vorsicht erheischt. Die meisten Misserfolge rühren daher, dass der Kranke nicht gehörig gelagert wird. Wenn derselbe nicht flach auf dem Rücken mit stark erhöhtem Becken liegt, so lässt sich der steife Katheter an seinem äusseren Ende nicht tief genug senken, der Schnabel fängt sich in der starken Krümmung der prostatischen Harnröhre und kann nicht in die oft bedeutend nach vorn gerückte Blasenöffnung gebracht werden. Wenn man mich daher fragt, was für die meisten Fälle und in der Hand des praktischen Arztes das Beste ist, so glaube ich, mit Herrn von Bergmann, dass der elastische Katheter den Vorzug verdient, schon deswegen, weil in der Privatpraxis eine richtige Lagerung die grössten Schwierigkeiten bereitet. Nur muss derselbe möglichst dick, möglichst weich und möglichst elastisch sein. Solche Instrumente,

besonders englische Fabricate, lassen sich auch genügend desinficiren. Da sie nicht, wie die silbernen, ausgekocht werden können, müssen sie längere Zeit in Carbolsäurelösung gelagert werden. Durch meine langjährige Erfahrung werde ich immer mehr in der Ansicht bestärkt, dass es weniger auf das Material als auf die Dicke des gewählten Instrumentes ankommt. Hier stösst man aber sehr oft auf ein Hinderniss, nämlich die Enge der äusseren Harnröhrenmündung. Wenn man sich nicht scheut, sofort dieselbe mit einem kleinen Sichelmesser oder einer starken Scheere ergiebig zu dilatiren, d. h. die ganze Eichel zu spalten, so ist es dann oft wunderbar, wie leicht der dickcaliberige Katheter bis in die Blase gleitet. Ich nehme gewöhnlich No. 28 bis 30 der Charrière'schen Scala, d. h. einen Katheter, welcher nahezu 1 cm Durchmesser hat. Aber noch mehr, nach dieser kleinen Operation können sich die meisten Prostatiker ohne Mühe und ohne Schmerz katheterisiren, ein immenser Vortheil für den Kranken und für dessen Arzt.

Herr Thiersch (Leipzig): Ich möchte auch darauf aufmerksam machen, dass man zum Katheterisiren 2 Personen gebraucht, einen der es thut und einen der es leidet. Ich glaube, der es zu erleiden hat, hat auch eine Stimme, und ich glaube, dass die grosse Majorität sich für den elastischen Katheter entscheiden wird.

Herr Küster: Ich wollte nur bemerken, dass ich durchaus nicht gesagt habe, dass der elastische Katheter an sich nicht zu desinficiren sei. Ich sagte nur, es sei in der Privatpraxis nicht immer gut möglich, ihn genügend desinficirt zu haben. Von den Kliniken habe ich nicht gesprochen.

Herr König: Dann kann ich noch bemerken, dass ich nicht etwa gesagt habe, dass ich den weichen Katheter überhaupt verwerfe, sondern dass ich nur die Ehrenrettung des Metall-Katheters vornehmen wollte.

Vorsitzender: Ich darf nach dieser Ehrenrettung des elastischen Katheters die Discussion schliessen.

6) Herr Prof. Dr. Waldeyer (Berlin) (als Gast) bespricht zwei von ihm angefertigte Praeparate bezüglich der „Sectio alta subpubica" (Langenbuch). Dieselben zeigen, dass bei dem genannten Blasenschnitte eine Verletzung des Santorini'schen Venengeflechts nicht zu besorgen ist. Eine ausführlichere mit Zeichnungen belegte Darstellung wird anderen Orts gegeben werden.

7) Herr Alberti (Potsdam): „Heilung einer Meningocele beim Neugeborenen durch Radicaloperation."

M. H.! Ich möchte mir erlauben, in aller Kürze einen Fall von Meningocele occipitalis mitzutheilen, den ich zu operiren Gelegenheit hatte. Das betreffende Kind ist am 9. Februar d. J. geboren, somit gerade 8 Wochen alt. Die Eltern und 5 Geschwister sind gesund, zeigen keinerlei Missbildung. Ich sah das Kind 2 Stunden nach der Geburt. Dasselbe war an Rücken und Extremitäten durchaus kräftig und gesund entwickelt; am Hinterkopf sass mit rundem dicken Stiel eine Geschwulst von 30 cm Umfang. Da der Umfang des Kopfes eines ausgetragenen Kindes auf $34^1/_2$ cm angegeben wird, so er-

reichte die Geschwulst nahezu Kindkopfsgrösse. Der Umfang des Kopfes betrug bei dem Kinde 38 cm. Diese Vergrösserung rührte von einem schon deutlich sich markirenden Hydrocephalus her. Die Geschwulst hatte auf der hinteren Seite eine lange strahlige Narbe, die Haut über ihr war sonst normal und mit Haaren reichlich besetzt; sie fluctuirte, pulsirte aber nicht und liess sich durch Druck verkleinern. Bei starkem Druck auf die Geschwulst hörte das Kind zu schreien auf; es trat Somnolenz, unregelmässiges Athmen und verlangsamter Puls auf. Beim Nachlassen des Druckes fing es sofort wieder an zu schreien. Der Vater wollte von einer Operation nichts wissen, trotzdem er wünschte, dass das Kind einen von den beiden Köpfen, wie er sich ausdrückte, los würde. Nach 2 Tagen gab er die Operation zu. Ich führte dieselbe — unter genauester Antisepsis — in der Weise aus, dass ich zuerst punctirte; ohne Punction wäre es ganz unmöglich gewesen, bei der prallen Füllung, an den Stiel heranzukommen. Ich liess dabei den Stiel comprimiren, um den Uebertritt von Flüssigkeit aus dem Schädelinnern möglichst zu vermeiden. Durch die Punction wurden 230 g einer klaren bernsteingelben Flüssigkeit entleert, wohl ungefähr die Hälfte der im Sack enthaltenen Flüssigkeit. Beim Schlafferwerden der Geschwulst fühlte man eine Membran in derselben horizontal ausgespannt, die vorn mit scharfem Rande endete. Ich legte nun drei Finger breit vom Hinterhaupt entfernt ein Hahn'sches Darmcompressorium um den Stiel und schob die Haut bis an die Basis der Geschwulst hinauf. Es war auffallend, wie dick hier der Stiel mit der Haut und wie dünn der innere Stiel war, wie es ja aber in gleichen Fällen fast immer beobachtet worden. Man konnte jetzt auch sehr deutlich den in der Hinterhauptschuppe verlaufenden Spalt fühlen, der unterhalb der Spina occipitalis vertical verlief, sehr schmal und kaum länger als $1^1/_2$ cm war. Ich legte nun eine starke Seidenligatur um den inneren Stiel dicht am Hinterhaupt und entfernte die Geschwulst. Unmittelbar darauf wurde das Kind asphyctisch, erholte sich aber schnell, als es in heisse Tücher gepackt wurde. Darauf wurde die ganze Wunde durch Nähte vereinigt, ein Drain nicht eingelegt, endlich ein trockener Sublimatwatteverband applicirt. Bald nachher traten Zuckungen der Extremitäten auf, die aber nur 10 Minuten anhielten. Das Kind schlief während der Nacht, trank den anderen Morgen gut und zeigte von da an ein durchaus normales Verhalten, das in keiner Weise von dem eines sich normal entwickelnden Kindes abwich. Es wurde auch kräftiger; Lähmungen oder sonstige Störungen der Gehirnfunction traten nicht auf. Von der dritten Woche an wuchs der Hydrocephalus; er hat in den letzten Wochen ganz erheblich, und vornehmlich am Hinterhaupt, zugenommen. Die Nähte an der Wunde heilten per primam bis auf eine kleine Fistel, welche nach der Ligaturstelle führte. Aus derselben hat sich vor 2 Wochen die Ligatur abgestossen; sie hat sich aber noch nicht ganz geschlossen, sodass ich zugebe, dass der Ausdruck Heilung einer Meningocele noch etwas verfrüht ist. Dies (Demonstration) ist der exstirpirte Sack; er zeigt die spiegelnde Dura; — die oben erwähnte Membran erwies sich als eine derbe Narbe mit strahligem Ausläufern.

Discussion:

Herr von Bergmann: Ich möchte mir nur erlauben, darauf hinzuweisen, dass das Kind ausserdem noch einen ganz deutlichen Hydrocephalus hat, und dass das für die Beurtheilung dieser Fälle recht wichtig ist, um so wichtiger, als ich gleich 2 kleine Patienten Ihnen zeigen will, bei welchen ich ein ähnliches Thema anzuschlagen vorhabe.

8) Herr von Bergmann: „Heilung der Encephalocele, mit Vorstellung geheilter Fälle“:

Die kleinen beiden Patienten, welche Sie gleich sehen sollen, stelle ich vor, um in Bezug auf die Behandlung der Encephalocelen einen bestimmten Vorschlag zu machen. Ich verdanke die Anregung zu der Operation, die ich bei den Kindern ausgeführt habe, Herrn Dr. Schmitz in Petersburg, dem dirigirenden Arzt der chirurgischen Abtheilung des grossen Rauchfuss'schen Kinderhospitals, bei dem ich Gelegenheit hatte, vor etwas mehr als einem Jahre zwei operirte Fälle zu sehen. Es handelt sich in den Fällen, die ich Ihnen jetzt vorstelle, um Encephalocelen; so sind sie wenigstens bisher von uns aufgefasst worden. Die eine sass am Hinterkopf, die andere am Vorderkopf. Einer späteren Ausarbeitung soll überlassen werden, zu zeigen, dass diese Encephalocelen ziemlich alle ein typisches Aussehen haben, dass man, wenn man auch nur von einer Meningocele spricht, doch stets eine Störung vor sich hat, die dereinst eine Encephalocele gewesen ist. Der eine Fall illustrirt diese Auffassung ganz besonders gut. Es lagen dort offenbar Verwachsungen mit amniotischen Strängen vor, die für die Entstehungsgeschichte dieser Tumoren mir maassgebend scheinen. Bei einem der Kinder ist eben dadurch noch eine Störung, die sogenannte zweite Morian'sche Gesichtsspalte entstanden. Die amniotischen Stränge oder Verwachsungen störten dort die Entwickelung des Gesichtsskeletes. Innerhalb einer grossen Telangiektasie, einer Art cavernösen Tumors, lag mitten hineingebettet die Encephalocele. Die Frage ist: Kann man solche Encephalocelen einfach abtragen? Ich glaube, man kann diese Frage heute bejahen. Wir sind ja gegenwärtig schon daran gewöhnt, bei den Verletzungen und dann auch bei einer Reihe von Operationen, die nach Eröffnung des Schädels vorgenommen werden, Hirnstücke, mehrere Stücke von solchen Hirnprovinzen, deren Function durch andere vertreten werden kann, fortzunehmen. Ein solcher Abschnitt ist aber gerade die vordere Partie des Frontallappens. Durch spätere Untersuchungen beabsichtige ich zu zeigen, dass in der That in diesen Encephalocelen immer der vorderste Abschnitt eines Frontallappens steckt. Von dem angegebenen Gesichtspunkte aus dürfte seiner Abtragung nichts im Wege stehen. Die Abtragung ist an dem Kinde auch vorgenommen worden. Augenblicklich ist das Kind verstimmt und schlecht bei Laune, ich kann aber versichern, es ist sonst ein freundliches Gesicht, das im Augenblick durchaus nicht die Spuren irgend einer krankhaften Störung zeigt. Die Encephalocele lag hier unter der noch deutlichen Narbe (Demonstration). Wir hatten das Glück, ein Kind ohne Wasserkopf zur Operation zu bekommen — es ist bekannt, dass die meisten dieser Kinder, wie das eben vorgestellte, den Hydrocephalus

haben; in diesen Fällen, fürchte ich, wird die Operation nicht viel helfen. So war es auch in dem Falle von Schmitz, den ich gesehen habe, einem Falle, in welchem das Kind die Abtragung eines grossen Hirnstückes gut überstanden hat, allein der damals schon bestehende Hydrocephalus wuchs in der letzten Zeit rapide. Nun glücklicherweise scheint dieses Kind frei von ihm zu bleiben. Eben so glücklich bin ich auch in dem zweiten Falle. Das Kind hat auch keinen Hydrocephalus, bei ihm handelte es sich um eine occipitale Encephalocele. Die Operation war hier etwas schwieriger. Es schien ein Theil des Kleinhirns in der Geschwulst zu stecken. Verletzungen des Kleinhirns ergeben Functionsstörungen bekanntlich nur dann, wenn der Wurm getroffen ist. Deswegen habe ich keinen Anstand genommen, den Fall durch einfache Abtragung zu operiren, denn der Wurm liegt niemals in diesen Brüchen. Die Geschwulst war grösser. Es ging sehr schön, die Heilung erfolgte schnell. Die Untersuchung hat aber gezeigt, dass kein Hirn im Sacke war. Es ist eine Telangiektasie, oder vielmehr ein cavernöses Gewebe, das offenbar dem Inhalte entspricht. Die Oeffnung hat sich geschlossen, und die Unregelmässigkeiten der Haut rühren von den Telangiektasien her. Jetzt, wo ich das Kind erst nach Monaten wieder sehe, will ich nicht behaupten, dass es nicht doch noch zur Entwickelung eines Hydrocephalus kommen könnte, einer Störung, die jedenfalls das Resultat dieser Operation trüben wird, und die nur in einzelnen Fällen uns gestatten wird, in so eingreifender Weise auch mit dauerndem Erfolge zu operiren, wie ich das bei dem erst vorgestellten Kinde sagte. Jedenfalls beweist dieser erste Fall, dass wir getrost die Heilung einer Encephalocele durch einfache Abtragung der Geschwulst noch dann, wenn sie Hirntheile enthält, versuchen dürfen.

9) Herr Albert Köhler (Berlin): „Krankenvorstellung, Schussverletzung des Sehnerven." M. H., der junge Mann, den ich Ihnen vorstellen möchte, hat vor 2 Monaten eine Zerreissung seines rechten Sehnerven innerhalb der Orbita zwischen Foramen opticum und Bulbus erlitten. Es ist der zweite derartige Fall, den ich Gelegenheit hatte, auf der Bardelebenschen Klinik zu beobachten. Bei dem ersten war das verletzende Instrument, die Spitze eines Sonnenschirmes, am Innenwinkel des rechten Auges eingedrungen; in diesem Falle war es eine Revolverkugel, welche von der rechten Schläfe her durch die Orbita hindurchgegangen ist. In beiden Fällen handelt es sich um eine Verletzung des Sehnerven hinter der Stelle, an welcher die Centralgefässe in ihn eintreten. Infolge dessen war der ophthalmoscopische Befund zuerst vollständig normal, obgleich beide Patienten selbstverständlich absolut erblindet waren und eine weite, starre Pupille hatten.

Den ersten Patienten kann ich leider nicht vorstellen; es ist mir nicht gelungen, ihn wieder aufzufinden. Der heute vorgestellte Fall ist aber dadurch besonders interessant, dass bei ihm das Geschoss den rechten Externus, vielleicht auch den Abducens, dann den Sehnerven und dann den Rectus internus getroffen hat. Der Patient kann nach oben und unten, wenn auch nicht ganz so ausgiebig, wie mit dem linken Auge, sehen; nach rechts und links aber gar nicht. Dass der ophthalmoscopische Befund normal war, be-

zieht sich natürlich nur auf die erste Zeit. Nach 3—4 Wochen stellte sich doch Atrophie ein, und mit ihr kamen auch secundäre Gefässveränderungen. Die Kugel kann in diesem Falle nur an einer ganz bestimmten Stelle durch die Orbita hindurchgegangen sein. Es würde mich zu weit führen, das hier auseinanderzusetzen. Wer sich aber dafür interessirt, dem empfehle ich das Studium der sehr interessanten Durchschnittsbilder der Orbita von Lange.

10) Herr Sonnenburg (Berlin): „Naht bei veralteten Patellarfracturen." M. H., der Patient, den ich Ihnen vorzustellen die Ehre habe, erlitt 1884 eine Fractur der Patella. Die Vereinigung der beiden Bruchstücke erfolgte nicht knöchern, sondern es bildete sich eine fibröse Vereinigung. Im October 1887 wurde in Folge eines neuen Sturzes diese ligamentöse Vereinigung der Bruchstücke gesprengt. Beide Bruchstücke der Patella waren jetzt weit von einander entfernt zu fühlen. Da eine Wiedervereinigung der Bruchstücke ohne vorangegangene Anfrischung unmöglich war, der Quadriceps ausserdem sehr schlecht entwickelt und entschieden atrophischer war, als auf der anderen Seite, so war hier der Versuch berechtigt, die Annäherung der Bruchstücke durch die Patellarnaht zu versuchen. Ich machte einen Querschnitt, legte die Bruchstücke frei, sägte von jedem derselben eine Knochenscheibe ab, doch gelang es nicht, die beiden Bruchstücke so zu nähern, dass sie durch die Naht aneinander gehalten werden konnten. Nun hat Herr von Bergmann vor Kurzem den Vorschlag gemacht, in solchen Fällen die Tuberositas der Tibia abzumeisseln, um dadurch das Ligamentum patellae zusammen mit der Tuberositas und dem unteren Bruchstück nach oben zu dislociren und die Annäherung der beiden Stücke zu ermöglichen. Ich habe in ähnlicher Weise durch einen Längsschnitt, der hier auf der Tibia oberhalb und etwas unterhalb der Tuberositas verläuft, nach Blosslegung des Knochens die Tuberositas abgemeisselt und dislocirt. Trotzdem dieses Knochenstück vollständig losgelöst und mit der Haut nur noch in Zusammenhang war, so war doch die Annäherung der beiden Bruchstücke nicht ohne Weiteres möglich. Erst nach vieler Mühe und durch starkes Zusammenziehen der in die beiden Bruchstücke eingelegten Silbernähte gelang endlich die Annäherung vollständig. Die Patella ist nun vollständig fest geheilt, die Beweglichkeit im Gelenk ist schon eine ziemlich grosse, und, was vor allem wichtig ist, der Patient ist im Stande, das Bein zu strecken, der Quadriceps functionirt vollständig. Die Tuberositas ist etwas oberhalb wieder festgewachsen, das Ligamentum patellae spannt sich an, so dass die Function des Quadriceps eine sehr gute ist. Ich glaube, dass für solche Fälle die Methode sich empfiehlt. Nach Verlauf einiger Monate — die Operation ist erst im November gemacht worden — wird der Patient auch das Bein noch weiter beugen können. Die Beugung gelingt jetzt bis zum rechten Winkel. Ich habe absichtlich forcirte Bewegungen vermieden, um nicht eine Sprengung der Patella dadurch zu verursachen, weil die Vernarbung noch ziemlich frisch ist. Die Tuberositas tibiae ist nicht nekrotisch geworden, wie es in solchen Fällen vielleicht gedacht werden könnte; sie hat sich vollständig erhalten. Ich glaube, bei der Abmeisselung der Tuberositas tibiae muss man insbesondere darauf achten,

dass man nicht bis in das Gelenk hinein abmeisselt, um nicht eine Gelenkfractur zu machen, und nicht dadurch Gelegenheit zur Entstehung von Arthritis deformans zu geben. Ich muss zum Schluss aber noch einmal betonen, dass man sich nicht zu viel versprechen darf von der Abmeisselung der Tuberositas tibiae. Das untere Bruchstück rückt dadurch doch nicht sehr in die Höhe. Man hat immer noch sehr viel Mühe, dasselbe dem oberen Fragment zu nähern. Aber immerhin glaube ich doch, dass die Methode bei so weit auseinander stehenden Bruchstücken die einzige ist, von der man sich Erfolg versprechen kann.

11) Herr Küster (Berlin): „Fall von höchst ungewöhnlicher Entstehung eines Aneurysma traumaticum arteriae popliteae.“ M. H., im Juni v. J. kam in das Augustahospital der hier vorgestellte 18jährige Gymnasiast, der bis dahin völlig gesund gewesen, vor 14 Tagen aber beim Gehen plötzlich einen heftigen Schmerz im Knie empfunden hatte. Die Schmerzen steigerten sich sehr schnell, so dass er nach wenigen Tagen genöthigt war, das Bett aufzusuchen. Als er in das Hospital kam, zeigte sich eine etwa faustgrosse Schwellung in der Kniekehle, welche eine vollständige Streckung des Beins verhinderte. Diese Schwellung war auf Druck sehr empfindlich, die Haut darüber nicht geröthet, dunkel, fluctuirend. Irgend ein Symptom für Aneurysma war nicht wahrnehmbar. Weder waren abnorme Geräusche in der Geschwulst vorhanden, noch war die Arteria dorsalis pedis in ihrer Pulsation behindert. Ich glaubte also annehmen zu müssen, dass es sich um einen tiefliegenden Abscess handle; indessen ergab eine Probepunction dunkles, altes Blut. Als ich trotzdem die Geschwulst incidirte, quoll zunächst ein dunkles Blutcoagulum hervor und dann auf einmal ein Strom hochrothen Blutes. Ich comprimirte nun die Arterie so lange, bis das Glied blutleer gemacht war, und konnte dann mit aller Bequemlichkeit die Verhältnisse untersuchen. Es zeigte sich, dass die Arterie an ihrer Vorderseite ein stark stecknadelkopfgrosses rundes Loch hatte und diesem Loch entsprechend sass ein Osteophyt auf der Hinterseite des Femur, welches ziemlich spitz war, und

Fig. 1.

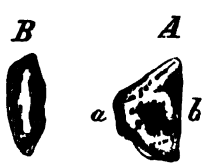

A. Ansicht von der Fläche.
a. Spitze.
b. Meisselfläche.
B. Ansicht von der Kante.

an welchem offenbar die Arterie sich durchgescheuert hatte. Ich gebe hier das abgemeisselte Osteophyt herum (s. Fig. 1) Es wurde die Arterie ober-

halb und unterhalb unterbunden, das erkrankte Stück excidirt; die Heilung erfolgte ohne weiteres, nachdem nur vorübergehende Störungen in der Circulation eingetreten waren. Die Beweglichkeit im Knie ist vollständig intact geblieben.

M. H.! Dieser eigenthümliche Fall ist doch nicht ganz ohne Analogie. Es finden sich in der Literatur drei ähnliche Fälle, zunächst einer vom Jahre 1857 von Boling*), späterhin einer von Svenson**) in Stockholm und drittens einer von Temple***). Diese Fälle betreffen sämmtlich jüngere Leute; das älteste Individuum war 24 Jahre alt. In einem dieser Fälle, wo übrigens die Operation verweigert wurde, und wo es zur Section kam, soll sich eine anderthalb Zoll lange Exostose gefunden haben, während es sich in den übrigen Fällen auch nur um kleinere Exostosen resp. Osteophyten handelte.

Es ist immerhin vielleicht von nicht geringem Interesse, zu wissen, dass bei jüngeren Individuen sich derartige Dinge, offenbar im Zusammenhange mit dem Wachsthum der unteren Epiphysenlinie des Femur, bilden können, und dass sie solche Aneurysmen hervorzurufen im Stande sind, also einen Zustand, der für die Differentialdiagnose grosse Schwierigkeiten machen kann.

Discussion.

Herr von Wahl (Dorpat): Ich möchte fragen, ob vielleicht durch die Auscultation das Vorhandensein des Aneurysmas diagnosticirt werden konnte?

Herr Küster: Ich habe bereits bemerkt, dass nicht die Spur von Geräuschen vorhanden war. Natürlich lag der Gedanke, dass es sich um ein Aneurysma handele, sehr nahe; aber ich habe mich in keiner Weise überzeugen können, dass irgend ein Symptom für Aneurysma sprach, und war deshalb zu dem Schluss gekommen, dass eine tiefliegende Phlegmone der Kniekehle angenommen werden müsse.

12) Discussion über den Vortrag des Herrn Helferich: „Zugänglichmachung der vorderen Blasenwand“ (s. grössere Vorträge und Abhandlungen No. XI.).

Herr König (Göttingen): So wenig ich glaube, dass es viele Fälle von hohem Blasenschnitt giebt, bei denen es sich empfehlen wird, das Verfahren, das Herr Helferich uns beschrieben hat, auszuführen, so muss ich doch zugeben, dass es Fälle geben kann, und da kommt mir nun die Empfehlung des Verfahrens zu statten, da ich dasselbe auch einmal bereits versucht habe — in einem Falle, in dem eine Blasenscheidenfistel bereits von 4 oder 5 Operateuren, von mir auch, vielfach ohne Erfolg operirt worden war. Ich wollte nun den Versuch machen, die Fistel noch einmal von der Blase aus zu operiren. In dem Falle gelang die Heilung deshalb nicht, weil die Person

*) Boling, North Americ. Med. Chirurg. Review. July 1857.

**) Arsberättelse från Sabbatsbergs sjukhus i Stockholm för 1880 afgiven af Dr. F. W. Warfvinge. 1881.

***) Templé, An exostosis as a cause of diffuse aneurism. Lancet 1882. I. p. 224.

nach einigen Tagen urämisch durch fast vollständige Atrophie beider Nieren zu Grunde ging. Sie hatte in der That, wenn man die noch erhaltene Substanz beider Nieren zusammensetzte, vielleicht eine Niere von der Grösse des Gliedes meines Daumens. In der That hat aber die Methode, die ich hier übte, um die Blase zugänglich zu machen, in ähnlicher Weise, wie das von Herrn Helferich beschrieben worden ist, das ganz ausserordentlich günstige Resultat gehabt, dass man die ganze Fistel direct vor sich hatte, fast direct auf der Oberfläche. Ich bin freilich in Beziehung auf die Einschneidung des Beckenstückes etwas weiter gegangen. Ich habe nur eine ganz schmale Brücke stehen lassen und habe auch die Richtung des Schnittes etwas anders gemacht. Ich meine, das dürfte ganz zweckmässig sein, wenn man viel Platz haben will. Soviel ich Herrn Helferich verstanden habe, hat er den Schnitt so gerichtet, dass, wenn die Kranke liegt, nach oben mehr stehen geblieben ist, als nach unten. Ich habe den Knochenschnitt umgekehrt gelegt.

Herr Rosenbach (Göttingen): M. H.! Ich habe eine solche Knochenoperation unternommen, um einen, wie ich vermuthete, sehr grossen Blasenstein bei einem 67jährigen Patienten zu entfernen, aus einer Blase, welche sich bereits im vorgerückten Zustande septischen Catarrhs befand. Mir standen schwierige Extractionen von Blasensteinen mit Zertrümmerung des Steines und schwierige Entfernung der Splitter vor Augen, welche bei septischer Beschaffenheit der Blase sehr jäh zu einem schlechten Ende führten. Ich hoffte diesen Ausgang zu vermeiden, wenn ich so viel Raum gewänne, den Stein ohne die leiseste Beeinträchtigung der Blase zu entfernen. Ich meisselte die vordere Fläche der Symphyse nach beiden Seiten mit den Muskelansätzen ab und stellte sie auf (eine vielleicht überflüssige Rücksichtsnahme auf die Muskelansätze). Der hintere obere Theil der Symphyse wurde sodann entfernt. Es liess sich nun die Blase in der Mittellinie in grosser Ausdehnung öffnen und der grosse, rauhe Stein ohne alle Schwierigkeiten entfernen. Der Erfolg war im Verhältniss gut. Trotz bestehender Nierenaffection, verlor sich die putride Beschaffenheit des Urins. Pat. hat sich im Sommer sehr erholt, weitere Spaziergänge unternommen etc., ist aber etwa ein Jahr nach der Operation an einem erneuten, fauligen Blasencatarrh und an der Nierenaffection gestorben. Die Operationswunde hatte sich nach 2—3 Monaten geschlossen, brach aber vor dem Tode mit dem Recidiv des fauligen Catarrhs wieder auf.

Herr Trendelenburg (Bonn): Ich möchte kurz erwähnen, dass ich schon früher zweimal den Versuch gemacht habe, Blasenscheidenfisteln von der Blase aus in dieser Weise zu operiren. Ich glaube, dass die Methode für gewisse Fälle eine Zukunft hat. Allerdings kam ich in meinen Fällen damit nicht zu Stande, es handelte sich um sehr grosse Defecte, deren Verschluss schon verschiedene Male umsonst versucht war, und die Verhältnisse waren in jeder Beziehung ungünstige. Die Fistel lässt sich in ausgezeichneter Weise von der Blase aus freilegen, wenn man die von mir empfohlene Beckenhochlagerung anwendet, man kann dann sehr wohl ohne Resection der Symphyse auskommen. Für die Nachbehandlung hat man nach Anwendung des hohen Steinschnittes den grossen Vortheil, den Urin durch den Blasendrain ableiten

zu können, wodurch die Heilung der durch Naht geschlossenen Blasenscheidenfistel wesentlich begünstigt wird. Ich glaube in der That, dass man mit dieser Methode noch weiter Versuche machen sollte.

Herr Helferich (Greifswald): M. H.! Ich stimme Dem im Ganzen bei, was Herr König gesagt hat. Es sind seltene Fälle, wie ich mich auch gestern schon geäussert habe. Aber immerhin kommen solche vor. Nach der Ausführung der Sectio alta in der gewöhnlichen Weise, namentlich wenn man von Anfang an bloss einen Querschnitt macht, ist es gar nicht schwer, dieses neuere weitere Hilfsmittel hinzuzufügen. Ich glaube, darauf ist Werth zu legen. Man kann das von dem unteren Schnitt der Sectio alta subpubica nicht so gut. Man ist in dieser Weise nicht mehr frei; wenn man von oben eindringt, ist man frei und kann von der Symphyse in irgend einer Richtung den Weg nehmen, der hier erwünscht ist. Ich habe nicht in einem Fall von Steinschnitt dieses Hilfsmittel gebraucht, aber in einem Falle von Carcinom an der Rückenwand der Blase, in einem zweiten Fall von Prostatahypertrophie, in dem die Hypertrophie des mittleren Lappens sehr bedeutend war und ich den Umfang des Lappens von vorn nicht umgreifen konnte, weil der Mann fett und die Symphyse hoch war, und in einem dritten Falle von tuberculöser Caries der Symphyse, zuerst um radical vorzugehen und gleichzeitig, um die bis dahin wiederholt von mir an Leichen gemachte Operation anzuwenden und zu versuchen. Für Steine ist es vielleicht unter Umständen auch werthvoll, wenn die Steine sehr gross sind. Sie erinnern sich an die Mittheilungen von College Langenbuch, die vor Jahren gemacht sind, über eine Methode, um grosse Steine aus der Blase herauszuholen. Er gab an, die Laparotomie zu machen und das Bauchfell weit zurück zu legen und in einem zweiten Termin nach 8 oder 14 Tagen die weithin freigelegte Blasenfläche zu incidiren. Das wird nicht mehr nöthig sein, denn das Peritoneum lässt sich von der Blasenwand ausserordentlich zurückschieben. Die Ablösungsfähigkeit des Peritoneums überhaupt und von der Blase insbesondere ist ja gewiss von Allen hier mehr oder weniger constatirt und in manchen Fällen auch benutzt worden. Wenn es sich um schwierige Fälle von mehreren und darunter in die Blasenwand tief eingekeilten, in Divertikeln sitzenden Steinen handelt, dann ist es doch wünschenswerth, neben der Verwendung der Höhenlage von Trendelenburg noch den Zugang durch partielle Resection der Symphyse frei zu machen. Es ist ja überhaupt unser Bestreben, möglichst breite Zugänge herzustellen, um dann Das, was man ausführen will, in richtiger Weise zu vollbringen. Für die historische Seite der Sache hätte ich hinzuzufügen, dass College Credé junior die partielle Resection der Symphyse zuerst empfohlen hat, und zwar damals, als die Freund'schen Operationen bekannt wurden. Er hat, um die schwierige Technik der Freund'schen Operation etwas zu erleichtern, in einem Falle eine Resection der Symphyse zum Theil vorgenommen, und zwar mit der Kettensäge in etwas umständlicher Weise, in einer Weise, die in der That wieder ein Eingriff für sich gewesen ist, so dass er erst 14 Tage später die eigentliche Freund'sche Operation daran schloss. Weiteres über die Sache ist, soviel ich weiss, nicht publicirt worden.

13) Discussion übes die Sectio alta.

Herr Prof. Dr. Flesch (Frankfurt a. M.) als Gast: Gestatten Sie mir, m. H., dass ich mit ganz kurzen Worten einige anatomische Bemerkungen bezüglich der Zugänglichkeit der Blase von vorn her anführe. Schon bei der Discussion, die vor 2 Jahren in dieser Gesellschaft stattgefunden hat, wurde betont, dass, entgegen den anatomischen Darstellungen, gar nicht selten eine Verletzung des Peritoneums bei Blosslegung der Blase durch die Sectio alta stattfindet. Es ist nun von anatomischer Seite in der That bis auf eine kurze, an versteckter Stelle erschienene Bemerkung, die ich publicirt habe, über diese Möglichkeit nichts gesagt. Es liegt nun damit in folgender Weise: Auf zwei Arten kommen anatomische Verhältnisse zu Stande, welche eine Verletzung des Peritoneums bei dem hohen Blasenschnitt trotz Tamponnade des Rectums und trotz Aufblähens der Blase möglich machen. Ein Fall lässt sich auf entwickelungsgeschichtliche Verhältnisse zurückführen. Bei dem Embryo finden Sie die Harnblase in gefülltem Zustande bis zur Höhe des Nabels der Bauchwand in breiter Ausdehnung anliegen. Mit zunehmendem Alter wird dieser Raum relativ kleiner, und allmälig stellt sich ein Zustand her, in welchem die Ligamenta vesicae lateralia vollständig von der Bauchwand zurücktreten und eine gekröseartige Anheftung einer Falte sich ausbildet, die median zwischen Blasen- und vorderer Bauchwand sich findet. In diesem Falle wird der Chirurg auch bei der grössten Sorgfalt nicht in die Lage kommen können, diese durchscheinende äusserst dünne Gekrösefalte zu finden. Er wird also auch nicht in der Lage sein, ohne Verletzung des Peritoneums zur Blase zu gelangen. Wie bedeutend diese Faltenbildung sein kann, mag Ihnen eine Skizze zeigen, die ich mir erlaube in Circulation zu setzen, die auch aus anderen Gründen von Interesse ist. Es können sich Darmschlingen zwischen die Ligamenta umbilico-vesicalia lateralia und die vordere Bauchwand einschieben, so dass in diesem nach der Natur gezeichneten Präparat ein Zustand vorgetäuscht werden kann, der an die Krönlein'sche Hernia properitonealis erinnern kann. Aber von diesem Falle abgesehen, ist es ein zweiter, der die Verletzung des Peritoneums bedingen kann, der in der Krankheit, wegen deren operirt wird, seine Ursache findet. Die langdauernde krampfartige Contraction der Blase, die sich ja durch Jahre erstreckt haben kann, ehe zur Operation geschritten wird, bewirkt, dass die sogenannte Porta vesicae gewissermassen obliterirt. In solchen Fällen findet man die Blasenwand verdickt, in der bekannten trabeculären Beschaffenheit. Bläst man die Blase durch Füllung mit Wasser oder Luft auf, so kann sich dieselbe nicht mehr in die Porta vesicae einschieben, sie erhebt sich frei in die Bauchhöhle. In diesem Falle ist natürlich die Eröffnung des Peritoneums auf gewöhnlichem Wege nicht zu vermeiden. Ich glaube, dass das gerade die Fälle sind, in welchen eine andere Methode, sei es nun die Langenbuch'sche, sei es die theilweise Abtrennung der Symphyse Anwendung finden müsste.

Herr Trendelenburg (Bonn): Ich muss sagen, dass ich weder in der Methode des Herrn Neuber noch in der des Herrn Langenbuch eine Verbesserung des hohen Steinschnittes erblicken kann. Beide Methoden kämpfen mit Gefahren, die nicht vorhanden sind und erreichen ihren Zweck

auf viel umständlicherem Wege als der gewöhnliche hohe Steinschnitt mit nachfolgender Drainage der Blase und Seitenlagerung des Kranken. Ich habe im Ganzen jetzt etwa 40 hohe Steinschnitte gemacht und kann versichern, dass ich in keinem Falle mit dem Peritoneum in unangenehmen Conflict gekommen bin und auch niemals eine acute septische Eiterung im prävesicalen Raume bekommen habe. Diese Gefahren sind bei rationeller Behandlung nicht vorhanden, und es ist kein Grund, nach complicirten neuen Methoden zu suchen, um ihnen zu begegnen. Was die von den beiden Herren Collegen empfohlenen Verfahren anbetrifft, so kann man gewiss nicht leugnen, dass beide Verfahren viel umständlicher sind, als die gewöhnliche Sectio alta, besonders wenn man sie so macht, wie ich sie jetzt ausführe, nämlich dass der Kranke von vorn herein mit hoch gelegenem Becken auf den Operationstisch gelagert wird. Es werden die Weichtheile auf der Symphyse quer eingeschnitten, die Muskeln und Fascien hart an der Symphyse abgeschnitten und der Finger dringt sodann stumpf hinter der Symphyse in den prävesicalen Raum ein. Man kommt so an dieselbe Stelle, an der Herr Langenbuch von unten vordringend die Blase eröffnen will, 1—2 cm oberhalb des Ostium internum urethrae. Ich kann versichern, dass man nach meiner Methode in 2 Minuten ganz bequem gewöhnliche Steine aus der Blase herausbringen kann. Es ist die Zeitersparniss weiter kein grosser Vortheil; aber immerhin sehen Sie daraus, wie einfach das ganze Verfahren ist, während die anderen Verfahren sich durch Umständlichkeit auszeichnen.

Herr Langenbuch (Berlin): Wenn, wie Herr Trendelenburg so eben meinte, die Sectio alta gar keine Gefahren mehr böte, dann würden allerdings alle anderen Methoden des Steinschnitts fortfallen müssen und auch die Sectio mediana damit endgültig proscribirt sein. Aber ich glaube, dass doch noch lange nicht alle Chirurgen gleich Herrn Trendelenburg eine derartige Ansicht von der Ungefährlichkeit des hohen Steinschnitts hegen können. Freilich weiss ich, dass besonders geübte Chirurgen, wie mit jeder Methode, so auch mit der Sectio alta recht gute Resultate erzielen können, wenngleich es immer noch dahingestellt bleiben dürfte, ob bezüglich der procentualen Todesfälle ihr bis jetzt nicht noch von der Sectio mediana der Rang abgelaufen wurde. Ausschlaggebend bei der Werthvergleichung verschiedener Operationsmethoden muss aber neben der Berücksichtigung der Resultate immer die Art und Weise der anwendbaren Wundbehandlung, sowie die anatomische und physiologische Begründung der Operation sein und in zweiter Linie wohl erst die mehr oder minder bequeme Ausführbarkeit derselben. Resultate, die an sich gut sind, aber immer nur mit grosser Unbequemlichkeit für den Kranken und bezüglich der Wundbehandlung (speciell der Blasennaht) so oft nur an der Grenze des Gelingens mit einem Ach und Krach zu Stande kommen, geben oft mehr Zeugniss von dem Geschick und Glück der Operateure als von dem essentiellen Werth der angewandten Methode. Aus diesem Grunde sind alle Bestrebungen, welche der Sectio alta die ihr bis jetzt noch unleugbar anhaftenden Gefahren und Beschwerlichkeiten nehmen wollen, doch wohl nicht derartig brevi manu, wie der Herr Vorredner es versuchte, von der Hand zu weisen.

Herr Trendelenburg: Ich will das Bestreben natürlich nicht im Entferntesten tadeln, bin aber mit den Voraussetzungen nicht einverstanden; die Basis, auf die bei Beurtheilung der Sectio alta immer zurückgegangen wird, ist die bekannte Aeusserung des Herrn von Volkmann: Derselbe hat aber selber sehr wenige hohe Steinschnitte gemacht, er ist ein Gegner des hohen Steinschnitts, und seine Auffassung scheint mir daher durchaus nicht allein massgebend zu sein. Die Zukunft wird es ja lehren, welche Verfahren sich am meisten bewähren.

Herr von Bergmann: Ich erlaube mir zum Schluss auch noch in dieser Frage Stellung zu nehmen. Ich bin sehr glücklich in der Operation des hohen Steinschnitts, und ich halte das Verfahren, welches wir gewählt haben und welches etwas anders ist als das des Collegen Trendelenburg — um zu zeigen, dass viele Wege nach Rom führen können — für wirklich recht gefahrlos. Nichtsdestoweniger will ich alle Bestrebungen anerkennen, die darauf ausgehen, etwas Besseres zu schaffen. Zunächst muss allerdings die Operation auch am Lebenden erprobt worden sein, ehe ich in den Vergleich derselben mit anderen am Krankenbette eintreten möchte. Die Zahl der hier operirten Fälle ist eine recht grosse; 40 beträgt sie gewiss. Nur einmal habe ich eine Phlegmone gehabt; aber sie ist nicht tödtlich geendet. Ich habe einen Ab cess in der Bauchdecke eröffnen müssen. Alle anderen Operationen sind glatt gegangen, unter ihnen ist ein Theil auch durchaus per primam geheilt. Deswegen könnte ich mich zu der Operation in zwei Zeiten nur schwer entschliessen. In den Fällen von College Neuber ist Das erstrebt worden, was bei mir mit in der Mehrzahl der Fälle eingetreten ist, die Heilung der Blasenwunde per primam, aber es ist eben nur erstrebt und nicht häufiger als bei mir auch erreicht worden. Wenn die Methode allemal die Heilung per primam garantirte, würde das ja wohl etwas Anderes sein. Da sie das nicht thut, finde ich, gegenüber dem von mir gebrauchten Verfahren, in ihr keinen wesentlichen Vortheil, vielmehr möchte ich eher an einen Nachtheil derselben glauben.

Schluss der Sitzung $12^3/_4$ Uhr.

---

b) Nachmittagssitzung im Amphitheater der Königl. chirurgischen Universitäts-Klinik.

Eröffnung der Sitzung um 2 Uhr.

1) Herr Mikulicz (Königsberg i. Pr.): „Zur Operation des Prolapsus recti et coli invaginati, mit Demonstration“*).

---

*) S. Grössere Vorträge und Abhandlungen No. XXIX.

2) Herr Petersen (Kiel): „Ueber zwei Operationen an den Zehen. Mit Demonstrationen“*).

3) Herr Rosenberger (Würzburg): „Eine eigenartige Erkrankung des Condylus internus femoris“**).

Discussion:

Herr von Esmarch (Kiel): Meine Meinung ist die, dass es sich um ein Myeloidsarkom des Knochens handelt, welcher ja am unteren Ende des Femur und am oberen Ende der Tibia recht häufig vorkommt. Ich habe solche Fälle schon mehrmals beobachtet. Sie gehören zu den relativ gutartigen Geschwülsten, und ich glaube, dass Sie wahrscheinlich ein Recidiv nicht zu fürchten haben werden.

Herr von Bergmann: Ich kann nach der Beschreibung auch nicht anders als ein centrales Riesenzellensarkom annehmen, Geschwülste, die in der That eine recht gute Prognose haben und die sich oft auch ohne Amputation ausschälen lassen. Wir haben, glaube ich, in kurzer Zeit 17 Fälle ähnlicher Art hier zur klinischen Besprechung gebracht.

4) Herr Küster (Berlin): „Ueber hämorrhagisches Sarkom mit Demonstration“.

M. H., den Anlass zu der heutigen Besprechung giebt mir die Beobachtung zweier Fälle von Sarkom, die in ihrem Verlauf so eigenartig sind, dass ich etwas Aehnliches in der Literatur nicht habe auffinden können. Ich gebe zunächst die beiden Krankengeschichten.

Fall 1. Hämatom der rechten Wadenmusculatur. Incision. Heilung. 6 Monate später weiches Sarkom an derselben Stelle. Exarticulatio genu. Tod an Lungenmetastasen. C. B. 38 J. Fabrikant aus Potsdam, wird am 16. December in's Augusta-Hospital aufgenommen. Pat., der sonst immer gesund gewesen, hatte vor einigen Wochen beim schnellen Einsteigen in einen Eisenbahnwagen einen so heftigen Schmerz in der r. Wade bekommen, dass er zusammenbrach. Die Wade schwoll bedeutend an und liess die Anschwellung, trotz entsprechender Behandlung, in nächster Zeit nicht nach. Bei der Aufnahme fand sich eine fast die ganze Wade einnehmende, gegen Berührung sehr schmerzhafte Geschwulst, welche in der unteren Partie sich stark vorwölbt, bläulich roth verfärbt ist und deutlich fluctuirt. Die obern Partien erstrecken sich mehr in die Tiefe und fühlen sich teigig und höckerig an. Es wurde hiernach ein weiches Sarkom angenommen und am 19. December zunächst die Geschwulst eingeschnitten. Es entleerten sich grosse Massen noch ziemlich frischer Blutcoagula, von einer Neubildung fand sich keine Spur. Die oberflächliche Wadenmusculatur der M. gastrocnemius war ganz zerstört und zerfetzt, während die tieferen Schichten ganz gesund erschienen; aber auch in dem fetzigen Muskelfleisch war nirgends eine verdächtige Infiltration nachweisbar. Die Ursache der Blutung blieb demnach dunkel. Unter einem antiseptischen Verbande heilte die Wunde ziem-

*) S. Grössere Vorträge und Abhandlungen No. XV.
**) Ebenda No. IX

lich schnell; nur blieb eine Fistel übrig, welche indessen nach gründlicher Ausschabung am 3. Januar 1880 gleichfalls heilte. Am 8. Februar 1880 wurde Pat. geheilt entlassen. Die Narbe an der Wade war schmerzlos und weich.

Am 4. August 1880 wurde Pat. zum zweiten Male aufgenommen. Er hatte sich seit seiner Entlassung vollkommen wohl gefühlt und war in keiner Weise an sein früheres Leiden erinnert worden, als er vor 4 Wochen beim schnellen Treppensteigen plötzlich von heftigen Schmerzen in der r. Wade befallen wurde. Noch an demselben Abend schwoll die Wade bedeutend an; diese Schwellung verringerte sich aber in der Folge etwas, doch blieb seitdem eine feste, auf Druck empfindliche Geschwulst in derselben zurück. Bei der Aufnahme fand sich eine fast faustgrosse, harte Geschwulst, welche einerseits mit der tiefen Wadenmusculatur im festen Zusammenhange stand und gegen Druck sehr empfindlich war. Es konnte kaum einem Zweifel unterliegen, dass wir es nunmehr mit einem Sarkom zu thun hatten und da eine vollkommen reine Exstirpation selbst mit Beseitigung der Wadenmusculatur, welche das Bein unbrauchbar gemacht haben würde, kaum möglich erschien, so wurde dem Kranken die Abnahme des Gliedes angerathen, auf welche er einging.

5. August 1880. Exarticulat. genu nach vorgängigem Probeeinschnitt in die Geschwulst. Bildung eines langen vorderen und kurzen hinteren Lappens.

Die Untersuchung des abgesetzten Unterschenkels ergab einen gänseeigrossen Tumor im Musc. solens, welcher sich bis tief in den Zwischenknochenraum erstreckte. Die mikroscopische Untersuchung ergab ein Rundzellensarkom mit grossen, von Blut erfüllten Höhlen ohne Wandung.

Bis zum 21. September war Pat. bis auf einen schmalen Granulationsstreifen geheilt und wurde mit demselben in seine Heimath entlassen.

Im Laufe des December wurde ich zu dem Kranken berufen, da derselbe inzwischen Lungenerscheinungen in Form von zunehmender Athemnoth und wiederholter Hämoptysis bekommen hatte. Pat., der früher sehr kräftig, war abgemagert und blass. Lungenspitzen nicht gedämpft, zeigen vesiculäres Athmen; dagegen sind beide Unterlappen leicht gedämpft und zeigen an verschiedenen Punkten unbestimmtes oder Bronchialathmen.

Hiernach diagnosticirte ich Lungenmetastasen und gab den Kranken auf. Er starb Ende December desselben Jahres; eine Section hat ausserhalb stattgefunden und wurden mir die Lungen zugeschickt; sie bestätigten die Diagnose auf ausgebreitete Lungenmetastasen.

So ungewöhnlich und auffallend auch der Verlauf dieser Krankheit gewesen war, so wurde die Beobachtung doch bald wieder vergessen, bis ein neuer, ähnlicher Fall meine Aufmerksamkeit in verstärktem Masse erregte.

Fall 2. Hämatom in der Gegend des rechten Sitzbeinknorrens. Incision. Später periostales Sarkom des Sitzbeins. Tod an Erschöpfung. Ludwig Grawunder, 35 J., Pferdebahnkutscher, wurde am 15. December 1887 in das Augusta-Hospital aufgenommen. Vor 9 Wochen erkrankte Pat., ohne nachweisbare Ursache, mit heftigen Schmerzen in der

r. Gesässgegend, welche er darauf zurückführte, dass sein Beruf ihn zwang vielfach auf ungesatteltem Pferde zu reiten; seit dem October ist das Reiten deshalb eingestellt. Seit dem 12. November wurde er bettlägerig. Vor 14 Tagen bemerkte er, dass sich an der Innenseite des Oberschenkels, nahe dem Becken eine Geschwulst entwickelte und zugleich traten Beschwerden beim Urinlassen in Form von heftigem Schneiden und Brennen, sowie beim Stuhlgang auf. Letzterer wurde mehr und mehr erschwert und konnte endlich nur durch Abführmittel erzielt werden; dabei hatte er das Gefühl, als ob der Darm höckerig geworden sei. Das Allgemeinbefinden war fieberhaft gestört, der Appetit schlecht. Stuhlgang und Urin haben nie Blut enthalten.

Der blasse, magere Mann, an welchem in den übrigen Organen keine Abweichung nachgewiesen werden konnte, zeigte in der Tiefe der Musculatur an der Innenseite des Oberschenkels bis in die Gegend des Sitzbeinhöckers eine kindskopfgrosse, dunkel fluctuirende Geschwulst, welche nach vorn von den Adductoren gerückt war, hinten unverschieblich dem Sitzbein aufsass. Dieselbe pulsirte weder, noch waren Geräusche über ihr wahrnehmbar. Vom Rectum her ist sie deutlich fühlbar, ihr oberer Rand in der Gegend der Linea arcuata abzutasten, oberhalb des Beckenrandes ist sie nicht mehr wahrnehmbar. Eine Probepunction an 2 Stellen ergiebt dickes, schwarzes Blut, welches mikroskopisch keinerlei ungewöhnliche Formelemente erkennen lässt. Der in die Blase eingeführte Katheter macht eine Drehung nach links; Urin vollkommen klar.

Die Diagnose lautete hiernach auf ein Hämatom aus unbekannter Ursache.

17. December. In Folge der Probepunctionen hat sich das ganze umgebende Zellgewebe blutig infiltrirt; insbesondere ist das Scrotum dunkel blauschwarz verfärbt. Pat. hat mehrmals gebrochen und war am Tage nach der Untersuchung auffallend collabirt. Eine breite Incision in der Gegend des Sitzknorrens entleerte eine grosse Menge flüssigen, dunkel gefärbten Blutes; die Wände bestanden zum Theil aus etwas zerfetzter Muskulatur, waren sonst glatt. Die Höhle reichte bis dicht an den Sitzknorren heran, doch lag der Knochen nirgends frei, auch wurde an keiner Stelle eine Auftreibung an demselben wahrgenommen. Die grosse Höhle wurde mit Jodoformmull ausgefüllt.

29. December. Pat. hat sich seit der Operation sehr schnell erholt und gekräftigt, obwohl der Wundverlauf manches Auffallende bot. Zunächst secernirte die Wunde anfänglich sehr erheblich eine blutig-seröse Flüssigkeit und blieb ungewöhnlich reactionslos; auch traten 2 mal, ungeachtet der Tamponnade, mässige Nachblutungen ein, welche durch etwas festere Tamponnade sofort gestillt wurden. Am vorbezeichneten Tage klagte Pat. über Schmerzen im r. Knie und Oberschenkel; gegen Abend trat ein Schüttelfrost ein und ein Ansteigen der Temperatur auf 39,5 °. Auch nöthigte erneute Harnverhaltung zum Gebrauche des Katheters.

30. December. Eine Revision der Wunde zeigt, dass dieselbe aseptisch ist; doch finden sich in der Tiefe festhaftende Coagula. Einlegen eines Gummidrains.

5. Januar 1888. Pat. hat seit jenem Schüttelfrost fortgesetzt mässiges Fieber ohne bestimmten Typus und wird elender. Zweimal noch wiederholten sich die Fröste. Eine erneute Untersuchung der Wunde ergiebt, nachdem die Infiltration der Weichtheile vollkommen geschwunden ist, das Vorhandensein eines dem Knochen angehörigen Tumors, welcher vom Sitzbeinhöcker aus sowohl in den absteigenden, als in den aufsteigenden Sitzbeinast hineinreicht. Der Knochen liegt an einer Stelle vollkommen bloss und fühlt sich hier auffallend weich an. Mit dem scharfen Löffel lassen sich grosse Stücke desselben herausgraben; diese Stücke sind sehr blutreich und enthalten mikroskopisch Gewebsmassen, welche aus grossen runden Zellen zusammengesetzt sind. Die Diagnose eines Knochensarkoms konnte hiernach keinem Zweifel mehr unterliegen.

Von nun an ging der Kräfteverfall schnell vorwärts. Am 16. Januar fand sich ein Abscess, welcher eröffnet stinkenden Eiter entleerte, aber nicht mit der ursprünglichen Wunde, sondern mit der Neubildung in Zusammenhang stand. Die Wunden schlossen sich zeitweilig, brachen dann wieder auf, die Geschwulst wuchs langsam aber stetig, im Wesentlichen nach dem kleinen Becken hin; Metastasen waren nirgends nachweisbar. Unter zunehmendem Kräfteverfall erfolgte der Tod am 23. März 1888.

Section. Grosser, sehr magerer Mann. In der r. Leistengegend wölbte sich nach abwärts ein kindskopfgrosser Tumor vor, innen über demselben eine Incisionswunde. Der Tumor ist in das kleine Becken hineingewachsen, so dass dasselbe fast ganz davon erfüllt ist. Die Neubildung wird durch einen Schnitt von der Spina ilei post. inf. gerade nach abwärts über den Sitzbeinhöcker in 2 Theile zerlegt, der Ramus horizont. oss. pub. durchsägt, die Symphys. sacro-iliaca d. durchmeisselt und dadurch auseinandergeklappt. Die Geschwulst besteht aus einem grossen Höhlensystem, die Höhlen sind mit blutigem Detritus erfüllt, die Zwischensubstanz von zahlreichen Knochenplättchen durchsetzt. Das Os ischii ist fast ganz in die Geschwulst aufgegangen; auch die benachbarten Beckenknochen haften an derselben. Blase etwas verdrängt, übrigens unberührt. — Die l. Lunge enthält zahlreiche, verkäste Herde. Nieren anämisch geschrumpft, l. kleine käsige Knoten, r. alte gelbe Narben von früheren Infarcten.

Die mikroskopische Untersuchung des Präparates ergab Folgendes:

Die schon bei der Untersuchung mit unbewaffnetem Auge bemerkbare Zusammensetzung aus weichen und knöchernen Theilen wird durch das Mikroskop bestätigt. Durch die ganze Geschwulst zerstreut finden sich grössere und kleinere Knochenplättchen, welche letztere aus echtem Knochen bestehend die unzweifelhaften Zeichen des wachsenden Knochens aufweisen; denn 1) sind nirgends an ihnen Howship'sche Lacunen erkennbar, 2) ist jedes Plättchen an seiner Peripherie von einer Schicht cubischer Zellen, also von Osteoblasten besetzt. Diese Osteoblastenschicht findet sich ohne Unterschied an den grössesten und kleinsten Knochen; zuweilen ist ein enger Ring derselben ohne knöchernen Inhalt zusammengefügt in einer Anordnung von überraschender Aehnlichkeit mit dem Querschnitt eines Drüsenausführungsganges; das sind offenbar die ersten Anlagen neuer Knochenplättchen.

In der Umgebung dieser Knochenbildungen findet sich ein faseriges, von mehr oder weniger zahlreichen schmalen Spindelzellen durchsetztes Gewebe, welches seinem ganzen Charakter nach nur als osteoides Gewebe aufgefasst werden kann. Die Züge dieses Gewebes nahmen in manchen Präparaten den breitesten Raum ein.

Neben den beiden genannten Zellenarten findet sich in Gruppen noch eine dritte, nämlich grosse runde Zelle mit leicht granulirtem Protoplasma und einem rundlichen Kern. Diese, den früher gelegentlich der Ausschabung gesehenen genau gleichen Zellen finden sich nur hier und da zu Zügen angeordnet, meistens in kleineren oder grösseren rundlichen Haufen in alveolärer Anordnung. Sie stellen das eigentliche Sarkomgewebe dar, welches aber nirgends in einer solchen Massenhaftigkeit auftritt, dass dadurch das übrige Gewebe vollkommen versteckt würde.

Endlich ist das ganze Gewebe von Räumen durchsetzt, welche mit Blut erfüllt sind. Eine eigene Wandung ist an diesen Räumen nirgends erkennbar, auch fehlt durchweg eine Endothelauskleidung. Es scheint vielmehr, als habe das Blut sich diese Räume in dem Geschwulstgewebe ausgewählt, obwohl nirgends die Spuren einer Gewebszertrümmerung erkennbar sind; offenbar handelt es sich um Blutextravasate in der Geschwulst. Gefässe mit festen Wandungen sind daneben wenig zahlreich, aber doch in allen Schnitten erkennbar.

Nach dieser Beschreibung ist der Ausgang der Geschwulst wohl in dem Periost des Sitzbeins zu suchen; die Geschwulst selbst charakterisire ich als ein Sarcoma alveolare globo-cellulare osteoides haemorrhagicum.

Das Eigenthümliche der beiden mitgetheilten Beobachtungen liegt nicht in dem Bau der beiden Geschwülste mit ihren grossen, die Gewebe durchsetzenden Bluthöhlen; solche Dinge sind längst bekannt und von Virchow*) schon vor 25 Jahren eingehend beschrieben worden. Ueberraschend aber ist der Verlauf, dem ich nichts Aehnliches aus der Literatur an die Seite zu setzen weiss. Beide Male geht der Neubildung ein auf geringe Veranlassung hin oder ohne jeden Grund auftretendes Hämatom voran, nach dessen Eröffnung auch nicht der geringste Anhalt für eine Neubildung gefunden wird. In dem einen Falle heilt sogar die grosse Höhle vollkommen aus und erst 7 Monate später entwickelt sich in ziemlich rapider Weise und wiederum auf eine geringfügige Veranlassung hin ein äusserst bösartiges Sarkom.

In welchen Zusammenhang sind nun diese beiden Dinge, das Auftreten der Blutung und die spätere Sarkomentwicklung zu einander zu setzen? Der Gedanke liegt nahe, dass die Blutung in Folge einer Veränderung der Gefässwände auftritt, welche bereits den ersten Schritt auf der Bahn der Geschwulstentwicklung darstellt, dass es sich also um ein Angiosarkom handelt; allein den Beweis dafür bin ich nicht zu geben im Stande, da in den noch nachweisbaren Gefässen der entwickelten Geschwulst eine Veränderung der Wand

*) Virchow, Krankhafte Geschwülste II. S. 218.

nicht erkennbar war. Vielleicht gelingt das in sehr frühen Stadien d. h. zu einer Zeit, wo eben noch nichts weiter als ein Hämatom vorhanden ist.

Vorläufig muss ich mich indessen mit der Feststellung der Thatsache begnügen, dass ein ohne Veranlassung entstehendes Hämatom der Vorläufer eines hämorrhagischen Sarkoms sein kann und ich zweifle nicht, dass, wenn einmal die Aufmerksamkeit der Chirurgen auf dies sonderbare Vorkommniss gelenkt ist, einerseits die Beobachtungen sich mehren, andererseits Anhaltspunkte zum Verständniss jener Thatsachen werden gefunden werden.

5) Herr Küster (Berlin): „Fall von malanotischem Sarkom des Unterschenkels."

M. H.! Gestatten Sie mir noch ein Präparat vorzulegen, welches zwar nicht unmittelbar mit der eben besprochenen Geschwulstform zusammenhängt, aber doch auch ein sehr eigenthümliches Sarkom darstellt. Es handelt sich nämlich um ein eigenartiges, melanotisches Sarkom, das sich in der Haut des Unterschenkels entwickelt hat, 9 Monate ausserhalb als Blutschwamm behandelt wurde, und nun eine so grosse Anzahl von metastatischen Knoten in der umgebenden Haut gemacht hat, dass nichts Anderes übrig bleibt, als die Amputation des Oberschenkels. Es war ausserdem eine grosse Geschwulstmasse in den Lymphdrüsen am Poupart'schen Bande vorhanden, die ich exstirpirt habe. Ich habe dabei bis über die Theilungsstelle der Iliaca communis hinaufgehen müssen und möchte daran kurz die praktische Bemerkung knüpfen, dass es mir auffällig erschien, wie ungeheuer leicht die Arteria hypogastrica durch einen Schnitt von vorn zugänglich zu machen ist, so dass die Blosslegung von da her mir ungleich einfacher erscheint, als mit dem seitlichen Schnitt, medial der Spina anterior superior. Wenigstens ist mir bei den beiden Unterbindungen der Hypogastrica, die ich am Lebenden gemacht habe, die Operation mit dem Seitenschnitt viel schwerer erschienen, als die Blosslegung in diesem Falle es war.

6) Herr Bernays (St. Louis): „Kurze Mittheilung über drei Fälle von Continuitäts-Unterbindung der Art. vertebralis bei Epilepsie"*).

Discussion:

Herr von Bergmann: Wie wird ungefähr der Schnitt gemacht?

Herr Bernays: Die Schnittführung hat Alexander sehr deutlich angegeben. Man schneidet nämlich entlang dem äusseren Rande des Sternocleidomastoideus bis an die Clavicula durch die Haut und das Platysma; dann greift man mit dem Finger in den Sternocleidomastoideus und zieht ihn zusammen mit der Carotis, der Jugularis und dem Vagus von der Wirbelsäule nach der entgegengesetzten Seite hinüber. Das thut man am besten mit den Fingern. Ich habe in einem Falle die Unterbindung in etwa 15—20 Minuten

*) Das von dem Herren Vortragenden der Redaction zugesagte Manuscript des obigen Vortrages war bei derselben bis zum Druck der Verhandlungen noch nicht eingegangen.

gemacht. Allerdings habe ich auch in einem Falle 2 Stunden zu einer Unterbindung gebraucht. Die Wunde ist ungeheuer tief, und trotzdem man den Kopf nach der entgegengesetzten Seite dreht, bleibt immer noch die Wirbelsäule sehr tief.

Herr von Bergmann: Und dann also auf die Wirbelsäule?

Herr Bernays: Man findet die Arterie in dem kleinen Winkel zwischen Scalenus anticus und dem Longus colli, und man hat als Hauptleitungspunkt das Tuberculum caroticum am 6. Halswirbel.

Herr von Bergmann: In der Gegend des Foramen intervertebrale und des Processus transversus des 6. Halswirbels.

7) Herr Graser (Erlangen): „Ueber Klumpfussbehandlung“*).

8) Herr Beely (Berlin): „Demonstration orthopädischer Apparate“. M. H.! Im Anschluss an den eben gehörten Vortrag möchte ich mir erlauben, Ihnen zunächst einen Patienten vorzustellen, einen 10 Jahre alten Knaben, der am 7. Juli 1887 wegen eines congen. Pes varus sin. mittleren Grades in meine Behandlung kam. Als Pat. 3 Monate alt war, hatte man bei ihm die Tenotomie der Achillessehne ausgeführt, später war er bald hier bald dort behandelt worden, aber ohne dauernden Erfolg. Die Deformität war recht erheblich, das Redressement aber schliesslich leichter als ich erwartet hatte. Nachdem der Fuss durch wiederholt erneuerte Gypsverbände hinreichend redressirt war, erhielt Pat am 12. September 1887 einen Schienen-Hülsen-Apparat für Ober-, Unterschenkel und Fuss. Ich stelle Ihnen den Pat. jetzt nur vor, um zu zeigen, wie ausgiebig die Plantar- und Dorsal-Flexion des Fusses möglich ist, sowohl mit wie ohne Maschine, und wie stark der Fuss im Apparat nach aussen rotirt gehalten wird. Die Flexions- und Extensionsbewegungen finden aber nicht im Talo-Cruralgelenk allein statt, im Gegentheil sind die Excursionen hier relativ gering, sondern in sämmtlichen Fusswurzelgelenken.

Wie Ihnen Allen bekannt ist, und wie Sie im Laufe der letzten Jahre auch an dieser Stelle wiederholt zu sehen Gelegenheit gehabt haben, ist man mit den verschiedensten Verbänden, sowohl mit einfach fixirenden, wie durch elastischen Zug wirkenden, im Stande, die Form des Fusses so weit zu verbessern, dass der Patient mit der vollen Sohle auftritt. Es ist Dies aber nur der erste Theil der Behandlung, wenn ich mich so ausdrücken darf; wenn wir Dies erreicht haben, haben wir noch dafür zu sorgen, dass auch die Function des Fusses so weit als möglich zu einer normalen werde, und Dieses können wir nur durch Apparate, die dem Fuss Plantar- und Dorsalflexion, entsprechend den Fussgelenken, gestatten, erreichen. Die besten Apparate dieser Art, die ich kenne, sind die Schienen-Hülsen-Apparate, wie dieser Patient einen trägt.

Die idealste Behandlung des congenitalen Klumpfusses wird immerhin

*) S. Grössere Vorträge und Abhandlungen No. XXIII.

diejenige sein, die in der ersten Lebenszeit, sofort nach der Geburt, beginnen kann; mit ihr werden wir auf die leichteste Weise die besten Resultate ohne jeden operativen Eingriff erreichen können, und zur Durchführung dieser Behandlung möchte ich Ihnen die Schiene empfehlen, die ich Ihnen hier vorlege. Der jüngste Patient, bei dem ich sie angewendet habe, war 8 Tage alt, es handelte sich um einen recht hochgradigen aber nicht ungünstigen linksseitigen Klumpfuss, bei dem die Deformität wesentlich auf die Fusswurzelknochen beschränkt war; der Metatarsus war lang und schmal. Der Patient erhielt zunächst, 3 Tage alt, am 8. Februar d. J. eine einfache Filzstahlschiene an der Aussenseite des Unterschenkels und Fusses, 5 Tage später diesen inzwischen angefertigten Apparat. Jetzt bleibt der Fuss für kurze Zeit auch ohne Schiene bereits in einer solchen Stellung, dass er sich in seiner äusseren Form von dem anderen gesunden Fuss kaum mehr unterscheidet.

Die Klumpfussschiene besteht, wie Sie sehen, aus einer Hohlrinne für die Aussenseite des Oberschenkels, einer zweiten für die Aussenseite des Unterschenkels und einer Sandale für den Fuss. Diese drei Theile sind durch feste aber doch noch biegsame Stahlstäbe verbunden, die Sandale lässt sich in ziemlich weiter Excursion nach aussen und innen rotiren und durch Schrauben feststellen. Am Innenrande der Sandale befinden sich zwei verticale Stahlzungen, von denen aber gewöhnlich nur die vordere, dem Metatarso-Phalangealgelenk der grossen Zehe entsprechende, gebraucht wird. Wesentlich ist eine winkelige Stellung des Oberschenkeltheils zum Unterschenkeltheil, weil es nur dadurch möglich ist (wie an einem Modell demonstrirt wird) sicher und dauernd auf die Rotation des Fusses zu wirken.

Der Apparat ist mit Filz ausgelegt, einer weiteren Polsterung bedarf es nicht. Der Fuss wird manuell redressirt, der Apparat so gestellt, dass er dem erreichten Redressement entspricht, und an der unbekleideten oder mit einem Strumpf versehenen Extremität mit Flanellbinden, oder — bei grösseren Kindern — mit Riemen befestigt.

Bei Kindern, die noch nicht gehen, wird der Apparat täglich von der Wärterin oder Mutter ein- bis zweimal entfernt, die Extremität massirt, der Fuss redressirt, das Kind gebadet und nach ein- bis zweistündiger Pause die Schienen wieder angelegt. Bei Kindern, die bereits gehen, lässt sich der Apparat als Nachtschiene gut verwerthen.

Discussion:

Herr von Bergmann: Das ist kein congenitaler Klumpfuss, das ist für mich ganz ausgeschlossen, wenn Ihnen auch gesagt ist, er sei schon sehr bald nach der Geburt bemerkt worden; bei einem solchen können Sie nicht dieses tiefstehende Sustentaculum haben, zweitens fehlt jede Knickung in der Fusswurzel, von der wir wissen, wie charakteristisch sie für den angeborenen Klumpfuss ist. Wo zeitig, früh und vorher schon eine Behandlung stattgefunden hat, da sind auch nachher die Nachbehandlungen ganz anders zu beurtheilen. So hübsch der Fall ist, so angenehm es ist, Menschen gesund zu machen, für die Entscheidung der aufgeworfenen Frage beweist dieser Fall nichts.

Herr Julius Wolff (Berlin): M. H.! Ich kann im Allgemeinen nur

meine Freude über die Mittheilungen des Herrn Graser aussprechen. Die Principien, nach welchen in der Erlanger Klinik die Klumpfussbehandlung ausgeführt wird, sind ja im Wesentlichen dieselben, nach welchen ich verfahre, und ich meinerseits habe jederzeit betont, dass die in Herrn Heineke's Compendium befindliche Beschreibung des von ihm und Herrn Bardeleben herrührenden Verfahrens, bei welchem das Redressement erst während des Erhärtens des zuvor vollkommen fertiggestellten Gypsverbandes ausgeübt wird, mir die erste Anregung zu meiner Art der Klumpfussbehandlung gegeben hat.

Indess kann ich doch in Bezug auf einen sehr wichtigen Punkt Herrn Graser durchaus nicht beistimmen, insofern ich der Meinung bin, dass sich Das, was in der Erlanger Klinik durch mehrere Verbände erreicht wird, von denen der eine dem anderen erst nach langer Zeit folgt, schon in den ersten Behandlungswochen durch immer neue Keilausschnitte aus dem ersten Verbande erreichen lässt.

Ich habe mir, mit Rücksicht auf die für heute Nachmittag bevorstehende Erörterung der Klumpfussfrage erlaubt, eine Reihe von Photographieen mitzubringen, die einen Theil der allerschwersten der von mir behandelten Fälle von congenitalem Klumpfuss halbwüchsiger und erwachsener Individuen darstellen. Aus dem durch die Abbildungen gezeigten Zustande der betr. Füsse vor und nach der Behandlung mögen Sie ersehen, wie viel sich durch die von mir geübte Methode, und wie schnell es sich erreichen lässt.

Was Herr Graser bezüglich meiner Methode bemerkt, dass es zur Ausübung derselben einer ganz besonders grossen Körperkraft des Operateurs bedarf, so ist Dies um so mehr ein Irrthum, als bei meiner Methode am besten so verfahren wird, dass der Operateur gar nicht selber redressirt, sondern nur die Controle übt. Das Redressement wird durch mehrere Assistenten besorgt, von denen jeder eine ganz bestimmte, vorher gut eingeübte Aufgabe im Sinne der Wiederherstellung richtiger statischer Verhältnisse zugewiesen erhält, während der controlirende Operateur nur dann mit Hand anlegt, wenn der eine oder der andere der Assistenten seine Aufgabe nicht zur Genüge erfüllt.

Auch in Bezug auf die Recidivfrage bin ich anderer Meinung, als Herr Graser. Das sogenannte Klumpfussrecidiv ist nach meiner Auffassung nichts Anderes, als ein wegen fortbestehender fehlerhafter statischer Verhältnisse mangelhaft gebliebenes Behandlungsresultat. Ist es mit Hülfe des portativen Wasserglasverbandes einmal gelungen, die richtigen statischen Verhältnisse wiederherzustellen, und hat man dann den Patienten genügend lange Zeit mit dem Verbande umhergehen lassen, so ist es nach geschehener Heilung des Klumpfusses vollkommen unmöglich, dass der Patient jemals ein Recidiv bekommt. Das beweist Ihnen ein Blick auf diejenigen meiner Ihnen hier vorliegenden Photographieen, bei denen es sich um Patienten handelt, die nach der Heilung des Klumpfusses bereits Jahre lang ohne jede Schiene oder Stütze umhergegangen sind.

Was die Ausserungen des Herrn Beely betrifft, so hätte ich gewünscht, dass Herr Beely Dasjenige, was ich in meinen Arbeiten über Form und Function des Fusses bei der Klumpfussbehandlung und über die gegen-

seitigen Beziehungen der Form und Function gesagt habe, ein wenig mehr berücksichtigt hätte. Ich glaube bewiesen zu haben, dass es vollkommen unmöglich ist, eine directe Einwirkung auf die Form der Fussknochen und des ganzen Fusses auszuüben. Unsere Aufgabe besteht einzig und allein darin, die Herstellung einer richtigen Function durch Wiedererzeugung der richtigen statischen Verhältnisse zu bewirken. Ist Dies gelungen, so besorgt die Natur lediglich ganz von selbst die Herstellung der richtigen Form, indem sie nach dem von mir aufgestellten „Transformationsgesetz" die functionelle Anpassung der Form an die wiederhergestellten richtigen statischen Verhältnisse zu Wege bringt.

Herr Petersen (Kiel): In Bezug auf die Prognose möchte ich doch etwas zur Vorsicht mahnen. Man muss sich natürlich nicht mit halben Erfolgen begnügen, aber auch wenn man einen ganz vollständigen Erfolg hat, ist man doch vor Recidiven nicht sicher. Ich habe Dasjenige, was Herr Wolff eben für unmöglich erklärt hat, bei einem Patienten erlebt, den ich gleich nach der Geburt gesehen (es handelte sich um einen sicher angeborenen Klumpfuss) und von Geburt an behandelt habe. Es trat vollständige Heilung ein, ja es zeigte sich nicht allein ein beginnender Plattfuss, sondern ein vollständig ausgesprochener Plattfuss, so dass ich veranlasst wurde, dem Patienten einen Plattfussstiefel zu verordnen. Als der Plattfuss wieder zurückgegangen war, habe ich den Plattfussstiefel ablegen lassen. Nach 2 Jahren hatte der Knabe wieder Klumpfuss.

Herr Gustav Hahn (Berlin): Meine Methode, angeborene Klumpfüsse zu heilen, weicht so sehr von der jetzt gepriesenen ab und führt doch sicher zur Heilung, dass ich mich für berechtigt halte, dieselbe hier zu schildern. Wenn mir Eltern sagen lassen, dass sie ein Kind mit angeborenem Klumpfuss bekommen haben, so erkläre ich ihnen, dass ich das Kind nicht jetzt, sondern am Ende des vierten Lebensmonats sehen will. Wenn die Mutter etwas thun wolle, so nehme sie den kranken Fuss, so oft sie das Kind trocken lege, in die Hand und suche denselben in die normale Stellung zu bringen. Wenn ich das Kind zu Ende des vierten Monats sehe, mache ich in fast allen Fällen die Tenotomie der Achillessehne, welche wesentlich die Stellung des Fusses bessert. Wartet man mit der Tenotomie nicht bis zum vierten Monat, so rücken die Sehnenenden nach der Tenotomie gewöhnlich nicht genug auseinander und die Tenotomie hat keinen Effect. Den Umstand, dass nicht wenige Chirurgen Gegner der Tenotomie bei angeborenen Klumpfüssen sind, habe ich mir nur aus dem Umstande erklären können, dass sie diese Operation zu früh gemacht und dann keinen Nutzen von ihr gesehen haben. Ich lege ferner Werth darauf, nicht ein zu breites und langes Tenotom zu nehmen. Das meinige hat eine Schneide, welche nur $1\frac{1}{2}$—2 Mm. breit und $1\frac{1}{2}$—2 Ctm. lang ist. — Nach der Operation wird die kleine Wunde mit einem antiseptischen Stoffe bedeckt, der durch eine kleine Gazebinde befestigt wird. Sofort wird das Kind zum Instrumentenmacher geschickt, welcher zu einer einfachen Klumpfussmaschine Maass nimmt. Nach 3 bis 4 Tagen ist dieselbe fertig. Sie wird angelegt und die Mutter in der Anlegung der Maschine unterrichtet. Die Mutter reist an demselben Tage mit dem Kinde nach Hause. Sie erhält

die Anweisung, sich mit dem Kinde wieder vorzustellen, wenn die Maschine verdorben ist. Nach einem halben Jahre sehe ich das Kind mit zum grössten Theile redressirtem Fusse wieder. Durch den Urin ist das Leder der Maschine verrottet und die Maschine ausserdem zu klein geworden. Nur selten genügt es, für fernere 3 Monate die Maschine zu repariren. Meist wird eine neue angefertigt, die aber, damit das Kind auf derselben gehen kann, mit einer dicken rindsledernen Sohle versehen wird. Mit der zweiten Maschine wird das Kind fast ausnahmslos geheilt. Die Heilung wird wesentlich durch das Gehen auf der Sohle unterstützt. Noch von Wichtigkeit ist es, den noch nicht vollkommen geheilten Kindern nicht zu früh wirkliche Schuhe mit äusserer Stahlschiene zu geben Die Schuhe fixiren den Fuss nicht genug und trotz der Schuhe bekommen die Kinder Recidive des Klumpfusses. — Woher kommt es nun, dass so viele angeborene Klumpfüsse ungeheilt bleiben und im Jungen- und Jünglingsalter fort bestehen? Einmal wird sehr häufig eine längere Hospitalbehandlung für nothwendig zur Heilung erklärt. Das Kind muss dann von der Mutterbrust entfernt werden, oder die Mutter bleibt bei dem Kinde und wird ihrer Familie entzogen. Ein Kind in einem so frühen Lebensalter von der Brust zu nehmen und einem Hospital zur künstlichen Ernährung zu übergeben, halte ich für zu gefährlich für das Leben und auch viele Mütter werden sich nicht dazu entschliessen. Bleibt die Mutter aber bei dem Kinde, so wird sie nicht lange genug ausharren. Das andere Mal wird Das eintreten, was wir vorhin beim Vortrage hörten. Die Krankenhausbehandlung wird den unbemittelten Eltern zu theuer und die Behandlung des Klumpfusses unterbleibt aus diesem Grunde ganz. Wohl können Eltern zwei Klumpfussmaschinen bezahlen; die Behandlung muss aber so eingerichtet sein, dass die Kosten derselben den Eltern nicht über den Kopf wachsen.

Ich bekenne mich nun zu der Ansicht, dass Klumpfussmaschinen das Redressement der angeborenen Klumpfüsse besser zu Stande bringen, als feste Verbände, mögen sie nun mit Gyps oder Wasserglas angefertigt sein. Die festen Verbände sind im ersten Lebensjahre wegen des drohenden Decubitus gefährlich. Sie müssen öfter erneuert werden, weil sie mit Urin und Koth beschmutzt sind. Ihre Anlegung und Abnahme sind umständlich. Den Eltern werden viele Kosten verursacht. Ich selbst habe die angeborenen Klumpfüsse durch Jahre mit festen Verbänden behandelt und durch eigene Erfahrung das Missliche dieser Methode kennen gelernt.

Mir ist es bisher in recht zahlreichen Fällen mit Klumpfussmaschinen immer gelungen, die angeborenen Klumpfüsse bis zum 2. oder 3. Lebensjahre zu heilen. Aber auch wenn man die angeborenen Klumpfüsse in späterer Zeit, d. h. bis zum 10. oder 12. Jahre in Behandlung bekommt, so halte ich für das am schnellsten zur Heilung führende Mittel: Tenotomie und Klumpfussmaschinen, die im elterlichen Hause angelegt werden.

Herr Beely: Herrn Wolff möchte ich mir erlauben zu erwidern, dass ich unter der functionellen Thätigkeit des Fusses nicht nur die Möglichkeit verstehe, den Fuss nothdürftig zum Stehen und Gehen benutzen zu können, etwa wie eine Stelze, sondern dass es doch auch darauf ankommt, wie der Patient geht und steht. Physiologisch richtig, normal, kann er nur dann

gehen und stehen, wenn die Fussgelenke wenigstens bis zu einem gewissen Grade Dorsal- und Plantarflexion gestatten. Diese zum normalen Gange nothwendige Beweglichkeit ist aber ausgeschlossen, so lange man den Patienten fixirende Verbände tragen lässt, und ich glaube daher, man thut gut, ihn so bald als möglich von den fixirenden Verbänden zu befreien und ihn mit Maschinen zu versehen, die diese Bewegungen nicht verhindern.

Was den Einwurf des Herrn von Bergmann anbetrifft, so, glaube ich, ist es sehr schwer, wenn nicht unmöglich, aus der äusseren Form des Fusses allein zu entscheiden, ob ein angeborener Klumpfuss vorliegt oder nicht. Den Klumpfuss dieses Patienten halte ich für einen angeborenen: wenn es kein angeborener, sondern ein paralytischer wäre, würde meiner Ansicht nach die Beweglichkeit im Fussgelenk jetzt eine weit ausgiebigere sein.

Herr Graser: Ich will nur ganz wenig noch hinzufügen. Ich habe vorhin versäumt, darauf aufmerksam zu machen, dass wir beim ersten Verbande oft nur sehr wenig erzielen, und dies mag zuweilen auch der Grund sein, warum die redressirende Behandlung von Vielen nach dem ersten Versuch aufgegeben wird. Aber im zweiten Verbande ist die Correction meistens ausserordentlich viel leichter und ausgiebiger. Also jedenfalls möchte ich Jedem rathen, es wenigstens mit einem zweiten Verbande zu versuchen. — Herrn Wolff möchte ich erwidern, dass ich auch der Ansicht bin, dass die meisten Recidive daher rühren, dass die Behandlung nicht ganz zu Ende geführt wurde. Indess kommen doch auch Recidive vor, wenn der Fuss nach der Herausnahme aus dem Verbande in übercorrigirter Stellung verharrte. Hierfür scheint mir der Grund nicht so sehr darin zu liegen, dass die „Transformation" noch nicht ganz vollendet war, als darin, dass die zu langen Muskeln, insbesondere die Peronei und der Extensor digitorum, noch nicht die nöthige Spannung gewonnen haben, um den Fuss vor dem Zurücksinken in die alte Stellung zu bewahren.

9) Herr Walzberg (Minden): „Ueber Dammbildung"*).

10) Herr Beely (Berlin): „Demonstration orthopädischer Apparate (Bruchbänder, Corsets u. s. w.)".

M. H.! Im Anschluss an meine Demonstrationen vor einem Jahre lege ich Ihnen zunächst wieder einige Bruchbänder mit verticalen Kreuzbeinfedern vor. Ich habe im Laufe des letzten Jahres wiederholt Gelegenheit gehabt, dieselben nicht nur bei Leisten-, sondern auch bei Schenkelhernien zu verwenden und sie haben sich auch hier bewährt. Bei den Schenkelhernien mussten die Peloten auffallend klein genommen werden, weil sie sonst den Patienten beim Sitzen hinderlich waren. Es scheint nach meinen bisherigen Erfahrungen, dass der Perinealriemen bei diesen Bruchbändern entbehrt werden kann.

Bei Kindern und in einigen Fällen auch bei Erwachsenen (bei letzteren, wenn sie zugleich Corsets tragen mussten) habe ich auch bei Leistenhernien,

*) S. Grössere Vorträge und Abhandlungen No. XXIV.

Scrotalhernien nicht ausgeschlossen, Bruchbänder ohne Federn und ohne elastisches Zwischenstück erfolgreich anzuwenden Gelegenheit gehabt, es ist dabei jedoch nothwendig, dass die Pelote, die die Gestalt eines rechtwinkeligen Dreiecks besitzt, nicht gleichmässig gepolstert wird, sondern nur in ihrer oberen Hälfte, parallel der einen, horizontalen Kathete, so dass der untere spitze Winkel ganz ohne Polsterung bleibt. Die horizontale, stark fingerdicke Polsterung legt sich dann fest gegen den Leistenkanal und verhindert das Hervortreten der Eingeweide. Bei diesem Bruchband ist aber ein Schenkelriemen unerlässlich, weil sonst die Pelote sich um ihren oberen horizontalen Rand dreht, die ungepolsterte Spitze weit absteht, und der Bruch so gut wie gar nicht zurückgehalten wird

Ich möchte glauben, dass unter derartigen Bruchbändern, die Tag und Nacht getragen werden können, die Heilung congenitaler Leistenhernien eher zu Stande kommen wird als unter den gewöhnlichen federnden Bruchbändern, weil dieselben nicht, wie die letzteren, permanent einen Druck ausüben, der das Gewebe atrophisch macht, sondern nur dann, wenn die Eingeweide gegen die Bruchpforte andrängen.

Es dürften diese Bruchbänder ferner den Vortheil haben, dass man sich dieselben überall leicht für jeden Fall verschaffen kann, auch ohne eine grosse Anzahl von Bruchbandfedern vorräthig zu halten.

Die von mir bei leichteren und schwereren Skoliosen, sowie auch in einzelnen Fällen von Spondylitis benutzten Corsets, von denen ich Ihnen hier einige Exemplare vorlege, finden Sie abgebildet und genau beschrieben in No. 1 des Centralblatts für othopaed. Chir. und Mech. 1888. Mit der einfacheren Form kann man in einzelnen Fällen Verlängerungen des Körpers um 1,5 Ctm., mit der complicirteren bis 2.5 Ctm. erreichen. Selbstverständlich giebt es auch Fälle, bei denen gar keine Längenzunahme nachweisbar ist.

Die letztere Form (a. a. O. Fig. 6 und 7) ist im Mai 1887 zuerst von mir angewendet worden. Dieses Corset, aus festem Drell gearbeitet, besteht aus zwei symmetrischen Hälften, wird vorn und hinten in der Mittellinie geschnürt (beim täglichen An- und Ausziehen nur vorn) und erhält nur wenige Fischbeinstäbe im Rückentheil. Die nothwendige Festigkeit geben ihm vier verticale Stahlschienen, die — je nach Bedürfniss 0,6—1.0 Ctm. breit, 0,15—0,03 Ctm. stark — im mittleren Drittheil gehärtet werden, am oberen und unteren Ende dagegen weich bleiben, so dass sie sich hier jederzeit noch etwas nachbiegen lassen.

Zwei von diesen Schienen befinden sich an der vorderen Seite des Corsets, zwei an der hinteren, die vorderen enden oben ein bis mehrere Centimeter nach innen vom Proc. coracoideus, unten ebenso viel nach innen und etwas nach unten von der Spina ant. sup., die hinteren oben einige Centimeter unterhalb der äusseren Hälfte der Spina scapulae, unten einige Centimeter median vom Troch. major. Die unteren Enden der vier Schienen stecken in festen Ledertaschen, die am Corset angenäht sind. Die oberen Enden, die je nach Umständen den Rand des Corsets um 1,0—6.0 Ctm. überragen, sind ebenfalls durch Lederhülsen geschützt und besitzen zwei übereinander befindliche Bohrlöcher, von denen das obere mit einem Schraubengewinde versehen ist

zum Anschrauben gepolsterter Armriemen, während das untere dazu dient, mittelst einer festen Schnur und einer kleinen, viereckigen, am Corset angenähten Lederplatte das letztere an der Stahlschiene zu befestigen und zwischen dem oberen und unteren Ende derselben auszuspannen.

Die Stahlschienen, die ihrer ganzen Länge nach in der gewöhnlichen Weise durch einen Stoffstreifen bedeckt sind, können nach Lösen der Schnur ohne Weiteres herausgezogen werden.

Ein starker Taillengurt, der vorn und hinten geschnallt werden kann und mit Ausnahme seiner vier Enden auf dem Corset festgenäht ist, erhöht die Festigkeit des Taillenschlusses.

Vorn kann das Corset auch mit einem gewöhnlichen Blankscheit geschlossen werden, es ist dann aber nothwendig, dasselbe beim An- und Ausziehen hinten stark aufzuschnüren.

Es hat dieses Corset auch mit Vortheil bei congenitalen Hüftgelenksluxationen, besonders doppelseitigen, Verwendung gefunden. Bei einer jetzt 5 Jahre alten Patientin, die seit ihrem 2. Jahre ein Corset der leichteren Art, seit einigen Monaten ein solches mit Armpolstern getragen hatte, konnte ich durch leichten horizontalen Druck, indem ich, hinter der Patientin stehend, die Zeigefinger auf die Spinae anter. super., die Daumen hinter die Trochanteren legte, das Becken aufrichten, so dass die lumbale Lordose verschwand; und die Patientin vermochte auch ohne Hülfe sich einige Zeit in dieser Stellung zu erhalten. Aus dieser einen Beobachtung lässt sich freilich noch kein weitgehender Schluss ziehen, aber es wäre nicht unmöglich, dass das Corset zu diesem günstigen Resultat beigetragen hat, da die unteren, hinter den Trochanteren gelegenen Enden der Rückenschienen permanent einen Druck in der oben angedeuteten Weise ausüben. So viel ist sicher, dass die Patienten mit einem solchen Corset besser gehen als ohne dasselbe.

Der Lagerungsapparat, von dem Sie hier ein Modell sehen, ist für Kinder bestimmt, die gezwungen werden sollen, im Bett Rückenlage einzunehmen. Er besteht aus zwei stellbaren Eisenschienen, die unter einer gewöhnlichen Matratze liegen; auf der Matratze befinden sich, an diese Eisenschienen mittels Riemen befestigt, gepolsterte Schulterriemen und ein Beckengurt.

Zu dem Ihnen wohlbekannten Phelps'schen Stehbett habe ich diesen Wagen (Demonstration) anfertigen lassen. Er ermöglicht einen leichten Transport der Patienten, kann in jeder beliebigen Lage, horizontal, schräg, steil festgestellt werden, so dass die Patienten zum Fenster hinaussehen, an einem Tisch spielen können u. s. w. Das Stehbett ist mit leicht zu wechselnden Polsterkissen, die z. Th. mit Hirsespreu gefüllt sind, versehen, es lässt sich bequem vom Wagen abheben und wieder an denselben anschrauben.

Bei dem Apparat, den Sie hier sehen, der für Patienten mit stark verkürzter unterer Extremität bestimmt ist, bewegt sich in Folge seiner eigenthümlichen Construction die Fläche, mit der die Patienten auftreten, stets annähernd parallel der Fusssohle und es wird dadurch eine ausgiebigere Ausnutzung der Fussgelenksbewegungen und daher ein elastischerer Gang erzielt, als durch eine einfache Erhöhung der Schuhsohle. Beschreibung und

Abbildung des Apparates finden Sie im Centralbl. f. orthop. Chir. u. Mech. No. 3, 1888.

Vorsitzender: Unsere Tagesordnung ist erschöpft. Ich bin deswegen im Stande, den 17. Congress der deutschen Gesellschaft für Chirurgie zu schliessen, im Gefühle der Befriedigung darüber, dass nicht bloss die Zahl der Theilnehmer gewachsen ist, sondern auch die Zahl der Demonstrationen, der Vorstellungen von Kranken, worauf wir ja besonderen Werth legen, auf das Reichste ausgefallen ist. Ich glaube, dass die Fülle des in unsern Verhandlungen niedergelegten Materials in diesem Jahre eine ganz besonders grosse sein wird. Indem ich dafür den Herren Mitgliedern und Theilnehmern meinen Dank ausspreche, darf ich noch einem Wunsche Ausdruck geben, auf den ich aufmerksam gemacht worden bin. Es soll im nächsten Jahre die Discussion über die Heilbarkeit und über die Diagnose gewisser Carcinomformen stattfinden. Dabei scheint es wünschenswerth, recht viele mehr als 3 Jahre geheilt gebliebene Fälle von Zungen-Carcinomen vorzustellen. Aber auch die ebenso lange gesund gebliebenen Fälle nach anderen Carcinom-Operationen, so denen an dem Magen und im Mastdarm, werden uns willkommen sein.

Damit schliesse ich den Congress und danke nochmals für Ihre Theilnahme und nachsichtige Beurtheilung meiner Leitung Ihrer Arbeiten.

Herr von Esmarch: M. H.! Ehe wir auseinandergehen, schlage ich vor, unserm verehrten Herrn Präsidenten den Dank auszusprechen für die vortreffliche Leitung der Geschäfte.

(Die Versammlung erhebt sich, unter Beifallsrufen.)

Schluss der Sitzung und des Congresses um 4 Uhr.

II.

Grössere Vorträge

und

Abhandlungen.

I.

Die im Einladungsschreiben vorausgesehene Todtenfeier für den verstorbenen Ehren-Präsidenten Bernhard von Langenbeck fand am 3. April 7 Uhr Abends im dazu durch eine würdige Trauer-Decoration geschmückten Saale der Philharmonie statt.

Inmitten von Palmen und Lorbeern erhob sich, von electrischem Lichte umflossen, die Colossalbüste Bernhard von Langenbeck's, nach dem Meisterwerke Siemering's von Diesem selbst geformt. Hinter den Pflanzen, in einer Nische, hatte der a capella Chor der Königl. Hochschule für Musik, unter Leitung seines Directors, Professor A. Schulze, Aufstellung genommen und begann die Feier mit Vortrag des Mendelssohn'schen Trauergesanges Op. 116.

Zur Trauer-Versammlung waren Se. Kgl. Hoheit der Grossherzog von Baden und Vertreter Ihrer Maj. der Kaiserin Augusta, Sr. Kaiserl. Hoheit des Kronprinzen, sowie fast die ganze Generalität, die Minister, die Spitzen aller Behörden und der städtischen Körperschaften, der Akademieen der Wissenschaft und Kunst, der Universität, der verschiedenen gelehrten Gesellschaften u. s. w. erschienen.

Nach beendetem Gesang hielt Professor E. von Bergmann die nachstehende Rede:

Hohe und Hochgeehrte Versammlung!

Ein halbes Jahr schon ist seit dem Tode Bernhard von Langenbeck's verstrichen, seit der Stunde, da der hochbetagte Mann von den Lasten des Alters erlöst wurde. Ob er aber auch alt, müde und krank geworden und lange schon unserer Mitte entrückt

war, die Kunde von seinem Hinscheiden haben wir Alle schwer, Alle als einen tiefen Riss empfunden; denn in ihm liefen die Fäden zusammen, die uns mit einander verknüpften und in ihm verehrten wir das Haupt, vor dem wir gern und freudig uns neigten.

Noch einmal lassen Sie uns, Hohe und Hochgeehrte Anwesende, ihm die Ehre zollen, deren unser Herz so voll ist!

Unserer Todten zu gedenken und ihr Gedächtniss zu feiern ist ein Werk der Pietät und der Erhebung. Indem wir uns auf Das besinnen, was sie uns waren, erkennen wir nicht bloss ihren Werth für die Zeit, die mit ihnen dahin ist, sondern erhalten uns ihre Beziehungen, das was durch ihr Leben geschehen und bewirkt worden ist, auch für die Gegenwart und für die Zukunft. Wir rufen sie in uns wieder wach und lassen sie fortwirkend unter uns weilen, die Arbeit fördernd, die ihres Lebens Inhalt und Ziel gewesen ist. Halten wir aber, die wir noch Zeugen ihres Schaffens und Wirkens waren, ihr Bild fest, tief unserem Bewusstsein eingeprägt und frisch gegenwärtig unserem Geiste, so muss auch der Nachwelt in immer neuem Werden ihr Beispiel leuchten.

Von den beiden medicinischen Gesellschaften, welche heute das Andenken Bernhard von Langenbeck's begehen, ist die eine, die Deutsche Gesellschaft für Chirurgie, ganz und gar sein Werk und seine Schöpfung, von ihm gegründet und in's Leben gerufen. Die andere aber, die Berliner medicinische Gesellschaft, hat in einer Folge von 12 Jahren ihn stets zu ihrem Vorsitzenden gewählt und unter seiner Leitung eine Grösse und Blüthe erreicht, wie keine der übrigen medicinischen Gesellschaften Deutschlands. Beide haben nicht anders von dem Manne, der ihr Stifter und so lange ihr Führer gewesen ist, scheiden können, als indem sie ihn bei seinem Abgange von Berlin zu ihrem lebenslänglichen Ehrenpräsidenten wählten.

So innig und stetig sind die Beziehungen Langenbeck's zu den Körperschaften gewesen, welche Sie, Hohe und Hochgeehrte Anwesende, in diese Trauerhalle geführt und vor das Denkmal gestellt haben, das die Hand des Künstlers unserem theueren Todten geformt hat.

Mir als dem berufenen Nachfolger in einem Amte, welches der Meister 34 Jahre in unbestrittener Anerkennung und in unvergleichlichen Erfolgen verwaltet hat, liegt es ob, noch einmal

sein geistig Bild und Das, was er uns war und bleiben soll, vor Ihnen zu entrollen.

Bernhard von Langenbeck hat zu jenen Denkern und Entdeckern, welche durch neue Ideen neue geistige Bewegungen schufen, oder ungeahnte Schätze des Wissens erschlossen, nicht gehört. Zeit- und Berufsgenossen, Glieder derselben Corporation, der er zugezählt war, haben Grösseres vollbracht, haben nicht bloss das von ihnen vertretene Gebiet des Wissens auf neue Entwickelungsstufen gehoben, sondern haben mehr noch als einen Zweig der biologischen Disciplinen grundlegend und umgestaltend beeinflusst. Zu solchen Schöpfungen und Leistungen gehören die Langenbeck's nicht. Uns aber, uns deutschen Chirurgen und Aerzten wurde er bestimmend und bahnbrechend, denn er hat unserer vaterländischen Chirurgie ein eigenartiges Gepräge aufgedrückt und eine besondere Richtung vorgezeichnet.

Zu entscheidender Zeit war ihm die Führung der deutschen Chirurgie anvertraut.

Noch steht ganz Deutschland trauernd vor dem Grabe seines grössten und mächtigsten Kaisers, einem Grabe, an dessen Rande die ruhmreichste Periode seiner Geschichte ihren Abschluss gefunden hat. Kaiser Wilhelm hat den Bann, der über der zertheilten und zerrissenen Nation lag, gelöst und eine Welt von Glanz und Grösse ihr erobert.

Was des Holden kühnes Wollen und mächtiges Vollbringen im Sturme der Schlachten errungen und fest gegründet hatte, Das, was nach aussen so hoch emporgeschossen war, überall auch innen zum Wachsen und Gedeihen zu bringen, dieser Aufgabe der Zeitgenossen Kaiser Wilhelm's ist Langenbeck auf seinem Arbeitsfelde getreulich nachgekommen und in vollem Maasse gerecht geworden. Er hat dafür gesorgt, dass die deutsche Chirurgie nicht hinter den deutschen Waffen zurückblieb und dass für unser chirurgisches Wissen und Können das Glück und die Macht des deutschen Volkes fruchtbringend wurden.

Dass er, der durch und durch königstreu gesinnte Mann, seinem ruhmgekrönten Kaiserlichen Herrn persönlich nahe stand, dass er mit ihm und seinen Paladinen in drei schwere Kriege und wohl hundert blutige Schlachten gezogen ist, hat sein Bild auf die

eherne Ruhmestafel der preussischen Siegessäule gesetzt und seinen Namen neben denen der grossen Feldherren dieser Zeit in's Buch der Geschichte geschrieben.

Aber auch die Seiten dieses Buches, welche nicht von Schlachten und Belagerungen handeln, sondern von den Trägern jenes tief und still wirkenden Einflusses der geistigen Arbeit auf die Geschicke und den Charakter unseres Volkes, können des Mannes nicht vergessen, welcher auf die medicinische Forschung und die praktische Leistung, sowie auf das Gefühl und das Streben der Aerzte seines Vaterlandes einen solchen Einfluss gewonnen hat, wie Bernhard von Langenbeck.

In die Zeit, da Langenbeck anfing Chirurgie zu treiben, muss man sich versetzen, um seine Bedeutung für uns zu verstehen. Deutschlands Chirurgen standen damals hinter denen Frankreichs und Englands weit zurück. Dass sie das nicht mehr thun, dass sie mehr als ebenbürtig ihren westlichen Nachbarn geworden sind, dafür hat Langenbeck seines Lebens Kraft und Ringen eingesetzt.

Bis in die ersten Jahrzehnte dieses Jahrhunderts ist der Antheil, den unser Volk an den Fortschritten der Chirurgie genommen hat, ein sehr bescheidener gewesen. Den Namen eines Paré, Petit, Desault, Dupuytren und denen eines Cheselden, Pott, Cooper und vollends eines John Hunter haben wir keinen von gleichem Gewichte an die Seite zu stellen gehabt. Unsere Chirurgen waren in erster Stelle Nachahmer der Fremde. Vom Auslande gewannen sie Das, was sie in den Dienst ihrer Heimath stellten. Der zuerst in Deutschland am Krankenbette chirurgischen Unterricht ertheilte, war als Arzt in der Armee der grossen Republik nach Würzburg gekommen und sein Nachfolger hat bis zuletzt es sich zur Ehre gerechnet, die Berichte des Julius-Spitals in den Annalen der Pariser chirurgischen Gesellschaft zu veröffentlichen. Ja selbst Dieffenbach's durchaus eigenes Verfahren plastischer Operationen führt noch heute den Namen der Méthode française, nicht ohne Recht, denn in Paris war es, wo er seine Schnitte zuerst ausführte und in französischer Sprache hat er sie, vor Allen dem Urtheile seiner ausländischen Collegen unterbreitet.

Die erste selbständig denkende und arbeitende Schule deutscher Chirurgen hat Vincenz von Kern in

Wien, die zweite von Langenbeck in Berlin gegründet. Neben der Individualität ihres Stifters, dankt es die letztere der Gunst der Zeit und des Ortes, dass sie den grösseren und den bleibenden Einfluss auf die Gesammtheit der Chirurgen deutscher Zunge gewonnen hat.

In zweifacher und allerdings entscheidender Weise hatte die deutsche Chirurgie schon vor der Mitte dieses Jahrhunderts ihre Stellung genommen und ihren Werth erwiesen.

Einmal hatte Philipp von Walther zuerst in aller Welt verlangt, die Chirurgie nicht anders als in naturwissenschaftlicher Weise zu treiben. Indem er lehrte, dass sie nur durch die Anwendung und Herbeiziehung von Physik, Chemie und den übrigen Naturwissenschaften sichere Fortschritte machen könne, zeichnete er die Bahn vor, auf welcher die deutsche Chirurgie ihre heutige Höhe erreicht hat.

Dann war es weiter von Langenbeck's genialer Vorgänger Dieffenbach gewesen, der durch eine Fülle selbsteigener Ideen und ausserordentlich geschickter Ausführungen gezeigt hatte, dass auch der deutsche Wundarzt schöpferische Kraft zu entfalten und frei und neu zu bilden verstand.

Auf den naturwissenschaftlichen Boden hat sich Langenbeck schon durch seinen akademischen Entwickelungsgang gestellt. Dadurch ist er zum Vorbilde einer Chirurgenschule geworden, die von jedem ihrer Schüler verlangt, dass er im Mikroskopiren wohl geschult und mit den experimentellen Untersuchungsmethoden des Physiologen vertraut sein muss, ehe er sich der chirurgischen Beobachtung und der operativen Kunst zuwendet.

Gestatten Sie mir, Hohe und Hochgeehrte Anwesende, an den Anfängen von Langenbeck's Lehrthätigkeit zu zeigen, wie sehr in ihm gerade diese Forderung als Ausdruck seiner eigensten Lebenserfahrung in Erscheinung tritt.

Bernhard Rudolf Conrad Langenbeck ist am 8. November 1810 zu Padingbüttel auf dem Küstenstriche, der sich am rechten Ufer der Wesermündung in die Nordsee hinauszieht, geboren worden als der Sohn des dortigen Pfarrers und früheren Feldpredigers Georg Langenbeck und seiner Ehegattin Johanna, geb. Sussmann. Sein Vater, der als ein tüchtiger Pastor ein

gesegnetes Andenken hinterlassen hat, stand auch im Rufe eines guten Pädagogen. Er hat unter Anderen in seiner Pfarre den später als hannoverschen Minister bekannten Grafen Borries mit seinen Söhnen erzogen.

So erhielt unser Langenbeck, den der Wille des Vaters zum Theologen bestimmt hatte, bis an sein 17. Jahr nur häuslichen Unterricht. In diesem Jahre, in welchem sein Vater als Superintendent nach Sandstedt im Bremischen Stadtgebiete versetzt war, bezog er die Prima des Gymnasium Andreanum zu Hildesheim, auf welchem ihn besonders noch vorbereitende theologische Studien beschäftigten, bis er am 25. October 1830 auf der Universität Göttingen als Studiosus medicinae immatriculirt wurde. Nach beendigtem Quadriennium bestand er das Facultätsexamen eximia cum laude und wurde am 17. April 1834 nach Vertheidigung seiner Dissertation: „De retinae structura" zum Doctor medicinae promovirt. Es war das die Zeit, in welche das erste Verständniss für die Bedeutung des Mikroskops als Forschungsmittel nicht nur in der Anatomie, sondern als wichtigstes Hülfsmittel auch der klinischen Untersuchung fiel. Daher blieb der junge Doctor der Fortsetzung seiner Studien über die feinere Anatomie der Netzhaut treu, indem er weiter noch auch ihre krankhaften Veränderungen in den Kreis seiner Betrachtungen hineinzog. So schuf er ein ausführlicheres Werk: „Observationes anatomico-pathologicae de retina", welches 1836 erschien und den Beifall der Facultät in so hohem Maasse erntete, dass dem Verfasser das Blumenbach'sche Stipendium ertheilt und damit die Möglichkeit zu einer wissenschaftlichen Reise über Belgien und Paris nach England gewährt wurde.

Zu den mikroskopischen Studien kamen botanische. Eine damals in den Froriep'schen Notizen von ihm niedergelegte Arbeit berichtet über das Vorkommen von Fadenpilzen in diphtheritischen Membranen und schliesst vorahnend mit Bemerkungen über die pflanzliche Natur der Contagien überhaupt. Namentlich schien es dem Verfasser wahrscheinlich, dass die Rotzkrankheit der Pferde durch einen gut charakterisirten Fadenpilz, den er in den Auswurfsstoffen der kranken Thiere regelmässig fand, erzeugt würde. Allein die Thierversuche, mit welchen er sich nach dem Zeugnisse des Klinikers Fuchs viel abgab, bestätigten die Vermuthung des Autors

nicht. Erst 50 Jahre später sollte der specifische pflanzliche Organismus, welcher die furchtbare Krankheit erzeugt, mit den verbesserten Hülfsmitteln der heutigen mikroskopischen Technik entdeckt werden.

1838 von seiner Reise zurückgekehrt, habilitirte er sich am 7. Mai auf Grund einer Vorlesung über die elementaren Formen, unter welchen die organische Materie in den verschiedenen krankhaften Productionen erscheint, als Privatdocent für Physiologie und pathologische Anatomie. Beide Fächer hat er in den drei folgenden Jahren, mit Einschluss noch der Embryologie und praktischer Sectionscurse, so erfolgreich gelesen, dass er am 12. Juni 1841 zum ausserordentlichen Professor der pathologischen Anatomie ernannt wurde.

Auf Langenbeck's Uebergang zum chirurgischen Studium mögen drei Momente Einfluss gehabt haben. Vor Allem die Uebernahme einer Assistentenstelle bei seinem in Göttingen hoch gefeierten Oheim Conrad Johann Martin Langenbeck, Ober-Medicinalrath und Professor der Anatomie und Chirurgie in Göttingen, einer glänzenden, von seinen Schülern bewunderten und hoch verehrten Persönlichkeit, gleich geschickt im Präpariren, wie im Operiren. Wie sehr ihn sein Neffe schätzte, zeigen die Worte, welche er einem seiner Erstlingswerke vorangesetzt hat. „Wenn diese Zeilen", so heisst es dort, „was Gutes enthalten, so danke ich es Dir, dem ich sie gewidmet habe. Du hast mich mit väterlicher Liebe an Dich gezogen, hast in mir die Lust zu anatomischen Studien geweckt und mir auf das Reichste und Freigebigste die Gelegenheit selbst zu seciren und zu präpariren gewährt. Von Dir habe ich gelernt, jeden Augenblick, der anders vollbracht ist, als im Suchen und Forschen nach den Geheimnissen, die der menschliche Körper birgt, für einen verlorenen zu halten! Mit Worten kann ich Dir nie genug danken, möge es mir mit der Zeit vergönnt werden, durch meine Arbeiten Dir, für die erfahrenen Wohlthaten erkenntlich mich zu erweisen". Wahrlich er hat im Alter die Fülle Dessen gehalten, was er hier als Jüngling wünschte und gelobte!

In dem Präparirsale des Oheims erwuchs die Lust zu genauer anatomischer Begründung und Entwickelung der wichtigsten chirurgischen Operationen. In aller Stille demonstrirte damals schon

vor einem Kreise älterer und jüngerer Aerzte der Privatdocent der Physiologie die Unterbindungen der Arterien an der Leiche, dieselben Curse und Uebungen, welche den späteren Professor der Chirurgie im frühen Tagesgrauen in die anatomische Anstalt führten, um dort vor einem auserlesenen Auditorium, das die ganze Welt ihm stellte, seine Liebe und Lust am Lehren, sein Geschick und sein Talent täglich frisch und neu zu bethätigen.

Sein feines und tiefes Tactgefühl gestattete aber dem Neffen nicht, in Göttingen neben dem Oheim sich chirurgisch geltend zu machen, so oft auch das Publikum und die studirende Jugend ihn darum angingen. Aber in den Ferien, die der Göttinger Gelehrte auf dem väterlichen Pastorate verbrachte, feierte er seine ersten praktischen Triumphe. Es müssen viele gelungene Curen gewesen sein, die eine solche Fülle von Leuten in den Hof des Pfarrhauses führten, dass er nicht anders vor ihnen zur Ruhe kommen konnte, als indem er zum Fenster hinaus sich in den Garten flüchtete. An diese Zeit der ersten Erfolge hat Langenbeck bis in sein hohes Alter gern zurückgedacht. Als er sich in Wiesbaden sein Tusculum baute, da fuhr er nach der Sandstetter Pfarre, um Sträucher, die im Garten derselben wuchsen, zu erwerben und in die Anlage am Neroberge zu verpflanzen.

Mehr noch als die Freude an der ärztlichen Arbeit, die er in seiner Heimath erfahren, förderte die Reise nach England seine Neigung zur Chirurgie und brachte sie zum endlichen Durchbruche. In Londons grossen Hospitälern wirkten und lehrten damals viele ausgezeichnete Chirurgen. Sie verwalteten das Erbe einer ruhmvollen Vergangenheit im Sinne ihrer grossen Vorgänger. Da war vor Allen Benjamin Brodie, auf dessen Arbeiten über die Gelenkkrankheiten Langenbeck sich so oft bezogen hat, ferner der talentvolle Lawrence, dessen Uebersetzung der Werke Blumenbach's, dem Stipendiaten des Letzteren, eine willkommene Aufnahme sicherten, und ebenso Henry Green, gleich bewundert als Diagnostiker, wie als Operateur.

Sammlungen, wie sie damals in Deutschland unerhört waren, öffneten sich in den Räumen des Thomas-Hospitals dem angehenden Chirurgen zu unbeschränktem Benutzungsrechte, während in den riesigen Krankenhäusern, mit ihrem mannigfaltigen und grossartigen Materiale, die Stunden der Visiten so günstig lagen, dass der

Fremde den ganzen Tag sehen und beobachten konnte. Ganz besonders aber fühlte Langenbeck sich von Astley Cooper angezogen. Der damals fast 70jährige Mann hatte sich zwar ganz von seiner Praxis zurückgezogen, aber auf seinem Landsitze verkehrten mit ihm drei gleich ausgezeichnete Neffen, Chirurgen ersten Ranges, die wie Söhne zu dem kinderlosen Greise standen, Bransby Cooper, Aston Key und John Tyrrell. In diesem sonntäglich um den Nestor der britischen Chirurgie versammelten Kreise fand Langenbeck sich glücklich und heimisch. Handelte es sich doch nicht bloss um hochbegabte Vertreter der chirurgischen Kunst, sondern um Männer, in deren Nähe man fühlte, wie glücklich sie die Ausübung ihres Berufes machte, edle, selbstlose Naturen, denen es gelungen war, den Geist der Humanität, welcher sie beseelte, auch der ganzen Royal Medico-Chirurgical Society einzuflössen.

Der Eindruck, den diese älteste der medicinischen Gesellschaften auf Langenbeck gemacht hat, ist ein nachhaltiger gewesen. Wo ihm später nur Gelegenheit gegeben wurde, Aerzte um sich zu versammeln, selbst inmitten der Ueberbürdung und Unruhe einer kriegerischen Thätigkeit, in Rendsburg 1848, ebenso wie in Orléans 1871, hat er nicht ermangelt, nach dem grossen englischen Vorbilde, die Collegen gesellig zu vereinigen, zur gegenseitigen Förderung im mündlichen Austausche des Erlebten und Erfahrenen, zur Anfachung des wissenschaftlichen Eifers und zur Erhaltung des guten collegialen Tones.

Aber nicht allein in dieser Rückwirkung, auch in vielfachen, anderweitigen Beziehungen ist Langenbeck's erster Aufenthalt in England dem Verhältnisse deutscher und englischer Chirurgie, ja der Annäherung des deutschen und englischen Geistes zu Gute gekommen. Die Namen der drei ersten Ehrenmitglieder unserer chirurgischen Gesellschaft zeigen es, was wir Paget, Lister und Spencer Wells schuldig zu sein glauben.

44 Jahre waren vergangen, als dem ersten Besuche in London Langenbeck's letzter, zum internationalen medicinischen Congresse 1881, folgte. Rauschender Beifall empfing ihn bei seinem Eintritte in den Sitzungssaal und geleitete ihn, wo er nur unter Englands Chirurgen sich zeigte, während ihre Gesellschaften wetteiferten, sich seiner Mitgliedschaft zu versichern!

Von England zurückgekehrt, wurde für Langenbeck's weitere Laufbahn eine zweite Reise entscheidend, welche er im Jahre seiner Verheirathung mit Arnoldine, der Tochter des Oberamtmanns Reinhold in Himmelpforta bei Stade, 1840, unternommen hatte. Er besuchte damals die Naturforscher-Versammlung in Erlangen, wo er den dortigen Professor der Chirurgie, Stromeyer, mit dem ihn das Leben später so vielfach zusammenbringen sollte, zuerst sah und kennen lernte.

Stromeyer fand sich in hohem Grade von seinem jüngeren Collegen angezogen. „Ich erkannte gleich", schreibt er, „dass die Chirurgie das Hauptfach des Privatdocenten der Physiologie war und freute mich der Gewandtheit, mit welcher er in meiner Klinik die Operation einer complicirten Hasenscharte bei einem 12jährigen Knaben verrichtete." Der Eindruck war ein so grosser, dass, als bald darauf Stromeyer nach München berufen wurde, er ohne Zögern Bernhard von Langenbeck zu seinem Nachfolger vorschlug und seine Facultätsgenossen zu dessen einstimmiger Wahl veranlasste. Aber obgleich der damalige Minister (von Abel) Langenbeck nach Göttingen die Mittheilung zugehen liess, dass er ihn vociren wollte, ist der Ruf doch ausgeblieben.

Indessen Langenbeck war bekannt geworden und sah sich ein Jahr später schon auf dem Lehrstuhle der Chirurgie in Kiel.

Die Reise nach Erlangen hatte ihn auch nach Würzburg geführt und dort zum Studium der Heine'schen Knochenpräparate veranlasst, aus dem er die Anregung zu seinen subperiostalen Knochen- und Gelenkresectionen geschöpft hat. Gerade diese Operationen sind es aber gewesen, durch die er eine zweite Eigenthümlichkeit seiner chirurgischen Schule begründet hat.

Als erstes und vornehmstes Merkmal der modernen deutschen Chirurgie sehe ich diejenige Entwickelung ihrer Schule an, welche der Privatdocent Langenbeck genommen hat: von der Physiologie zur Chirurgie, von dem Mikroskope zum Resectionsmesser. Darin liegt die Bürgschaft für die Gründung und Erhaltung der Chirurgie auf wissenschaftlichem Boden, für ihre Förderung allein durch die Mittel und Methoden der Naturforschung, Beobachtung nämlich und Experiment. Es liegt aber darin weiter auch ein Gegensatz zu den Forderungen,

welche ausserhalb der Grenzen des deutschen Sprachgebietes, für die Vorbildung des Chirurgen betont werden. Dort ist zwar die Bedeutung einer gründlichen anatomischen Schulung unbestritten, aber die einer experimentell pathologischen, einer histologischen, entwickelungsgeschichtlichen und bacteriologischen noch kaum erhoben. Man vergleiche in dieser Beziehung bloss die Tagesordnungen unserer Chirurgen-Congresse mit denen Frankreich's und Amerika's.

Bekannt vor Allem mit den Hülfsmitteln der feineren mikroskopischen Untersuchung, was hat da der deutsche Chirurg z. B. vor dem englischen voraus, bei dem es üblich ist, um eine elastische Faser oder Epithelialzelle im Sputum zu erkennen, die Hülfe des Anatomen in Anspruch zu nehmen. Welch' wichtige Beiträge zur Kenntniss vom feineren Baue der Geschwülste, zur Entwickelungsgeschichte der Knochen, zur Lehre von der Regeneration der Gewebe sind aus Langenbeck's Schule hervorgegangen. Deswegen waren die Schüler Langenbeck's und die, welche unter ihrem Einflusse lernten und lehrten, sofort auch im Stande, die Bedeutung der neuen Entdeckungen im Gebiete der Wundinfectionskrankheiten nicht nur richtig zu würdigen und praktisch zu verwerthen, sondern selbst auch zu fördern. Ich brauche hier nur an die älteren Arbeiten von Billroth und Hueter, an die Funde auf dem Gebiete der Localtuberculose, an die Entdeckungen auf dem der Wundrose, der phlegmonösen Processe und der Eiterung zu erinnern, welche zum Theil sich an die Namen unserer beschäftigtsten Wundärzte knüpfen.

Wahrlich, die Saat, die Langenbeck durch sein richtiges Erkennen und Wollen, seinen Fleiss und sein Beispiel streute, ist einer reichen Erndte sicher. „Der Gang der Wissenschaft beschleunigt sich ja, je weiter er vorrückt und je mehr in der letzten Zeit geleistet ist, um so sicherer darf man erwarten, dass die folgende noch mehr leisten nicht bloss kann, sondern auch muss."

Die zweite Eigenthümlichkeit deutscher Chirurgie, die ich versucht habe, auf Langenbeck zurückzuführen, ist die Eröffnung neuer Operationsgebiete, der Versuch, Krankheiten, die bis dahin operativ nicht behandelt worden waren, nun mit dem Messer und der Hand des Chirurgen zu heilen. Er selbst ging hierin mit seinen Operationen an angeborenen und erworbenen Knochendefecten voran, denen sich weiter

seine Bemühungen, die verloren gegangene oder gefährdete Function der Gelenke durch subperiostale Resectionen wieder zu gewinnen, anschlossen. Wie diese Operationen, nach Langenbeck's eigenem Zeugnisse, von den Thierexperimenten Heine's, welche zuerst die osteogene Eigenschaft des Periosts erwiesen hatten, ihren Ausgang nahmen, so gründen sich auch alle die neuen Operationen, welche aus Langenbeck's Schule und namentlich deren Wiener Zweige hervorgingen, auf die Ergebnisse wohl überlegter und streng durchgeführter Thierversuche. Erst als reife Frucht der experimentellen Pathologie wurden sie Besitz und Eigenthum der praktischen Chirurgie. So sind die Exstirpationen und Incisionen der Niere und Gallenblase entstanden, die Resectionen am Darm und Magen, die Spaltung und die Entfernung des Kehlkopfes, so auch die Operationen an serösen Häuten, die Sehnen- und Nervennaht und der Anfang einer Hirnchirurgie. Wer auch nur oberflächlich die neueste Geschichte der Chirurgie kennt, muss wissen, dass überall hier deutsche Arbeiter und vorzüglich wieder die Schüler Langenbeck's vorangegangen sind.

Vor Uebertreibungen und Ausschreitungen hat Niemand mehr gewarnt, als Der, welcher die verstümmelnden Operationen, wie z. B. die Amputationen der Extremitäten, mehr als irgend ein anderer Chirurg eingeschränkt und zurückgedrängt hat. Allein das Schöpferische als Recht der Chirurgie hängt, wie ich dem ausgezeichneten französischen Altmeister auf ein an uns so eben gerichtetes Wort antworten muss, doch am Rechte des Bistouri, und die den Werth und die Weite des letzteren heute nicht anerkennen, müssen es sich eben gefallen lassen, dass unter den neu in die chirurgische Kunst eingeführten Operationen nur deutsche, englische und italienische Namen stehen. Seit die Durchtrennungen der Knochen mit Messer und Meissel weniger gefährlich geworden sind, als das dereinst von Langenbeck so warm empfohlene Brisement forcé contracter Glieder, steht unsere Kunst nun einmal so, dass sie blutige Operationen zu Acta minoris periculi als unblutige, ja als die sogenannten milden und medicamentösen Encheiresen gemacht hat. Wer nicht voranreitet, hinkt eben nach. Die wissenschaftliche, Alles regulirende und den Uebergriff von vorn herein ausschliessende Basis, vereint mit der Kühnheit des Vorgehens und dem Streben, die Grenzen der

Chirurgie immer weiter zu stecken, das sind die lang dauernden und lange nachwirkenden Impulse, welche Langenbeck der deutschen Chirurgie gegeben und hinterlassen hat.

Aber noch einen dritten Charakterzug verdankt sie dem Vorgehen Langenbeck's: ihre Beziehungen zur Kriegschirurgie und dem Sanitätswesen unserer Armee.

Zu Ostern 1842 eröffnete Langenbeck in Kiel seine klinische Thätigkeit und seine Vorlesungen über allgemeine und operative Chirurgie.

Ein Jahr vorher war Christian's des Achten Sprachenedict erschienen und begann das immer stürmischere und gewaltthätigere Rütteln der Liberalen Dänemark's am guten Rechte der Herzogthümer. Von dem Augenblicke an, da des Königs offener Brief zeigte, wohin ihn die Ideen des Deutschenhasses geführt hatten, stand Langenbeck auf der Seite seines Herzogs und bald darauf im Dienste der provisorischen Regierung, welche ihn zum Generalstabsarzt der unter die Waffen tretenden Armee ernannte. Mit dem Prinzen von Noer war er bei dessen Heldenstücke, bald darauf aber auch in der unglücklichen Schlacht von Bau. Langenbeck blieb bei den Verwundeten unermüdlich im Verbinden, Trösten und Wiederaufrichten derselben. „Die Stimmung, in welcher ich mich befinde," so schrieb er an einen Freund, „ist eine unbeschreiblich ernste. Von 60 Zuhörern, die mir im Laufe des Wintersemesters theuer geworden sind, liegt ein Theil todt auf dem Schlachtfelde, die anderen sind verwundet und gefangen. Zwei meiner besten Freunde sind schwer verwundet, vielleicht nicht mehr am Leben, und ich habe nichts thun können, um ihre Schmerzen zu lindern." In Rendsburg war es, wo er zum ersten Male mit den Verwundeten aus Preussens Heere zusammentraf, mit Denen, die voll Fassung und Ergebung litten, ohne Klage, wie Langenbeck später gesagt hat, „denn das Bewusstsein, für seinen König und für Preussens Ehre geblutet zu haben, liess Jeden mit Stolz auf seine Wunde schauen". Gleich hier hat Langenbeck die Anerkennung seiner preussischen militärärztlichen Collegen gewonnen, Derer, die heute es sich zu besonderem Ruhme rechnen und voll Stolz bekennen, dass er mit ganzem Herzen und mit voller Kraft einer der Ihrigen gewesen ist.

Wir erfahren, dass Brief auf Brief nach Berlin gesandt worden ist, um das Talent, welches sich am Lager des verwundeten Soldaten vor ihren Augen offenbart, erprobt und bewährt hatte, in der Hauptstadt Preussens bekannt zu machen. Denn während Langenbeck mit der schleswig-holsteinschen Armee im Felde lag, war er in Berlin zum Nachfolger Dieffenbach's gewählt worden.

Am 11. November 1847 war, inmitten seines Auditoriums, während der Ausführung einer Operation, Dieffenbach gestorben, und schon am 19. bezeichnete die medicinische Facultät den Kieler Professor Langenbeck als denjenigen, den sie in erster Stelle zu seinem Nachfolger wünsche, „seine Schriften bekunden eine ehrenwerthe, wissenschaftliche Richtung, sein operatives Talent findet widerspruchslose Anerkennung und seine Schüler rühmen die Gabe seines Vortrages", so präsentirt sie dem Minister ihren Candidaten. Allein so sympathisch Dieser dem Antrage gegenüber sich auch äussert, in der Zeit von Ende 1847 und Anfang 1848 massten sich auch andere, als die gesetzlich verordneten Factoren ein Mitsprechen und Mitbestimmen an. Zunächst war es eine Reihe praktischer Aerzte, die mit Bittschriften des Königs Majestät bestürmte und an dem Erwählten der Facultät zu viel Jugend und zu wenig Büchergelehrsamkeit fand. Die angesehenen Bittsteller wollte man nicht ohne Weiteres abweisen und wählte, wie es scheint, auf des damals so einflussreichen Schönlein Vermittelung, den Ausweg eines Interemisticum. Die Stelle des Klinikers blieb unbesetzt. Mit dem 18. März wuchs die Lust am Petitioniren. Dieses Mal aber waren es die Studenten, welche eine stattliche Reihe von Unterschriften zusammengebracht hatten. Die Adresse hat, wie der Immediatbericht des Ministers an den König nicht verschweigt, in der That mit dafür gesorgt, dass für den so beliebten klinischen Lehrer am 13. Mai 1848 die Bestallungsurkunde ausgefertigt wurde.

So war Langenbeck an die Universität berufen worden, welche durch die Zeit und den Zweck ihrer Gründung mehr als irgend eine andere auf Staat und Vaterland angewiesen ist. Aber gerade die vaterländischen Pflichten banden einstweilen noch den Generalstabsarzt an die Lazarethe von Rendsburg, die er nicht eher erklärte verlassen zu dürfen, als bis der Krieg beendet sei.

Das Ende ist früher gekommen, als er erwartete und hoffte. Nach dem Waffenstillstande von Malmö kehrte Langenbeck mit dem Obercommandirenden der Holsteinschen Armee nach Kiel zurück und legte am gleichen Tage mit dem Prinzen, am 9. September, seine militärischen Functionen nieder.

Zu Michaelis 1848 traf er in Berlin ein und begann unter dem lauten Beifalle seiner Zuhörer, vor einem überfüllten Auditorium die klinischen Vorträge, die bald aus Nord und Süd, aus dem In- und Auslande alle Die um ihn sammeln sollten, welche im chirurgischen Fache sich ausbilden und auszeichnen wollten.

So sehr ihn auch die Berliner Arbeit band, als im Frühjahr 1849 Dänemark den Waffenstillstand gekündigt hatte und im Sundewitt und bei Eckernförde Blut geflossen war, da zog es ihn gewaltig wieder auf das Schlachtfeld. Nicht ohne Mühe erlangte er die Erlaubniss, seine erste Ferienzeit bei der Armee in Schleswig verbringen zu dürfen, wo er auf den von Bayern und Sachsen so eben genommenen Düppeler Höhen eintraf. Mit schwerem Herzen musste er sich nach wenigen Wochen schon wieder von seinen Verwundeten trennen, aber treu blieb er in dem Schaffen und Sorgen für sie, die Opfer der Schlachten.

So wenig blutig die beiden ersten Schleswig-Holsteinschen Kriege auch gewesen sind, und so kurz und unterbrochen Langenbeck's Theilnahme an ihnen war, haben sie doch eine grosse kriegschirurgische Bedeutung gehabt. Es sind zum ersten Male in ihnen die Grundsätze der erhaltenden Chirurgie zur Geltung und Ausführung gekommen.

Die Verbreitung und das Interesse, welches die Schrift von Langenbeck's erstem Kriegs-Assistenten, unserem verehrten Collegen Esmarch, über die Resectionen, bald darauf in Amerika erfuhr und ebenso die Arbeit eines zweiten, von Langenbeck in der holsteinischen Armee angestellten Arztes, Harald Schwartz, über die Schusswunden, sind bestimmend für die grossartige Thätigkeit der amerikanischen Sanitätsofficiere in dem blutigsten aller Bürgerkriege, dem der nordamerikanischen Union geworden.

Zum dritten Male kam Langenbeck nach Schleswig im Jahre 1864, dieses Mal in hervorragender Stellung, im Hauptquartiere der preussischen Armee, zu deren consultirendem

Chirurgen und Generalarzte ihn eine Ordre des Kriegsministers vom 4. April 1864 ernannt hatte. Dort hat er den Nutzen der neu creirten Stellung glänzend erwiesen, denn er ist dabei gewesen, als die durch 50jährigen Frieden unerlahmten, tapferen Krieger mit unwiderstehlicher Gewalt, dem verheerenden Geschützfeuer trotzend, die Höhen hinanstürmten und das schwarz-weisse Banner auf die Schanzen pflanzten, als im Dämmerlicht der nordischen Sommernacht die Truppen Friedrich Karl's in gebrechlichen Nachen über einen Meeresarm setzten und die Geschosse des feindlichen Ufers und des dänischen Kriegsschiffes die muthigen Schwimmer hageldicht überschütteten. Er war auch dabei, als nach diesem Sturme König Wilhelm zu den Verwundeten und Sterbenden trat, und er sah, wie die brechenden Augen von Neuem beim Anblicke des Königlichen Kriegsherrn erglänzten und das Brennen der Wunden aufhörte, als der König seine Soldaten lobte!

In solcher Zeit und solchen Augenblicken ist Langenbeck's Herz mit Preussens Heere verwachsen, den Verwundeten ein Retter und Helfer, den Aerzten ein Freund und Führer. Schon am 9. Juli desselben Jahres erhob ihn des Königs Majestät, in Anerkennung der im Felde geleisteten, aufopfernden und erspriesslichen Dienste in den erblichen Adelstand und verfügte nach geschlossenem Frieden sein Verbleiben als Generalarzt in den Reihen des Sanitäts-Corps.

In dieser Stellung hat Langenbeck seine Kräfte dem Sanitätswesen des preussischen und deutschen Heeres ununterbrochen gewidmet, und die eine grosse, aber echt deutsche Aufgabe erfüllt, das gesammte ärztliche Wissen im Frieden, wie im Kriege den Lebensverhältnissen der Armee dienstbar zu machen. Germania armis pariter ac literis parata!

Die Grundsätze, nach denen er sich an den reformatorischen Arbeiten der neuen Organisationen betheiligte, hat er in einer Rede niedergelegt, welche er zur Feier von des Königs Geburtstage, am 22. März 1866 in der Aula der Universität gehalten hat.

„In Zeiten," so sprach er, „wo die Blüthe der Nation ihr Leben einsetzt für die höchsten Güter des Vaterlandes, können die Anforderungen an die Pflege der Verwundeten nicht hoch genug gestellt werden." Dazu gehöre vor allen Dingen die Beschaffung von Militärärzten, welche auf der Höhe ärztlicher und chirurgischer Bildung stehen. Für diese Aufgabe sei zweierlei die Vorbedingung:

die Verbesserung der Stellung und des Ranges der Aerzte in der Armee und ihre sorgfältige Ausbildung. „Ich stelle das Verlangen," führt er an einem anderen Orte aus, „dass die Aerzte, welche im Kriege zu operiren berufen sind, die operative Technik im Allgemeinen bis zu einem gewissen Grade der Vollkommenheit beherrschen, wie es ja auch von der kampffähigen Jugend verlangt wird, in den Waffen geübt zu sein." Und in einer Rede an die Studirenden der militärärztlichen Bildungsanstalten richtet er an diese die Mahnung: „Seien Sie ganz erfüllt von der Höhe des Berufes, den Sie erwählt haben. Vergessen Sie niemals, dass ernstes Studium und fortgesetzte Arbeit dem angehenden Feldarzte obliegen. Lassen Sie kein Mittel unbenutzt, um für den ärztlichen Dienst im Felde vollkommen gerüstet zu sein."

Viel von Dem, was Langenbeck's Programm vorzeichnete, hat er selbst noch erfüllt gesehen. Die Erhebung der Militärärzte, welche die Ehre und Gefahr des Schlachtfeldes theilen, in den Rang und die Stellung von Sanitätsofficieren und die Einführung der Uebungscurse und ihre fortgesetzte Weiterentwickelung. Wird doch im Augenblicke jeder active Assistenzarzt, vor seiner Beförderung zum Stabsarzte alle 2 bis 3 Jahre auf eine Universität commandirt, um in anatomischen, klinischen und operativen Uebungen seiner Fortbildung leben zu können.

Es würde mich hier zu weit führen, den Verdiensten Langenbeck's in dem grossen Werke der Neugestaltung unseres Kriegs-Medicinalwesens nachzugehen. An drei für dieselbe maassgebenden Conferenzen, von denen er zweien präsidirte, hat er sich in hervorragender Weise betheiligt und überall seine Erfahrung, sowie sein ganzes persönliches Gewicht in den Dienst der grossen, erfolgreichen Arbeit, die ihm recht eigentliche Herzenssache war, gestellt.

Die furchtbaren Kriege von 1866 und von 1870 bis 1871 fanden ihn dort, wo es am Meisten zu thun gab. „Mit besonderem Wohlgefallen," so lautet die Allerhöchste Ordre vom 26. Juni 1866, „habe Ich davon Kenntniss genommen, dass der Generalarzt von Langenbeck sich erboten hat, Meiner Armee für die Dauer des Krieges seine reichen Erfahrungen dienstbar machen zu wollen." Wie in Horzic und den überfüllten Lazarethen des Schlachtfeldes von Königgrätz, so weilte Langenbeck auch 1870 und 1871 im

Centrum der blutigsten Kämpfe, vom 16. August bis Ende October in Gorze und Umgebung und von Mitte November bis Anfang April 1871 in Orléans, mit einer kurzen Unterbrechung, die einem Besuche in Versailles galt.

Die erschütternde Masse der Verwundungen in den beiden Kriegen, Mengen, wie sie Europa noch nicht gekannt hatte, und die ungeheuere Ausdehnung des Kriegstheaters liessen hier so recht erkennen, dass die Hülfe, welche das Heer selbst mit den Mitteln seines Sanitäts-Corps, mit seinen leichten und schweren Feldlazarethen leisten konnte, lange nicht hinreichte, ja dass auch die Privathülfe, trotz der reichsten Spenden, weit hinter ihren Aufgaben zurückblieb. Deswegen redete Langenbeck der Organisation der letzteren schon vor Ausbruch eines Krieges auf das Wärmste das Wort. Von der Gründung des Central-Comités der deutschen Vereine vom rothen Kreuz bis zu seinem Tode ist er eines seiner thätigsten Glieder, sein sicherster und treuester Berather gewesen. Auch nach seiner Uebersiedelung nach Wiesbaden zog er von diesem Werke sich nicht zurück. Noch im Jahre 1884 führte er zu Genf in der dritten internationalen Conferenz des rothen Kreuzes den Vorsitz und arbeitete 1885 mit an einem Werke, welches die Ergebnisse der Ausstellung transportabler Lazarethbaracken in Antwerpen zusammenfasste und feststellte, nachdem er einer hierfür von Ihrer Majestät der Kaiserin und Königin Augusta eingesetzten Jury präsidirt hatte. In einer ausführlichen Arbeit und in zahlreichen gelegentlichen, grösseren und kleineren Vorträgen, die ihren Anfang auf der von ihm in Orléans gestifteten militärärztlichen Gesellschaft nahmen, hat er eine Fülle kriegschirurgischer Erfahrungen niedergelegt und damit eine Reihe von Werken und Ergänzungen des Beobachteten inaugurirt, die bis zu den jüngsten, in jeder Beziehung ausserordentlichen Monographien des Sanitäts-Berichtes über die deutschen Heere im Kriege gegen Frankreich reicht. Eine Literatur ist geschaffen, mustergültig für alle Zeiten, an Inhalt wie an Ausführung reich und gediegen.

Unsere deutsche Chirurgie kann mit berechtigtem Stolze sich dieser Leistungen wissenschaftlichen Sinnes, kritischer Forschung und emsigen Fleisses rühmen. Es ist eben deutsche Art, mit der Abhängigkeit des Kriegers die Unabhängigkeit des Gelehrten zu verbinden und den Erzeugnissen

des Geisteslebens durch eine kriegerische Erziehung eine besondere Weihe und Würde zu geben. Die Pflege des Kriegswesens und ebendeswegen die Verbindung der klinischen Chirurgie mit der Kriegsheilkunde ist eine durch seine Geschichte Preussen zuerst, nun aber dem gesammten Deutschland übertragene Pflicht.

Ehren und Auszeichnungen bedeckten den aus dem Kriege wieder in seine Lehr- und Hospitalthätigkeit zurückgekehrten Professor. Der Dank seines Kaisers und die Verehrung seines Volkes, die Liebe der von ihm Operirten und Verbundenen und die Bewunderung Derer, welche mit ihm arbeiteten, sind die besten Beweise für seine von Erfolg zu Erfolgen fortschreitende Thätigkeit in jenem grossen Kriege, der auf das Haupt von Preussens Königen die deutsche Kaiserkrone drückte und der Nation den Preis ihrer Sehnsucht und Treue, ihres Harrens und Ringens brachte: das mächtige und einige Vaterland.

Ein grosses und schweres Opfer hat diesem auf Erden höchsten Gute Langenbeck bringen müssen: den geliebten, hoffnungsvollen Sohn. Mit wahrhaft antiker Grösse hat er dessen Tod ertragen. Inmitten seiner Arbeiten auf dem Hauptverbandplatze des 18. August wurde ihm gemeldet, dass sein Sohn Julius von Langenbeck, Lieutenant im Garde-Schützen-Bataillon, tödtlich getroffen auf dem Schlachtfelde liege. „Ich kann nicht abkommen", sagte der Vater, „ich bin hier dienstlich gebunden." Erst Tags darauf fand er die Zeit, den schwer Verwundeten aufzusuchen, der bald darauf, schon am 23. August, verschied. So reihte er sich jenem Feldherrn an, der, als ihm in der Königgrätzer Schlacht die Nachricht vom Falle des einzigen Sohnes gebracht wurde, den Blick gen Himmel richtend bekannte: „Was konnte ihm Besseres geschehen, als der Tod für König und Vaterland."

Auf seine so grosse und ernste Pflichttreue, auf den tiefen, idealen Sinn und das doch so schlicht und einfach angelegte Gemüth gründet sich Langenbeck's Begabung zum akademischen Lehramt. Mit der ängstlichen Sorge um den Kranken verband er das lebendigste Interesse an dem Krankheitsprocesse und eine klar durchdachte, zielbewusste Darstellung seiner Handlungen. Er wirkte nicht durch den Glanz, sondern durch den Ernst seiner Rede, denn das Gemeine entweihte seine Lippen nicht. Ein Leichtnehmen der Dinge hat es für ihn am Krankenbette nie

gegeben, wohl aber sorgte die Schärfe seiner Einsicht und das Vermögen, jeden Augenblick frei und ganz über sie verfügen zu können, für die Raschheit des Entschlusses und die Sicherheit der That.

Schon 1849, als Stromeyer in der Würde eines Generalstabsarztes der holsteinschen Armee sein Nachfolger geworden war, rühmte er ihm nach, dass er Geschmack an talentvollen jungen Männern habe, seine Schüler trefflich kenne, und es verstanden habe, die besten derselben an die rechte Stelle zu setzen.

Was unseren deutschen Universitäts-Unterricht in eigenthümlicher Weise auszeichnet, das Heranziehen der Schüler zu eigener Wahrnehmung und eigenem Urtheile, das Zusammenfallen des Anfangs der Lehre mit dem Anfange des Forschens hat in Langenbeck's Klinik stets den lebendigsten Ausdruck gefunden. Wie er seinen Schülern nie allein die vollendete, sondern immer auch gleich die werdende Wissenschaft vortrug, so hat er sich alle Zeit auch nicht gescheut, neben seinen chirurgischen Grossthaten sie seine Fehler sehen zu lassen. Indem er sie anwies, dieselben zu verstehen und zu durchschauen, lehrte er sie am allerbesten. Hat doch Spencer Wells bekannt, dass die unglücklichen Versuche im Gebiete der Ovariotomie, welche er auf Langenbeck's Klinik kennen lernte, ihm die Anregung zur Entwickelung und Einführung einer Operation gegeben haben, die unter den modernen Organ-Exstirpationen die heilsamste geworden ist.

Für ihn gab es keine Schranke zwischen dem grossen Meister und dem eben erst anfangenden Schüler.

Seine Natur, die den Stempel der Wahrheit in sich trug, wirkte anregend und erfrischend auf alle, die in seine Nähe kamen, und sein ungesuchter, aber steter Ausdruck des Wohlwollens hielten sie fest an ihn gefesselt. So bezeugt es ihm einer seiner berühmtesten Schüler: „Selten sah man Würde und Ruhe mit so viel warmem, ja lebhaftem Interesse gepaart, welches der Meister dem schüchternen, mit einer Erstlingsarbeit hervortretenden Jünger entgegenbrachte. Wohlwollend und freundlich im Geiste und Herzen, anmuthig, fein, doch dabei auch herzlich in der Form, erfreute er stets, wohin er kam. Er gehörte zu den gottbegnadeten Menschen, die, ohne gerade jeden Augenblick etwas Besonderes zu sagen oder zu thun, schon allein durch ihre Gegenwart befriedigend und erfreuend auf jeden Kreis wirken, in welchen sie gerade hineintreten".

Daher war, als Langenbeck im November 1880 seinen siebenzigsten Geburtstag feierte, es ein wahres Familienfest, als von Nah und Fern sich seine früheren Assistenten um ihn schaarten. Sind doch 16 ordentliche Professoren der Chirurgie und Leiter chirurgischer Kliniken theils Assistenten von ihm, theils solche seiner früheren Schüler gewesen. „Ungleich an Alter und Lebensstellung, die Aeltesten, selbst schon ergraute Lehrer, die Jüngsten noch wissensdurstige Schüler und Anfänger, einig, weil gleich durchdrungen von dem Gefühle der Dankbarkeit, Ehrfurcht und Liebe für den Mann, der, ob auch derweilen der Silberschmuck des Alters seine Stirn krönte, noch mit dem begeisternden Feuer des Jünglings und der klassischen Ruhe des weitblickenden Meisters, getreu seinem Wappenspruche „Nunquam retrorsum", unermüdlich fortarbeitete an dem Ausbau der Wissenschaft".

Wie Fleiss, Selbstlosigkeit und die Fähigkeit, sich zu beherrschen, Langenbeck zum Vorbilde der studirenden Jugend machten, so mehr noch sein Mannesmuth und seine unerschütterliche Königstreue. Sein Urtheil hatte sich freigerungen von den Tagesautoritäten, welche die unmündige Menge bestimmen und von der Schablone, nach welcher diejenigen ihre Begriffe von Staat und Gesellschaft modeln, welche ohne die Mühe eigenen Denkens und Wägens, zu den Gebildeten und Aufgeklärten sich zählen möchten. Langenbeck war frei und unabhängig gesinnt, weil jede edle Bürgertugend, die je eines Römers oder Griechen Sinn geziert hat, von ihm geübt worden ist. Darum hat sein Beispiel nicht wenig dazu beigetragen, dass unser heranwachsendes Geschlecht sich wieder den monarchischen Ideen zugewandt hat und fest geworden ist in der Ueberzeugung, dass ein freier, starker und mächtiger Kaiser für den Deutschen ein Hort der Freiheit und eine Macht fortschreitender geistiger Bewegung ist.

Ich eile zum Schlusse. Lassen Sie mich, Hohe und Hochverehrte Anwesende, kurz über die Thätigkeit Langenbeck's als Vorsitzender unserer beiden, heute um ihn trauernden Gesellschaften hinweggehen.

Eine Natur, wie seine, hatte die allgemeine Stimme für sich, und dem Zauber seiner Persönlichkeit gegenüber verstummte der Neid.

Schon sein stetes Streben, die chirurgischen Methoden zu ver-

einfachen, zeigt, dass er das aufgehäufte Wissen seiner Zeitgenossen geistig zu bewältigen und zu beherrschen verstand, sowie die Unparteilichkeit sich zur zweiten Natur gemacht hatte. So oft er gegen Andere die schwere, aber nicht unterlassene Pflicht erfüllt hatte, „Nein“ zu sagen, so oft ist er auch geneigt gewesen, von der eigenen, selbständigen Ansicht auf die fremde einzugehen. Seine Milde ihrer Beurtheilung und seine Entschuldigung ihrer Mängel hat die Bewunderung und noch mehr die Liebe seiner Mitarbeiter und ärztlichen Standesgenossen ihm erweckt und erhalten.

Wie in Ehrendiplomen und Ehrengeschenken, wie in der Stiftung und Aufstellung seiner Marmorbüste sich diese äusserte, wie in Fest-Commersen und Fackelzügen ihn die Studenten feierten, das erste Mal schon im Jahre 1853, als Langenbeck, von schwerer Krankheit genesen, wieder in die Klinik gekommen war, und das letzte Mal bei seiner Abreise von Berlin, davon will ich hier nicht reden.

In das letzte Quinquennium seiner akademischen und klinischen Thätigkeit fällt die Wiederherstellung seines Kaiserlichen Herrn von der Verwundung durch die Hand eines ruchlosen Verbrechers. Langenbeck hat durch diese Heilung von Preussens Volke die Schmach der Blutschuld am gesalbten Haupte seines Königs abgewandt und allein hierdurch schon seinen Namen jedem deutsch fühlenden Herzen unvergesslich und theuer gemacht.

Im Jahre 1881, als sich zum zehnten Male der Congress deutscher Chirurgen versammelte, hatte Langenbeck die Freude, den Neubau der Königlichen Klinik einzuweihen. Kaum 20 Krankenstellen hatte er vorgefunden, als er nach Berlin kam, und mit 200 Betten übergab er die nach allen Anforderungen der heutigen Hospital-Hygiene eingerichtete Anstalt seinem Nachfolger. „Ich heisse“, so redete er zu uns, „Sie willkommen in diesem Raume, der hinfür bestimmt ist, unserer Wissenschaft zu dienen. Es ist noch kein Blut in ihm geflossen und noch kein chirurgisches Wort in ihm geredet worden. Ich glaubte aber keine würdigere Weihe für ihn finden zu können, als durch die Vereinigung einer so grossen Anzahl ausgezeichneter Chirurgen. Möge diese Versammlung eine gute Vorbedeutung für diesen Raum sein, möge Unglück von ihm fern bleiben, mögen viele Heilungen aus ihm

hervorgehen und unsere Wissenschaft zu allen Zeiten in ihm gefördert werden."

Diesen Tag, an welchem ihm der Lohn einer andauernden und langjährigen Mühe um die Stiftung der grossen und reichen Arbeitsstätte wurde, hatte Langenbeck noch abwarten wollen, ehe er selbst seiner akademischen Wirksamkeit ein Ziel setzte.

Nicht immer soll des Lebens Hast und Unruhe währen, die Zeit der Stille soll kommen und des Friedens, der Abend mit seinem kühlenden Schatten den getreuen Arbeiter erquicken.

Schon seit Jahren hatte sich Langenbeck ein Heim in Wiesbaden am Saume des Taunuswaldes gegründet, von dem er weit in den lachenden Rheingau, den blühendsten und schönsten unseres Vaterlandes, den Ausgangspunkt germanischer Cultur, hinausschauen konnte.

„Deutsches Haus und deutsches Land, schirm es Gott mit starker Hand", schrieb er über das Thor, durch welches die Seinigen zu ihm treten, seine alten Freunde und immer neuen Collegen ihn aufsuchen sollten.

Aber die Zeit, wo die Einsicht und der ruhige Ueberblick des Alters auch dieses mit Blüthen schmücken und mit Früchten bedecken, ist ihm nur kurz bemessen gewesen. Ihm war die Beschäftigung, die nie ermattet, die oberste Lebensmacht; nun ermüdete ihn die Musse des Alters und entwöhnte ihn vom Leben. Ein trüber Schleier legte sich auf die sonst so scharf blickenden Augen und zwang ihn, sich wiederholentlich Operationen und einem lang dauernden Krankenlager zu unterwerfen. Dazu kam die schwere, unheilbare Krankheit und endlich der Tod seiner treuen Lebensgefährtin. Immer dunkeler und drückender machten sich die Gebrechen des Alters geltend, so dass die Lippen des sonst so Geduldigen doch sich der Klage öffneten. Aber über das eigene Leiden hat er bis zuletzt des fremden nicht vergessen. Noch am 4. August 1887 ist von ihm die alte Kunst an einer Lippenoperation geübt worden. Gestützt auf den Arm seiner jüngeren Collegen hat er dann noch den Sitzungen der am 18. September tagenden Versammlung deutscher Naturforscher und Aerzte beigewohnt, ja in deren chirurgischen Section sogar den Vorsitz geführt, um in seiner Eröffnungsrede der Freude Ausdruck zu geben, die ihm das wachsende Interesse an diesen Versammlungen

und die immer grösser werdende Fülle deutscher chirurgischer Arbeiten gewährte.

Noch ein Mal versammelte sich in dieser Zeit, am 20. September, ein kleiner Freundeskreis um seinen Tisch. Die Erinnerungen trugen Langenbeck zu seinen ersten Lehr- und Wanderjahren zurück. „Jetzt weiss ich es, warum Cooper so über das Alter klagte“, sagte er mir beim letzten Händedrucke.

Acht Tage später ist er sanft und schnell zu einem neuen, besseren Leben hinübergeschlummert, zu einem Leben, an welches der Kinderglaube des berühmten Sohnes der Sandstedter Pfarre immer festgehalten hat.

„Ein kleiner Ring begrenzt unser Leben, uns hebt die Welle, verschlingt die Welle und wir versinken.“ Aber aus dem Grabe der Wellen rettet eine treue Erinnerung den Geist Dessen, den das Menschenloos dahinriss und sorgt dafür, dass er uns und den Unserigen für alle Zeit erhalten und bewahrt bleibe.

Was recht geschafft, was freudig Du gethan,
Was Edles Du gedacht, wird nie vergehen.
Die Saat wird einst als Erndte auferstehen,
Dem Reich der Ewigkeit gehört sie an.

II.

Ueber die Prognose der Carcinome nach chirurgischen Eingriffen, mit besonderer Berücksichtigung des Carcinoma recti.

Von

Prof. König

in Göttingen.[1])

Die Frage nach der Heilbarkeit der Carcinome und zumal die nach ihrer Heilbarkeit auf chirurgischem Wege hat zu allen Zeiten die Aerzte beschäftigt. Sie ist in ein neues Stadium getreten durch die antiseptische Heilmethode, welche die Zahl der Operationen in früher nicht geahnter Weise vermehrte und auch dem Einzelnen gestattete, auf Grund seiner Erfahrungen bestimmte Zahlenfolgerungen zu ziehen. Nicht den kleinsten Antheil hat für die Chirurgie an der Förderung der Bestrebungen zur Lösung aller hier einschlagenden Fragen die Deutsche Gesellschaft für Chirurgie gehabt. Seit dem Jahre 1875 hat sie in einer Reihe von durch Commissionen geleiteten Vorarbeiten einen Rahmen zu schaffen gesucht, in welchen sich die Ergebnisse vieler Einzelbeobachter einordnen sollten, und wenn diese verdienstvollen Vorarbeiten nicht zu dem Endziel geführt haben, welches sie erreichen wollten, sondern in einer gewissen Verzweiflung an der Möglichkeit der Ausführung im Sande verliefen, so haben sie doch entschieden befruchtend gewirkt und aus dem Schoosse der Gesellschaftsmitglieder ein Material zu Tage gefördert, aus welchem wir jetzt die Schlüsse für unser Handeln und für unsere Anschauungen über die Geschichte der Krankheit ziehen.

[1]) Vortrag, gehalten in der 1. Sitzung des Congresses, 4. April 1888.

So mag es denn auch hier gestattet sein, einen Rückblick zu nehmen auf das, was durch die mannichfachen, sich auf die operative Prognose der Carcinome beziehenden Arbeiten geleistet worden ist. Der Arzt ist von dem begeisterten Wunsche beseelt, seinen Mitmenschen Heilung zu bringen. Da ist es nicht zu verwundern, wenn er beim Abschlusse seiner Zahlen mehr Freude hat an denen, welche ihm Heilung, als an denen, welche ihm das Gegentheil bestätigen. Diese Freude am Erfolge, so menschlich sie ist, darf jedoch bei der Abrechnung nicht mitspielen, sie ist es, welche so häufig unseren Zahlen den Stempel der Ungenauigkeit aufdrückt und welche einen exacten Fortschritt zu Nichte macht. In dieser Richtung möchte ich Ihre Aufmerksamkeit für kurze Zeit auf einige allgemeine und specielle Fragen hinwenden.

Wenn wir die zahlreichen Arbeiten der letzten Jahre chronologisch betrachten, so haben dieselben wohl den Beweis geliefert, dass nach einer Richtung Menschen, welche sich heut zu Tage irgend einer Operation eines Carcinoms unterwerfen, weit besser daran sind, als dies früher der Fall war. Das Risico an der zur Beseitigung des Carcinoms nöthigen Operation zu sterben, ist von Jahr zu Jahr, Dank der Verbesserung in der Technik, geringer, für manche dieser Eingriffe verschwindend klein geworden. Dabei dürfen wir aber doch nicht vergessen, und wir kommen darauf bei der Besprechung der Prognose der Mastdarmcarcinome zurück, dass für manche dieser Operationen durch die Localität auch der besten Technik bestimmte Grenzen gezogen sind, dass wir den Ausgang bei ihnen nicht annähernd mathematisch berechnen können, und dass wohl auch in Zukunft kaum Aussicht vorhanden ist, dahin zu kommen.

Lassen wir aber diese Operationen, es sind zumal die Carcinome der Schleimhautbekleideten Canäle, zunächst aus dem Spiele, so dürfen wir wohl sagen, dass bei der grossen Mehrzahl der anderweitigen Operationen die Lebensgefahr keine grosse Rolle mehr spielt.

Dadurch ist ausserordentlich viel gewonnen. Es ist der Boden geschaffen, auf welchem unbefangene Versuche der Heilung gestattet sind.

Damit kommen wir zu der zweiten, der eigentlichen Frage,

welche uns hier beschäftigen soll, zu der Frage, ob wir im Stande sind, durch operative Eingriffe das Carcinom zu beseitigen.

Es muss hier vorausgeschickt werden, dass wir diese Frage nach zwei Richtungen zu beantworten haben, und dass wir uns hüten müssen, allzu schematisch und einseitig in die Sichtung des vorhandenen Materiales einzutreten. Ich schicke dies voraus, weil gerade eine meiner Mittheilungen den Gedanken erwecken könnte, dass ich diese einseitige Beantwortung für die allein maassgebende hielte.

Wenn man die Prognose der Carcinomoperationen streng wissenschaftlich verfolgt, so würde man unter Heilung nur das Ergebniss zu verstehen haben, nach welchem ein Operirter nach einer grossen Reihe von Jahren, noch bestimmter gesagt, nach langdauerndem Leben, an der Stelle, an welcher er operirt wurde, eben so wenig wieder ein Carcinom bekommt, wie auch kein solches, welches von dieser Stelle aus hätte verschleppt sein können (Drüsencarcinom, metastatisches Carcinom).

Der Arzt hat aber nicht nur nach dieser definitiven Heilung zu fragen. Für ihn wie für die Carcinomkranken kommt auch die zeitliche Heilung in Frage. Wenn ein Mensch 2, wenn er 4 oder noch mehr Jahre von den Erscheinungen einer schweren Krankheit befreit war, wer wollte leugnen, dass ihm durch diese zeitliche Heilung ein grosser Dienst geleistet wurde, und das um so mehr, als ja das Carcinom meist ein Lebensalter betrifft, in welchem 2, 4, 6 Jahre viel bedeuten.

Besprechen wir nun zunächst die Frage der definitiven Heilung und ihre Beantwortung auf Grund einschlägiger Beobachtungen. Es ist einleuchtend, dass, wollte man überhaupt wenigstens zu einer vorläufigen Entscheidung kommen, es nöthig war, dass man sich über eine schematische Zeit einigen musste. Wenn bis zu dieser Zeit nach der Operation ein Carcinom nicht eingetreten war, so nahm man an, dass der Kranke geheilt sei. Wenn man sich nun dahin einigte, dass in der Regel nach 2-, noch sicherer nach 3jähriger Gesundheit ein Recidiv nicht mehr zu erwarten sei, so hat uns die Geschichte der Carcinomoperationen gelehrt, dass

wir weit davon entfernt sind, auch wenn wir 3 Jahre als Grenze annehmen, durch die so gewonnenen Zahlen einen exacten Procentsatz der Heilung in dem oben angedeuteten streng wissenschaftlichen Sinne festzustellen. Sie beweisen uns vorläufig nur, dass eine bestimmte Anzahl von Carcinomoperirten zeitlich ziemlich lange geheilt bleiben.

Ich will zum Beweise dieses Satzes die Zahlen der Göttinger Klinik, welche sich auf die Operation des Brustkrebses beziehen, sprechen lassen.

Unter 66 Fällen von Recidiv fällt der Beginn des recidiven Krebses fast in der Hälfte aller Fälle auf das erste halbe Jahr. Ein weiteres Dritttheil von Kranken hat ihr Recidiv bekommen bis zur Vollendung des zweiten Halbjahres. Bis dahin sind also 52 Kranke von Recidiv befallen worden. Von den jetzt noch übrigen 14 bekamen bis zum vollendeten zweiten Jahre 7 und bis zum vollendeten dritten 4 ein Recidiv. Nach dieser Zeit sind noch drei weitere Recidive zu verzeichnen, zwei im Verlaufe des 4. und eins sogar nach $10^1/_2$ Jahren. Wenn nun von der ganzen Zahl der Operirten noch 19 über 3 Jahre leben, ohne Recidiv bekommen zu haben, während 3 erst nach den 3 Jahren recidiv geworden sind, so bedeutet dies jetzt schon 15 pCt. spätere Recidive. Es ist aber sicher zu erwarten, dass unter den 19 gesund gebliebenen noch eine weitere Anzahl nach dem 3. Jahre erkranken werden.

Stimmen diese unsere Beobachtungen mit denen anderer Chirurgen überein, so folgt daraus mit Nothwendigkeit, dass wir, um zu einem wirklich wissenschaftlich brauchbaren Material zu kommen, gezwungen sind, das Geschick unserer Kranken noch weiter zu verfolgen. Wir haben aber gegründete Befürchtungen, dass es in der Geschichte des Carcinoms noch nicht hinreichend gewürdigte Verhältnisse giebt, welche auch selbst bei der genauesten Verfolgung des einzelnen etwaige prognostisch günstige Schlüsse plötzlich umstossen können. Das Carcinom theilt mit anderen Infectionskrankheiten die Eigenthümlichkeit, dass es Jahre lang latent bleiben kann. Beobachtungen in dieser Richtung habe ich bereits vor vielen Jahren gemacht und kann ich besonders auf zwei Typen hinweisen. Bei dem einen Typus entwickelt sich in dem vernarbten

Operationsschnitt, für den Untersucher vielleicht erst nach Jahren bemerkbar, ein Knötchen, welches auch wieder Jahre lang minimal zu bleiben vermag, um sich dann plötzlich zu einem wachsenden Krebs zu entwickeln. Auch in einem vernarbten Drainlochschnitt kann man gelegentlich eine solche Beobachtung machen. Ich entsinne mich einer Patientin, welche im 5. Jahre nach der Operation mit einem etwa Haselnussgrossen, mit der Narbe beweglichen derartigen Recidiv zu mir kam. Sie sowohl als der behandelnde Arzt versicherten, dass sie an der jetzt zweifellos carcinösen Stelle ein etwa Halblinsengrosses Knötchen bereits ganz früh nach der Operation beobachtet haben, dass jedoch die Entwickelung desselben erst seit wenigen Wochen bemerkt worden sei. Man kann kaum anders, als annehmen, dass es sich um die Ruhe eines bei der Operation verimpften Keimes gehandelt hat. Ein sehr charakteristisches derartiges Beispiel verdanke ich der Mittheilung meines Collegen Rosenbach. Frl. R., im Jahre 1875 an Carcinoma mammae operirt, bekommt im Jahre 1883 ein kleines carcinöses Knötchen in der Exstirpationsnarbe, welches excidirt wird. Im Jahre 1887 bekommt sie ebenfalls wieder nahe der ersten Stelle ein kleines Narbencarcinomknötchen. Für die zweite Form haben wir aus der Zeit der Beobachtung unserer klinischen Fälle ein sehr charakteristisches Beispiel. Frau R. wurde 1875 von einem alveolären Mammakrebs durch Operation befreit. Die Achseldrüsen waren mit ausgeräumt, aber gesund befunden worden. Die Frau figurirt in unserem Bericht als die älteste, $10^1/_2$ Jahr lang geheilte. Im Anfang dieses Jahres stellte sie sich jedoch in der Klinik vor mit einem colossalen, sehr rasch gewachsenen Recidiv der supraclavicularen Drüsen. Aehnliche Fälle von sehr spätem Recidiv der Achseldrüsen ohne jedes Localrecidiv, der Narbe oder etwaiger zurückgebliebener Reste von Drüse habe ich wiederholt gesehen. Da wird nun kaum einer von uns annehmen wollen, dass in den Achseldrüsen ein alveolärer, dem früheren Brustdrüsencarcinom gleicher Drüsenkrebs spontan entstehen könnte. Es bleibt also kaum eine andere Annahme übrig, als die, dass ein bereits in eine Drüse übergegangener Keim Jahre, ja viele Jahre latent bleiben kann, ehe er sich wieder rührt und zum Anwachsen einer grossen Krebsgeschwulst mit all' ihren Folgen Veranlassung giebt.

Wenn wir aber nach Vorstehendem auch uns hüten müssen, allzu sanguinische Hoffnungen in Beziehung auf definitive Krebsheilung zu hegen, so dürfen wir andererseits doch constatiren, dass eine erkleckliche Anzahl von Kranken lange Zeit heil bleibt, und es gereicht uns zur besonderen Freude, bestätigen zu können, dass die Resultate bei allen späteren statistischen Zusammenstellungen besser geworden sind. So waren unter 135 Patienten der Göttinger Klinik 20 über 3 Jahre und von diesen 10 über 6 Jahre gesund geblieben. Rechnen wir zu diesen noch 3, welche erst nach dem 3. Jahre Recidiv bekamen, so dürfen wir von fast 30 pCt. zeitlich Geheilten sprechen. Zu dieser Verbesserung hat aber ohne allen Zweifel die radicalere Operation und vor Allem die zwar früher von vielen schon geübte, aber erst von Küster principiell verlangte Drüsenausräumung der Achselhöhle am meisten beigetragen.

Das Carcinoma mammae empfiehlt sich nach verschiedenen Richtungen zum Studium der Geschichte der Carcinome. Es kommt sehr häufig vor, es lässt sich leicht und radical entfernen und die Drüsen liegen typisch und für die Operation zugänglich an bekannter Stelle. So kommt es, dass die sichersten Zahlen für die allgemeine Geschichte der Carcinome auf Grund der mannichfachen Arbeiten über Brustcarcinome aufgestellt worden sind, während wir für relativ häufig vorkommende Carcinome an anderen Körperstellen noch sehr wenig positives wissen. Und doch fehlt uns jeder Boden, so lange wir beispielsweise für die Prognose der Operation des Mastdarmcarcinoms nicht besser durch ausgedehnte Vorarbeiten unterrichtet sind. So beliebt, wie innerhalb der letzten Jahre der Mastdarm als Tummelplatz für neue Operationen gewesen ist, so wenig Bearbeitung hat bis jetzt die Geschichte dieser Operationen auf Grund grosser Beobachtungszahlen gefunden. Nun vermisst man aber gerade für die Operation der Mastdarmkrebse eine genaue Statistik auf das allerschmerzlichste; denn zunächst fehlt uns noch der gesicherte Boden der Ungefährlichkeit der Operation. Wohl wissen wir, dass der Procentsatz der Sterblichkeit ein viel grösserer ist, als der Procentsatz der Brustkrebsoperation, aber eine bestimmte Zahl aufzustellen, dazu sind wir bis jetzt ausser Stande. Dazu kommt aber, dass in der Geschichte der Mastdarmoperationen eine bestimmte Frage eine verhältnissmässig

grosse Rolle spielt, welche für die Brustdrüse ganz wegfällt, wir meinen die functionelle Frage. Denn während es für eine Frau in der Regel höchstens einen durch etwas Watte zu ersetzenden Schönheitsfehler darstellt, ob sie eine Brust hat oder zwei, während also die Frage nach dem Ausfall der Function hier ganz in den Hintergrund tritt, kann durch den Ausfall des Mastdarms ein irreparabeler Fehler entstehen, welcher viele Menschen in der Folge für den socialen Verkehr auf das schwerste schädigt.

Wenn aber ein derartig sicherer Boden fehlt, auf Grund dessen man nur gewissenhafter Weise leidenden Menschen Rath geben kann, dann ist es unserer Ansicht nach am bedenklichsten, nur nach allgemeinen Eindrücken Betrachtungen anzustellen. Ich will zum Beweise dafür einige Aussprüche und Meinungen zusammenstellen, welche ein bekannter Chirurg in diesen Fragen gethan hat. Der Autor sagt unter Anderem über die Gefahr der Exstirpatio resp. Resectio recti: „ich halte die Operation für nicht gefährlicher, als jede andere grössere Operation mit Eröffnung der Peritonealhöhle“ und ferner: „ich vermeide hier das Wort Gefahr, weil ich nach meinen Erfahrungen bei nicht bestehender Complication die Resection des Mastdarmes in der That für nicht lebensgefährlich halte“.

Ferner calculirt er gegenüber Esmarch's Annahme von 20 pCt. Mortalität: „ich glaube sagen zu müssen, dass dieselbe noch weit geringer ist, 10 pCt., ja nach Ausscheidung der schwierigsten Complicationen, der Blasenverletzung, nur 5 pCt. beträgt“.

Was Wunder, wenn sich der Autor nun zu der Meinung erhebt: „Ich muss bekennen, dass ich der Anschauung bin, dass die Operation bezüglich ihrer Leistungen und der geringen Lebensgefährdung eine der dankbarsten auf dem Gebiete der Chirurgie gegen den Krebs ist.“

Nun sollte man doch denken, dass dieser Ausspruch durch eine Zahl erhärtet würde, welche erweist, dass dem betreffenden Chirurgen wirklich sehr wenige gestorben und dass sehr viele dauernd gesund geblieben sind. Nein! Er weiss nur, dass einige Frauen 6—8 Jahre gesund geblieben sind, und ebenso macht er Mittheilungen über die Function des neuen Darmes, welche absolut mit den Beobachtungen Anderer unverträglich sind.

Was Wunder, wenn die praktischen Aerzte auf solche Mittheilungen hin ihre Patienten instruiren. Kurz nach dem Erscheinen der Bardenheuer'schen Arbeit präsentirte sich mir ein an Carcinoma recti leidender Patient mit der Bitte, ihn doch sofort von seinem Rectum zu befreien, da er nach einigen Tagen wieder heim reisen müsse; ein Wunsch, der, wenn der Kranke oder der Arzt desselben die eben angeführten Sätze gelesen hatte, nicht zu verwundern war.

Es gehört wohl einiger Muth dazu, wenn ich diesen so ausserordentlich günstigen Mittheilungen gegenüber in Kürze noch einmal das Wichtigste über die in der Göttinger chirurgischen Klinik behandelten Mastdarmkrebse mittheile (Hildebrand, Deutsche Zeitschrift für Chirurgie). Es handelt sich um 77 Beobachtungen von Mastdarmkrebs, welche während 12 Jahren in der Göttinger Klinik gemacht wurden. Um hervorzuheben, wie wenig meine Zahlen mit den Anschauungen Bardenheuer's harmoniren, stelle ich Das, was sich auf Lebensgefahr der Operation, auf Recidive und auf functionelle Ergebnisse bezieht, kurz zusammen.

Von den 77 Kranken konnten nur 60 durch Entfernung des kranken Darmes operirt werden, 17 mal handelte es sich um absolut unoperabele Geschwülste. Ausgeschlossen wurden solche Kranke von der Operation, bei welchen allgemeine Metastasen, zumal der Leber, nachgewiesen waren oder erhebliche Verwachsungen des Krebses mit dem Becken oder dessen Organen die Operation unausführbar erscheinen liessen. Nur zweimal waren Epithelialkrebse der Hautgrenze des Afters zu entfernen; in den übrigen Fällen handelte es sich um Schleimhautkrebse. Von diesen musste in 16 Fällen der Anus mit dem Darmrohr entfernt werden; 44 mal handelte es sich um eine Continuitätsresection mit Erhaltung des Aftertheiles; 15 mal wurde der Bauchfellsack eröffnet und einmal trat in Folge davon eiterige Peritonitis ein.

Auf die Vorbereitung der Kranken durch entsprechende Diät und künstliche Entleerung des Darmes wurde viel Gewicht gelegt. Je nach Umständen wurden 4—8 Tage darauf verwandt.

Bei der in Steisslage ausgeführten Operation wurde von Hülfsschnitten der hintere Rapheschnitt in der Regel mit Exstirpation des Steissbeines verbunden. Nachdem der ganze Anus bei der

Exstirpation umschnitten, bei der Resection, in der Regel auch bei grösseren Schildkrebsen wenigstens der Darm circulär durchschnitten war, wurde die Lösung so weit wie irgend thunlich stumpf mit den Fingern vollbracht, spannende Stränge des Levator, der Fascia pelvis mit der Scheere durchschnitten, grössere Gefässe zur Unterbindung vorhergefasst; die Zahl der Unterbindungen war sehr wechselnd, bald nur 2—3, bald 6—8 auch 10. Die zumal zu beiden Seiten auf der Hinterfläche des Darmes gelegenen Drüsen wurden, so weit thunlich, in continuo, gleich wie in der Achselhöhle, entfernt. Das Bauchfell lässt sich, wie ich schon seit Jahren in meinem Lehrbuche beschrieben habe, häufig auf der Vorderseite weit hinauf stumpf ablösen und somit die Verletzung desselben sehr häufig vermeiden. In der Art, wie dies von Bardenheuer empfohlen wird, habe ich nie am Darme gezogen und ich glaube es diesem Umstande zuschreiben zu müssen, wenn ich keine irgendwie nennenswerthe Nekrose des Darmes erlebt habe.

Bei der Nachbehandlung bin ich von der im Anfang geübten genauen Naht zunächst zurückgekommen, schliesslich aber im Laufe der letzten Jahre im Interesse besserer functioneller Prognose wieder dazu zurückgekehrt.

Auf die grosse Mortalität der Rectaloperirten influiren unserer Ansicht nach eine Reihe von Momenten. Nicht ohne Bedeutung ist zunächst die Thatsache, dass eine grosse Anzahl Operirter bereits das 50. Lebensjahr überschritten hatten. Auf diese kommen denn auch die wenigstens nicht allein der Operation zur Last fallenden Todesfälle an Collaps (4), Fettherz (2). Wenn wir aber auch von den 20 Todten, welche wir hatten, alle die abrechnen, bei welchen eine ganz directe Beziehung des Todes zur Operation nicht vorhanden war, so bleiben uns immer noch 24,5 pCt. Mortalität über. Die Mortalität wird freilich mit der Zeit, mit den Fortschritten der Antiseptik, immer geringer, denn sie ist bei einem Vergleich der ersten mit den letzten 10 Jahren fast auf die Hälfte heruntergegangen, immerhin aber würden uns auch von den letzten 6 Jahren noch mindestens 16 vom Hundert bleiben. Die Gefahr ruht, das wollen wir mit Bardenheuer betonen, nicht in der Peritonitis, sondern in der von den eröffneten Bindegewebsräumen sich verbreitenden, durch Communication der Wunde mit dem Darm herbeigeführten Phlegmone.

Ueber die definitive Heilung will ich mich kurz fassen, indem ich anführe, dass etwa 10 pCt. über 3 Jahre (5 und 4) geheilt sind und etwa 15 pCt. über 2 Jahre. Dabei wollen wir auch hier nicht verschweigen, dass, wenn auch die Majorität der Recidive im ersten Jahre auftrat, so doch 3 Kranke wieder erst nach 3, $3^1/_2$, $4^1/_2$ Jahren von einem Recidiv befallen wurden.

Dagegen halte ich es für angezeigt, auf die functionelle Prognose der Mastdarmexstirpation noch etwas genauer einzugehen. Ueber die Frage, wie das heruntergezogene Rectum functionirt, gehen ja die meisten Autoren rasch hinweg, indem sie die Function bald als gut, bald als zufriedenstellend bezeichnen. Wir sind der Meinung, dass dieselbe in der Regel nur einen Menschen, der nicht an Reinlichkeit gewöhnt ist, befriedigen kann, ja selbst diesen nicht. Wir haben dahingehende Ermittelungen bei 21 Kranken mit geheilter Exstirpations- resp. Resectionswunde angestellt, und zwar in der Regel durch eigene Untersuchung.

Am schlechtesten unter diesen 21 sind die 4 daran, welchen das Rectum exstirpirt wurde. Sie leiden alle an completer Incontinenz, der Vierte dazu noch an Stenose. Durch letztere hat er freilich den Vorzug grösserer Reinlichkeit, welcher aber durch die grossen Beschwerden der Stenose aufgehoben wird.

Besser sind die Resecirten daran, denn von ihnen haben 6 ganz leidliche Continenz, während 9 zum Theil vollkommen, zum Theil unvollkommen im Stande sind, den Koth zurückzuhalten. Zwei haben dazu noch die Beschwerden der Stenose.

Zählen wir alle zusammen, so befinden sich von 21 Patienten 15 in einem unbefriedigenden Zustande, sind häufig, bei nicht ganz festem Koth immer beschmutzt. Nur 6 haben leidliche Continenz. Die grössere Zahl der in leidlichem Zustand befindlichen sind solche, bei welchen nicht nur der Darm, sondern auch die Hülfsschnitte durch exacte Nähte verschlossen wurden.

Sollte unter diesen Verhältnissen nicht wenigstens bei den schlimmsten, zur Exstirpation ungeeigneten, eine palliative, das Leben verlängernde und die Beschwerden erleichternde Operation erlaubt und geboten sein, und zwar um so mehr, als ja die Auswahl zur Operation stets eine beschränkte sein und bleiben muss? Diese Frage muss um so mehr bejaht werden, als die fragliche

Operation, die Colotomie, eine verhältnissmässig wenig lebensgefährliche ist. Es soll dabei durchaus nicht verkannt werden, dass der Entschluss zum Verzicht auf Radicaloperation einer grossen Resignation von Seiten des Patienten wie des Arztes entspricht.

Abgesehen von einer Anzahl von Colotomieen, welche ich auswärts verrichtete und über welche mir keine genaue Notizen geblieben sind, und einer weiteren Anzahl, welche ich wegen anderer Indication ausführte, habe ich 20 derartige klinische Operationen bei Darmcarcinom vorgenommen. In Beziehung auf die Mortalitätsziffer der Operation muss man bedenken, dass eine verhältnissmässig grosse Anzahl von Personen derselben gleichsam in extremis unterworfen werden, dass sie ausgeführt wurde als Palliativoperation wegen sehr erheblicher Beschwerden, zumal wegen Stenose. So kommt es, dass unter 20 Operirten 6 bald nach der Operation starben, und zwar drei an Darmperforation im Gebiet des erkrankten Darms, ein Ereigniss, welches mir auch früher schon öfter bekannt geworden ist und wohl mit der Blähung des Darmes, die leicht nach der Operation auftritt, zumal wenn sie zweizeitig gemacht wird, zusammenhängt. Ein Patient erlag einer Pneumonie, einer bei ausgedehnter allgemeiner Carcinose dem Collaps nach der Operation und nur einer ging an Peritonitis von der Operationswunde aus zu Grund.

Wir dürfen somit die Gefahr der Operation als eine verhältnissmässig geringe bezeichnen. Demgegenüber sind die Resultate in Beziehung auf Körperkräftigung oft geradezu unglaublich. Eine von mir anscheinend vor dem Tod operirte Dame mit colossalem verwachsenen Krebs lebte noch 4 Jahr und zwar drei Jahr anscheinend in vollkommenem Wohlbefinden, ein Herr, welchen ich selbst aufgegeben und dem ich zur Beseitigung seiner extremen Beschwerden die Colotomie empfohlen hatte, nahm sein Geschäft wieder auf und trieb es noch $2^1/_2$ Jahre, um dann an schwerem Icterus carcinosus zu erkranken, welchem er nach einigen Monaten erlag. Zwei weitere Kranken lebten noch über 2 Jahre, 4 blieben noch ein Jahr am Leben, während 5 in der Zeit bis zu einem halben Jahr ihrem Carcinom erlagen.

Was ich aber hier ganz besonders hervorheben will, das ist die Thatsache, dass unter den 13 Kranken nur 2, bei welchen das

carcinose Secret sich aus der Darmfistel ergoss, Beschwerden von der Operation hatten, während bei 11 die Function des Afters geregelt ist. Zwar gebieten sie nicht vollkommen über Continenz bei dünnem Stuhl, wohl aber sind sie bei gebundenem Stuhl mit Hülfe des Muskelspaltes der Bauchmuskeln, welcher den künstlichen After umgiebt und einer kleinen Gummiplatte an bruchbandartiger Vorrichtung im Stande, ihren Stuhl zu beherrschen. Sie haben spontan oder nach kleinen Einläufen Stuhlentleerung.

So kann ich also die Colotomie in der Regio iliaca sinistra als Palliativoperation für unoperable Mastdarmcarcinome warm empfehlen. Sie übertrifft in ihren Leistungen sehr erheblich die Tracheotomie, welche wegen Carcinoma laryngis ausgeführt wird.

III.

Resection des dritten Trigeminusastes am Foramen ovale.

Von

Dr. Fritz Salzer,

Assistenzarzt an der chirurg. Klinik des Hofrathes Prof. Billroth in Wien.[1])

(Hierzu Tafel I.)

Die an Gesichtsschmerz leidenden Kranken sind zu ihrem Glücke heute ungleich seltener dem unzuverlässigen Erfolge einer blutigen Therapie ausgesetzt als vor einigen Decennien, indem die wachsende Erkenntniss der Aetiologie der Erkrankungen und die Schätze der modernen Pharmakologie sowohl der diätetischen als auch der medicamentösen Behandlung glänzende Resultate verschaffen. Dazu kommt noch die wunderbare und unzweifelhaft erfolgreichste Wirkung der Electrotherapie, welche auf gefahrlose Art häufig dauernde Heilung erzielt. Nichts destoweniger sind einige schwere Fälle von Neuralgie noch immer dem Messer der Chirurgen vorbehalten; einer Therapie, deren Wirkung so gewaltig ist, dass ein Kranker, welcher einmal das Messer kennen gelernt hat, für den Fall einer Recidive immer wieder an dasselbe appellirt.

Die blutigen Eingriffe sind sowie in der Ausführung, so auch in Bezug auf die Dauer des Erfolges sehr verschieden. Und die Zahl der verschiedenen Methoden der Neurotomie und Neurectomie ist so ausserordentlich gross, dass schon vor 30 Jahren Victor von Bruns die Möglichkeit einer absolut vollständigen Sammlung sämmtlicher zugehörigen Fälle in Abrede stellte. Seit jener Zeit hat sich die Zahl der Operationen noch wesentlich vergrössert, so dass zum Mindesten das Bedürfniss nach einem neuen Verfahren zweifelhaft erscheinen muss.

[1]) Vortrag, gehalten am 3. Sitzungstage des Congresses, 6. April 1888.

Während jedoch im Gebiete des 2. Trigeminusastes, einem besonders häufigen Sitz des Gesichtsschmerzes, abgesehen von peripheren Neurectomien, die centrale Resection des ganzen Hauptastes an der Schädelbasis längst als typische Operation anerkannt wird, ist Dies bei den anderen Aesten nicht der Fall, indem die centrale Durchschneidung beim 1. Hauptast nicht ausführbar, beim dritten nicht üblich ist; Letzteres wahrscheinlich aus Scheu vor irgend welchen unerwünschten Folgen einer an und für sich schwierigen Operation.

Ein concreter Fall, bei welchem die Möglichkeit einer Heilung logischer Weise einzig der Durchschneidung des Ramus tertius V., an der Schädelbasis eingeräumt werden musste, führte zu zahlreichen Versuchen, das eirunde Loch auf wenig verletzende Art freizulegen. Diese Cadaverexperimente mögen noch dadurch erklärt werden, dass mir zu jener Zeit die drei bisher am Hauptstamm der Ramus III. ausgeführten Operationen, welche Pancoast, Credé jun. und Krönlein gelangen, nicht bekannt waren[1]).

Indem das versuchte Verfahren nicht unwesentlich von den eben erwähnten älteren Methoden abweicht, dasselbe überdies in den beiden Fällen, in welchen es erprobt wurde, sich bewährte, so möge die Schilderung desselben gerechtfertigt erscheinen.

Ich schicke der Beschreibung desselben, die der drei eben erwähnten älteren Operationen voraus, während ich auf die allgemein bekannten Methoden der Neurotomie und Resection der einzelnen Zweige des 3. Hauptastes, wie sie seit längerer oder kürzerer Zeit erfolgreich zur Anwendung kommen, nicht einzugehen brauche.

Pancoast legte den Ramus tertius in der Weise frei, dass er unmittelbar über Ductus Stenonianus einen Hautmuskellappen (Musculus masseter) mit oberer Basis bildete, den Processus coronoides mandibulae exstirpirte und so die Fossa pterygomaxillaris freilegte. Hier wird Arteria maxillaris interna nebst einigen Nebenzweigchen ligirt und durchschnitten, die obere Portion des Musculus pterygoideus von ihrem Ansatz am Keilbein abgelöst und

---

[1]) Ich fand auch nachträglich bloss Krönlein's Methode der gleichzeitigen Resection des 2. und 3. Hauptastes in dem Handbuch der chirurgischen Technik von Dr. A. von Mosetig-Moorhof beschrieben, während die anderen mir zugänglichen Operationslehren und die chirurgischen Lehrbücher dieselbe nicht erwähnen.

schliesslich durch stumpfe Präparation der Nerv sichtbar gemacht. Resection der Nervenäste mit Pincette und Scheere. [1])

[1]) Jefferson Medical College: Clinical Prof. Jos. Pancoast, A new operation for the relief of persistent facial neuralgia (Philadelphia Medical Times. May 1872). — Mr. B. F. A. von Bangor, 72 Jahre alt, stellte sich in der Klinik am 3. Januar 1872 vor, um von seiner schweren Gesichtsneuralgie befreit zu werden, an der er seit 7 Jahren litt. Er ist für sein Alter kräftig, hat jedoch einen abgehärmten, leidenden Gesichtsausdruck. Er leidet an heftigem Schmerz, begleitet von krampfhaften Zuckungen der Muskeln der linken Gesichtshälfte, und zwar vom Rande des Unterkiefers bis zur Wange und von der Zunge aufwärts zur Schläfe, ohne die Mittellinie der Schläfe zu überschreiten. Der Schmerz ist ist nicht andauernd, tritt in unregelmässigen Zwischenräumen auf, indem er mit einer prickelnden Empfindung ansetzt. Er wird ausgelöst durch einen kalten Luftstrom, Essen etc. Alle Zähne der betreffenden Mundhälfte sind wegen der Schmerzen extrahirt worden, ohne dass deswegen irgend eine Erleichterung eintrat. Electricität, welche im letzten Sommer versucht wurde, verschaffte bloss vorübergehende Erleichterung. Der Schmerz erstreckt sich nur auf das Gebiet des 3. Astes des Quintus.

Operation am 6. Januar 1872. In tiefer Aethernarkose bildete Professor Pancoast einen Weichtheillappen mit oberer Basis, indem er von der Parotis und oberhalb des Ductus Stenonianus Schnitte durch Haut und subcutanes Zellgewebe bis auf den Knochen führte, den einen unmittelbar über Processus coronoides, den zweiten auf den Unterkieferast, deren untere Enden durch einen Querschnitt über den Unterkieferast verbunden wurden. — Der den Massetermuskel enthaltende Lappen wurde dann vom Knochen freipräparirt und aufwärts geschlagen; die Sehne des Temporalmuskels wurde von der Spitze des Processus coronoides losgeschnitten und aufwärts unter den Jochbogen geschoben. Der Processus coronoides wurde an seiner Basis abgesägt und dann exstirpirt. Der grosse Raum, welcher zur Fossa sphenomaxillaris leitet und erfüllt ist mit Fettgewebe und Gefässen, war nun freigelegt. Es wurde behufs Orientirung mit dem Zeigefinger tief in den Wundraum eingegangen, die Arteria maxillaris interna mit dem Ligaturinstrument vorgehoben und ligirt, nachdem schon vorher ein oder zwei durchtrennte Muskelgefässchen unterbunden worden waren. Beim weiteren Durchtrennen des Zellgewebes mit dem Finger, während gleichzeitig in Aqua Pagliari (Benzoësaurer Alaun) getauchte Lintläppchen als Styptica dienten, kam der Ursprung des äusseren Flügelmuskels vom grossen Keilbeinflügel zur Ansicht. Der Muskelansatz wurde mittelst Fingernagel, Scalpellheft und zum Theil mittelst Cooper's Bistouri vom Knochen abgelöst, so dass der Verlauf des Nervus maxillaris inferior freigelegt wurde, wie er aus dem Foramen ovale austritt, wobei die abgelöste Muskelportion zur Seite gedrängt wurde. Die verschiedenen Zweige, in welche sich der Nerv theilt, wurden sichtbar, so dass einer nach dem anderen mit gekrümmter Pincette gefasst und in einer Länge von 1—2 Ctm. dicht am Foramen mittelst einer schmalen Scheere resecirt werden konnte.

Credé machte den Schnitt nach der Lossen'schen Modification der Lücke'schen Methode mit dem Winkel nach oben, durchsägte zweimal das Jochbein, klappte es mit Haut und Musculus masseter nach abwärts, entfernte Fett, setzte einen stumpfen Haken zwischen Processus coronoides und glenoidalis des Unterkiefers ein um diesen abwärts zu ziehen, gleichzeitig wird Musc. temporalis energisch weggehalten. Nun wird von der Schädelbasis Periost abgelöst und in gerader Richtung auf den 3. Ast vorgedrungen[1]).

Krönlein bildete bei Schonung des Ductus Stenonianus einen Hautlappen mit oberer Basis zwischen Orbitalrand und Tragus. Er durchschnitt jedoch nicht wie Pancoast den Masseter, sondern trennte die Fascia temporalis vom Jochbogen ab, resecirte letzteren temporär, so dass derselbe abwärts gezogen werden konnte. Der Processus coronoides mandibulae wird vom Kiefer abgemeisselt

---

Nachdem all' das, was gesehen werden konnte, entfernt worden war, wurde das Messer im Umkreise des Foramen geführt, um auch irgend welche Zweigchen zu durchtrennen, die etwa durch kleinere Oeffnungen nebenan austreten, wie es der Chirurg bei früheren Operationen beobachtet hatte. — Der Kranke verlor während der Operation kaum 2 Unzen Blut. Der Lappen wurde nun herabgeschlagen und die Wunde mit Seidennähten geschlossen, hierauf fettbestrichene Compressen und Binden übergelegt. — 9. Januar: Seit der Operation sistirt die Neuralgie, dagegen eitert die Wunde so reichlich, dass die Nähte entfernt und ein Verband mit Acid. carbolic. 0,6, Ung. zinc. oxyd. 30,0 angelegt wird.

Ein Versuch, dem Auditorium die Lähmung des Geschmacksnerven im fünften Paar zu demonstriren, indem abwechselnd Zucker und Salz applicirt wurde, misslang, da der Kranke ohnmächtig wurde. Man verschob daher diesen Beweis für später. Bei einer späteren Gelegenheit wurde in der That constatirt, dass der specifische Geschmackssinn an der linken Seite und der Spitze der Zunge fehlte, wie dies zu erwarten war.

Keine Kaubeschwerden, da die Nerven und Muskeln, welche dieses Geschäft besorgen, auf der anderen Seite unverletzt sind. Der Kranke empfindet Nadelstiche linkerseits weder an der Zunge noch an der Wange, ein Beweis der Zerstörung der sensiblen Zweige dieser Seite. Der Kranke litt seit der Operation nicht mehr an Neuralgie. Die bedeutende Eiterung hielt 10 Tage an und kam aus dem Grunde der Wunde. — Der Kranke kehrte Ende Februar, von seinen Beschwerden vollkommen befreit, in seine Heimath zurück.

[1]) Credé (Dresden): Vorstellung eines Falles von Dehnung und Durchschneidung des 3. Astes des Trigeminus an der Schädelbasis nach modificirter Luecke'scher Methode. Bericht über die Verhandlungen der Deutschen Gesellschaft für Chirurgie. IX. Congress. 1880.

und aufwärts verlagert. Endlich in der vierten Schicht wird Arteria maxillaris interna unterbunden und durchschnitten, Musculus pterygoideus externus von der Crista infratemporalis abgehebelt und abwärts gezogen. Schliesslich legt stumpfe Präparation den Nerv frei [1]).

Auf dem diesjährigen XVII. Congress der deutschen Gesellschaft für Chirurgie stellte es sich gelegentlich der Discussion über diesen Gegenstand heraus, dass in jüngster Zeit noch weitere acht centrale Resectionen des 3. Trigeminusastes ausgeführt worden sind; überdies verdanke ich einer privaten Mittheilung die Kenntniss zweier von Hrn. Dr. Stelzner (Dresden) operirter Fälle; so dass die Gesammtzahl der mir derzeit bekannten centralen Operationen 13 beträgt.

Israel (1 Fall), Krönlein (3 Fälle), Madelung (1 Fall), Rydygier (1 Fall), Stelzner (2 Fälle) operirten nach der Methode von Krönlein.

Hofrath Stelzner hat bei einer 56jährigen, seit 6 Jahren an Neuralgie leidenden Frau, bei welcher schon früher periphere Resectionen der Nn. infraorbitalis, lingualis und mandibularis mit vorübergehendem Erfolge ausgeführt worden waren, die Krönlein'sche Operation im October 1884 vorgenommen. Es wurde sowohl ein 4 Ctm. langes Stück der Nerven des 3. Hauptastes als auch ein 3 Ctm. langes Stück des 2. Hauptastes resecirt. Der Wundverlauf war gut. Unmittelbar nach der Operation folgten noch einige Anfälle, dann aber sistirten die Schmerzen länger als ein halbes Jahr, traten dann jedoch wieder mit grosser Heftigkeit auf.

In einem 2. Falle, bei einer 34jähr. Frau, wurde wegen einer 3 Jahre bestehenden Neuralgie in Zunge und Unterkiefer, nach erfolgloser peripherer Resection des Mandibularis, gleichfalls nach Krönlein operirt im Mai 1887. Es gelang, ein 1,5 Ctm. langes Stück am Foramen ovale zu reseciren. Die Wunde heilte p. pr. int. und die Schmerzen sistirten vom Tage der Operation an. Die andauernde Heilung ist 1 Jahr post oper. constatirt.

In diesen beiden Fällen war das Operationsfeld bis zum Foramen ovale klar und übersichtlich, die Operation durch keinerlei Zufälligkeiten complicirt. Die einzigen Nachtheile der Operation waren längere Zeit hindurch Oedem um die Narbe und Unvermögen, den Mund weit zu öffnen.

von Bergmann (2 Fälle) führte einen nach unten convexen Bogenschnitt durch die Haut, durchschnitt den Masseter, durchtrennte Processus coronoides und legte nach Unterbindung einiger

---

[1]) Prof. Krönlein: Ueber eine neue Methode der Resection des 2. und 3. Astes des N. trigeminus unmittelbar am Foramen rotundum und ovale. Deutsche Zeitschrift für Chirurgie. Bd. XX. 1884. S. 484.

Aeste der A. maxillaris interna den Nerven frei. Pancoast (1 Fall) präparirte in oben angegebener Weise.

Mikulicz (1 Fall) operirte nach eigener Methode; er resecirte temporär den Unterkiefer, ohne Eröffnung der Mundhöhle, und präparirte extrabuccal an der Innenfläche des centralen Kieferstückes bis zum Foramen ovale.

Dass es sich in dem von Credé behandelten Falle um Neurotomie des Nerven handelte, ist schon oben erwähnt.

Bevor ich daran gehe, das Ergebniss meiner Cadaverversuche darzulegen, schicke ich die Beschreibung der anatomischen Verhältnisse der betreffenden Körperregion voraus.

Um anatomisch die Ramification r. tertii V. zur Anschauung zu bringen, fassen wir jene Region ins Auge, welche durch ein Rechteck begrenzt ist, dessen verticale Seiten, die eine durch die Mitte des Jochbeinkörpers, die andere durch den Tragus ziehen und dessen horizontale Grenzen oben durch die Höhe der Augenbrauen unten durch eine entlang der Oberlippe gezogene Wagrechte bestimmt sind. Innerhalb dieser Umgrenzung schichtweise präparirend stösst man auf folgende Gebilde:

Haut, subcutanes Zellgewebe, darunter eine oberflächliche Fascie, die unterhalb der Jochbrücke bekanntlich den Namen F. parotideo-masseterica führt. Entfernt man dieselbe so sieht man Fascia temporalis, Periost des Jochbogens, vorne die Insertion des Musculus zygomaticus, dann Fettgewebe und dahinter Glandula parotis. Eingebettet in Fett verläuft Arteria transversa faciei und fingerbreit unter dem Jochbein Ductus Stenonianus nach vorne. Unter den zahlreichen Aesten des Nervengeflechtes des Pes anserinus major sind uns besonders die über das Jochbein aufsteigenden Rami temporofrontales, die in Corrugator supercilii, orbicularis palpebrarum und Musculus frontalis eintreten, von Wichtigkeit, während Rami zygomatici und buccales mehr horizontal nach vorne ziehen. Entfernt man auch diese Gebilde, so liegt der Musc. masseter frei zu Tage; weiter rückwärts nach Abtragung von Parotisgewebe: Arteria temporalis superficialis nebst Zweigchen der Nn. auriculotemporalis et facialis.

Exstirpirt man nun die Fascia temporalis, den Jochbogen nebst Musc. masseter so übersieht man den Muskelfächer des Temporalis, welcher vom Planum temporale entspringend sich am Processus coronoides mandibulae inserirt. Vor dem Proc. coronoides sieht man im Fettgewebe N. buccinatorius mit begleitender Arterie; hinter dem Muskel, also in der Incisura semilunaris mandibulae den durchschnittenen R. massetericus gleichfalls begleitet von einer Arterie. Zwischen dem freiliegenden Kieferaste und dem Ohre gewahrt man nach Zertheilung von Parotisgewebe, Vena facialis postica zur Jugularis herabziehen, und noch tiefer — überbrückt von Musc. stylohyoideus und M. biventer, die Endäste der Carotis externa, welche Arterie beiläufig 2 Ctm.

unterhalb der Gelenkfläche des Schläfebeines in die steil aufwärtsziehende A. temporalis superficialis, A. transversa faciei und die an die Innenseite des Kiefergelenkes tretende Art. maxillaris interna zerfällt. Der N. auriculo-temporalis entsendet in dieser Schicht den R. communicans zum Facialis.

Durchsägt man jetzt den Unterkiefer unmittelbar oberhalb der Lingula, präparirt man den Musc. tempor. vom Schädel, sowohl vom Keil- als vom Schläfebein los, enucleirt man ferner vorsichtig den Kiefer sammt der Cartilago interarticularis, so hängt das Kieferstück nur mehr am Musc. pterygoideus externus. Zieht man Knochen und Muskel kräftig nach vorne, so kann die nächste Schicht überblickt werden. Es ist dies 1. Musc. pteryg. ext., der von der Wurzel des grossen Keilbeinflügels und von der Lamina externa processus pterygoidei entspringend sich am Unterkieferhals und der Vorderwand des Kiefergelenkes inserirt, dessen hinteres Ende jedoch jetzt nach vorn zu umgelegt ist. In dem Raume über und hinter diesem Muskel — bei natürlicher Lage demnach von demselben grösstentheils überdeckt — sieht man fetthaltiges Bindegewebe, während hinten die Innenwand der Gelenkkapsel sammt dem Ligamentum internum erhalten ist.

Exstirpirt man auch letztere und zertheilt man das Zellgewebe behufs Freilegung der eingelagerten Nerven und Gefässe, so übersieht man die Ramification des Trigeminus und auch die der Art. max. interna. Der Nerv entsendet unmittelbar am Foramen ovale den schon früher erwähnten R. massetericus, und häufig mit diesem Anfangs parallel an der Schädelbasis entlang nach Aussen ziehend einen Muskelast des Temporalis. R. auriculo-temporalis, dessen Wurzeln die Arteria meningea media umgreifen, zieht nach rückwärts. Die Muskelästchen für Temporalis und Pteryg. ext. ziehen schräg nach vorne und aussen, und in der gleichen Richtung dringt N. buccinatorius in den äusseren Flügelmuskel ein. Ziemlich steil abwärts zieht N. mandibularis, vor diesem N. lingualis und medianwärts vor ihnen Ramus pterygoid. intern. Die letzteren drei Nerven werden etwa 1,5 Ctm. unterhalb Foramen ovale von der quer gegen die Fossa sphenomaxillaris ziehenden Art. maxill. int. überbrückt. Die Zweige dieses Gefässes entspringen sehr verschieden. Ein häufiger Befund ist der, dass von ihr noch hinter dem Kiefergelenk die Art. alveolaris infer., Gelenkästchen und nach oben Art. meningea media abzweigen. Weiter vorn entspringen Muskelästchen des Masseter, des Temporalis, der Pterygoidei; doch so, dass der Raum unmittelbar vor dem Nervenfächer höchstens von einem Temporaliszweigchen durchzogen wird.

Reponirt man den Kieferast in das Gelenk, so sieht man übrigens, dass der Musc. pteryg. ext. die Arteria maxillaris soweit überragt, dass man beim präparatorischen Eindringen auf den Ramus tertius entlang der Schädelbasis das Gefäss nicht gefährdet, besonders schon aus dem Grunde, weil man, um Raum zu gewinnen, den Muskel und so auch das darunter liegende Gefäss abwärts drängen muss.

Es ist demnach gerade der Verzweigungsbezirk des Nerven innerhalb eines Quadrates von beiläufig 1,5 Ctm. Seitenlänge (obere Grenze Schädelbasis, untere Grenze Art. maxill. int., hinten Kiefergelenk nebst Art. meningea med., vorne Musc. pteryg.) von keinem nennenswerthen Gefässe überbrückt.

Präparirt man weiter in die Tiefe, so sieht man zunächst den Nervenfaden der Chorda tympani aus der Fissura Glaseri entspringend hinter dem N. mandibularis nach vorn unten ziehen, um sich dem N. lingualis anzuschmiegen. Die Stelle, an welcher die Chorda den Lingualis erreicht, liegt etwa 1,5 Ctm. unterhalb Foramen ovale, die Fissura Glaseri 8—10 Mm. hinter dem hinteren Rand des Foramen; so dass bei einer einfachen Durchschneidung des Nerven am Foramen die Chorda verschont bleibt, während bei Resection der Nervenäste dieselbe in dem Falle durchschnitten würde, wenn es gelingt, ein langes Stück vom peripheren Lingualisstumpf zu amputiren.

Hinter dem Nerven- und Gefässstratum liegen: Vorn der innere Flügelmuskel, der von der Fossa pterygoidea entspringend zum Kieferwinkel hinabzieht, hinter diesem nach rückwärts Muscul. spheno-salpingo-staphylinus, schliesslich am weitesten rückwärts Ligam. stylo-maxillare. Zum Zwecke der Uebersicht über die Trigeminusverzweigung ist begreiflicher Weise eine genauere Präparation dieser letztgenannten Gebilde vollkommen überflüssig.

Im Folgenden der Operationsplan:

Man markirt den untern hintern Rand des Jochbeinkörpers, andererseits den untern Rand des Processus zygomaticus des Schläfebeins, etwa fingerbreit vor dem Tragus. Zwischen diesen beiden Punkten wird mit einem kräftigen Scalpell oder Resectionsmesser ein nach oben convexer Bogenschnitt geführt, der mit seiner höchsten Wölbung die Jochbrücke beiläufig fingerbreit überragt. Das Messer durchtrennt auf einmal: Haut, Fascia temporalis und Musculus temporalis, ferner das Periost an beiden Wurzeln des Jochbogens. Nach Stillung der Blutung aus den Zweigchen der Arteriae temp. prof. wird mit einem schmalen Elevatorium zunächst die Stelle, an welcher der Processus zygomaticus ossis tempor. in das Tuberculum mandibulare übergeht, mit grosser Präcision freigelegt, damit hier unmittelbar vor dem Kiefergelenke der Knochen mit der Stichsäge durchtrennt werden könne. Hierauf folgt die Durchsägung an der vordern Grenze der Jochbrücke. (Das Jochbein früher durchzusägen als das gracile Schläfenbein ist deshalb unzweckmässig, weil dabei leicht eine Fractur des letzteren zu Stande kommt, durch welche das Kiefergelenk eröffnet würde). Um den die Jochbrücke enthaltenden Weichtheillappen ausgiebig nach unten dislociren zu können, ist es nöthig, die noch intacten Insertionen des Schläfemuskels vom Schädel abzutrennen. Es geschieht dies am besten mit dem Resectionsmesser unmittelbar am Knochen. An der Crista tempor. angelangt, ist es jedoch vor-

sichtiger, mit einem stumpfen Instrumente, etwa einem Elevatorium, an der Schädelbasis entlang zu präpariren, damit man in der Tiefe der Trichterwunde ja nicht das Gelenk verletze oder eine Blutung erzeuge. Hält man sich fortwährend in jener Ecke, welche nach oben von der Schädelbasis, nach hinten vom Kiefergelenk begrenzt wird, so kann man die Austrittsstelle des Ramus III. nicht verfehlen. Ist die Beleuchtung günstig und wird der Weichtheillappen sammt oberem Rande des Musculus pteryg. ext. gut nach unten retrahirt, so kann man den Nerv so weit freilegen, dass die Deutung der einzelnen Portionen desselben nach beifolgendem Schema (Taf. I, Fig. 3) gelingen wird. Zur Retraction eignet sich ein fester zur Fläche gekrümmter Metallspatel. Geringes Oeffnen des Mundes des Kranken erleichtert diese Manipulation, indem hierbei Processus coronoides nach abwärts tritt, ohne dass doch der Gelenkfortsatz so weit nach vorne gleitet, dass durch ihn der Wundraum von rückwärts her verengert würde.

Zur sicheren Durchschneidung und Resection des Nerven ist es unbedingt nothwendig, dass die Blutung vollkommen gestillt ist, was bei dem Umstand, dass kein nennenswerthes Gefäss verletzt wird, wohl stets nach kurzdauernder Tamponade erzielt sein dürfte.

Schliesslich wird ein vorn abgestumpftes concavschneidiges Tenotom, die Schneide nach vorne gerichtet, an der Schädelbasis entlang zwischen Nerv. und Arteria meningea media eingeschoben, um den Nerv von hinten her unmittelbar am eirunden Loch zu durchtrennen. Die Resection der peripheren Nervenenden wird mit über die Kante gekrümmter (Ohren-) Pincette und Hohlscheere vollführt. Einlegen von Jodoformgaze in das Formen ovale. Drainage und Wundnaht.

Vortheilhaft erschien mir die eben geschilderte operative Präparation, weil 1) der Weg entlang den Schädelknochen und der Kiefergelenkkapsel so leicht erkannt werden kann, dass die Orientirung in der tiefen Wunde auch von einem relativ kleinen Hautschnitt aus möglich ist; 2) der Schnitt eine wenig entstellende Narbe hinterlässt; 3) durch den Schnitt nur Rami frontales n. VII. verletzt werden, deren Durchschneidung keine wesentliche Functionsstörung zur Folge haben kann. [Die Lähmung des Corrugator supercilii und Frontalis war kaum in Bezug auf Kosmetik zu fürchten.

Die Verletzung von Nerven des Orbicularis palpebrarum ist in den von mir operirten Fällen nicht ersichtlich geworden, wahrscheinlich weil auch noch tieferziehende Facialiszweige diese Musculatur versorgen. Nebenbei sei bemerkt, dass bei primärer Vereinigung von Schnittwunden im Facialisgebiete vollkommene functionelle Wiederherstellung constatirt ist, wie dies beispielsweise Langenbuch bei seiner Schnittführung beobachtet hat[1])]; 4) die Durchschneidung der übrigen Weichtheile in der Wunde vollkommen bedeutungslos ist; so die quere Durchtrennung des Musculus temporalis (abgesehen davon, dass die Musculatur später wieder genäht werden kann), besonders bei dem Umstande, dass seine Innervation jedesfalls zerstört wird; 5) keine wesentliche die Präparation störende Blutung zu erwarten ist.

Was die topographische Anatomie der Operationswunde betrifft, sei Folgendes hervorgehoben[2]): Sie legt den untersten Theil der oberen, den obersten Theil der unteren Schläfengrube frei. Das conische Wundcavum hat seine ideale Spitze unterhalb des eirunden Loches, dort wo sich der Nerv in seine Zweige theilt. Die Circumferenz (Basis) der Höhlenwunde stellt die durch einen halbkreisförmigen Schnitt durchtrennte Haut der Regio temporalis dar, deren unterer Rand weit nach unten unter das Niveau des Jochbogens herabgeklappt ist.

An der Bildung der oberen Wand der Höhle participiren: 1) Haut, 2) querdurchschnittener Musc. temporalis, 3) als wichtigste wegweisende Theile die Temporalfläche des grossen Keilbeinflügels und die daranstossende vor dem Tuber mandibulare gelegene Partie der Schläfebeinschuppe. Diese Knochen tragen noch die Reste der Muskelinsertionen des M. temporalis.

Nach unten zu ist das Wundcavum begrenzt: — wenn wir jede einzelne Schichte des Weichtheillappens erwähnen — 1) von Haut, 2) Fascia temporalis nebst beiden Sägeflächen des Jochbogens, 3) vom Musculus temporalis, 4) der oberen Grenze des Musculus pterygoideus externus, 5) vom Zellgewebe.

Nach hinten liegen unterhalb der Haut der durchsägte Pro-

---

[1]) C. Langenbuch, Die Resection des Unterkiefernerven auf neuem Wege. Berliner klinische Wochenschrift. 1880. No. 42.

[2]) S. Tafel I, Fig. 1 und 2.

cessus zygomaticus ossis tempor., ferner Tuberculum articulare und das Kiefergelenk.

Nach vorne liegen unter Haut, Fascie und durchsägtem Jochbein Musculatur des M. temporalis und M. pterygoideus externus.

Es ist also in der Wunde ausser einigen kleinen Arteriae temporales profundae kein grösserer Gefässstamm blossgelegt; die Arteria maxillaris interna ist durch den äusseren Flügelmuskel geschützt. Nur am Schlusse der Präparation wird Arteria meningea media gefährdet.

Plexus venosus pterygoideus liegt gleichfalls unter dem Niveau der oberen Grenze des Flügelmuskels, wogegen die Nervenverzweigung des die Schädelhöhle verlassenden 3. Trigeminusastes und dahinter Art. meningea media frei zu Tage liegen.

Was die Orientirung unter den einzelnen Zweigen betrifft, so möchte ich bemerken, dass mir die Abbildungen anatomischer Atlanten zu wenig naturgetreu erschienen, um mich nach ihnen in der engen Operationswunde mit Sicherheit soweit zurecht zu finden, jeden sichtbaren Nervenzweig deuten zu können. Weil ich nun aber das Bestreben hatte, in dieser Region so weit orientirt zu sein, um auch gegebenen Falles die isolirte Durchschneidung oder Resection nur eines Nervenzweiges ausführen zu können, so präparirte ich wiederholt nach Ausführung der Operation die einzelnen Nerven bis an ihre Endverzweigungen und kam dadurch zu dem in Fig. 3 dargestellten Schema der Ramification. Dies weicht besonders betreffs der Abgangsstelle der Zweige vom Hauptast von den schematischen Zeichnungen Henle's und Heitzmann's ab. Was Gruppirung und Verlaufsrichtung betrifft, so fand ich so viele kleine Verschiedenheiten, sowohl der Muskelzweige als auch der Buccolabialis- und der Auriculo-temporalis-Wurzeln, dass die Zeichnung diesbezüglich bloss einen häufigen Befund andeuten soll. [1])

[1]) Dass man übrigens auch auf curiose Anomalien im Verlaufe der relativ constanten Aeste, Lingualis und Mandibularis, gefasst sein muss, beweist ein Fall, in welchem ich Folgendes fand: Vom Mandibularis geht etwa $^1/_2$ Ctm. unterhalb des Foramen ovale ein Nervenfaden ab, der in einem nach vorne schwach convexen Bogen nach aussen von der Maxillaris interna nach abwärts zieht, den Alveolarcanal betritt, um die Arteria mandibularis von aussen zu umgreifen und schliesslich 1 Ctm. von der Lingula entfernt im Canal in den Nervus inframaxillaris einzumünden. Es handelt sich demnach um eine Art Nerveninselbildung, welche 2 Arterien, die Maxillaris und die Mandibularis, in sich einschliesst.

Bei der operativen Freilegung des Nervenastes wird die Verletzung des Ramus massetericus und meist auch eines Ramus temporalis unvermeidlich sein, während die anderen Zweige bei vorsichtiger Präparation in continuo dargestellt werden können, so wie dies aus Figur 1 und am erläuternden Schema zu ersehen ist.

Was die Möglichkeit isolirter Durchschneidung einzelner Zweigchen an der Schädelbasis betrifft, so halte ich Folgendes günstigen Falles für ausführbar:

1) Durchschneidung des R. buccinatorius sammt R. temporalis und R. pterygoideus externus bei Schonung aller übrigen,
2) isolirte Durchschneidung des Lingualis,
3) isolirte Durchschneidung des R. mandibularis,
4) isolirte Durchschneidung des Auriculo-temporalis.

Diese Operationen wären allenfalls zu versuchen bei Neuralgien, welche genau auf das Gebiet eines Nervenzweiges localisirt sind, wenn nach Resection in der Peripherie Recidive auftritt.

Herr Hofrath Billroth hatte die besondere Freundlichkeit, die Cadaveroperation zu prüfen und überliess mir danach sowohl die Behandlung des Falles, der mich zu den Versuchen angeregt hatte, als auch einen zweiten Kranken, den ich in einer der ersten klinischen Vorlesungen dieses Wintersemesters zu operiren Gelegenheit hatte, so dass mir folgende Casuistik zu Gebote steht.

1. Fall. Klinik Billroth. Prot.-No. 79 vom 9. Febr. 1887. — Itzig Kammermann, 46 Jahre alt, Tagelöhner aus Galizien.

Anamnese: Patient, der nicht hereditär belastet ist, leidet seit Winter 1883 an Gesichtsschmerz, angeblich in Folge einer starken Verkühlung. Die heftigen reissenden und ziehenden Schmerzen treten (laut Prot.-No. 329 vom Jahre 1886) immer nur in der linken Wange auf und strahlen gegen die linke Schläfe und den linken Mundwinkel aus. Die Anfälle sind häufig, besonders bei'm Sprechen — alle 5 Minuten — und dauern etwa 10 Secunden. Im Gefolge tritt starke Injection der Gesichtsgefässe und Thränenträufeln auf. Patient findet Erleichterung während des Schmerzanfalles, wenn er die Hand an das Gesicht drückt, eigenthümliche Kaubewegungen macht und die Wange verzerrt.

Im Jahre 1885 war Patient 4 Monate lang in einer Wiener Klinik in Behandlung. Die angeblich dort vorgenommene Resection des Ramus buccinatorius vom Munde aus soll keinen Erfolg gehabt haben.

Am 14. Januar 1886 trat der Kranke in Behandlung der Klinik Billroth, woselbst die durch die frühere Operation erzeugten Narbenmassen vom

Munde aus excidirt wurden. Patient blieb darnach durch 3 Monate von seinen Anfällen verschont, dann aber traten wieder prodromale Paraesthesien in der linken Wange ein, denen bald wieder die heftigen Schmerzparoxysmen folgten. — Am 30. September 1886 wurde neuerlich an der Klinik Billroth das Narbengewebe hinter den linken letzten Mahlzähnen tief und umfänglich exstirpirt, was jedoch weder eine Sistirung noch eine Erleichterung der Schmerzanfälle brachte. Zur Zeit dieser Operation waren die Austrittsstellen des Trigeminus nicht druckempfindlich. Man konnte von keinem Punkte aus die Schmerzanfälle auslösen. — Am 7. October wurde von Aussen her auf eine als Ausgangspunkt der Schmerzen bezeichnete Stelle eingeschnitten und neuerdings eine umfängliche Excision der Narben, deren Centrum schwarz pigmentirt gewesen sein soll, ausgeführt. Darauf wurden die Anfälle schwächer und seltener. Die Erleichterung war aber so gering und wenig anhaltend, dass sich der Patient schon im November 1886 auf die Abtheilung des Professor Salzer aufnehmen liess. Hier wurden Injectionen von je zwei Tropfen Acidum hyperosmicum anfangs alle 2 Stunden, später dreimal des Tages und und zwar innerhalb eines Zeitraumes von 4 Wochen ohne jeglichen Erfolg gemacht. Schliesslich liess sich der Kranke am 9. Februar 1887 wieder auf die Klinik Billroth aufnehmen.

Status praesens: Patient gross, schlecht genährt, Gesichtsausdruck leidend. Während des Sprechens bekommt er sehr oft kurzdauernde neuralgische Anfälle in der linken Gesichtshälfte, die er wie früher durch eigenthümliche Kaubewegungen zu sistiren sucht. Die Schmerzen sind nicht genau localisirbar. — In der Annahme, dass die Schmerzen vielleicht nicht nur von der alten Narbe ausgehen, sondern im Gebiete des N. zygomaticus rami II. trigemini entstehen, wurde am 14. Februar 1887 vom unteren Rande der Orbita bis auf das Os zygomaticum ein bogenförmiger Schnitt bis auf den Knochen geführt, der Nerv an seiner Austrittsstelle frei präparirt und ein kleines Stück desselben resecirt. Hierauf wurde in den feinen Knochencanal mit dem spitzen Paquelin'schen Brenner eingegangen. Nach Drainage der Wunde wurde dieselbe durch Nähte geschlossen. Dann wurde die alte Wangennarbe am vorderen Masseterrand umschnitten und das Gewebe derselben bis zur Schleimhaut entfernt. Drainage und Naht. Kein Erfolg. — Vom nächsten Tage ab (15. Februar) wird Patient versuchsweise galvanisirt, und zwar anfangs Anode dem Schmerzverlauf entsprechend aufwärts streichend von der Wange bis zur Schläfe, Kathode auf den Sympathicus, später beide Pole auf den Halssympathicus. Am ersten Tage gab Patient eine Verkürzung der einzelnen Anfälle an, später eine Verschlechterung, so dass das Elektrisiren am 22. Februar aufgegeben wurde. — Am 25. Februar 1887 wird in Narkose die typische Ligatur der linken Carotis communis in der Höhe des Kehlkopfes von Hofrath Billroth vorgenommen; nach doppelter Unterbindung Durchschneidung des Gefässes, Drainage, Wundnaht. Am 7. März Verbandwechsel, Wunde p. pr. int. verheilt. Die Anfälle dauern trotz Operation intensiv fort. Täglich zweimalige Morphiuminjectionen. — Am 12. März, Versuch mit Antipyrin (0,5 Grm. pro dosi, 5 Dosen pro die), erfolglos. — Vom 13. März an: Versuche mit Solanin in steigender Dosis (am 13., 0,2 Grm. pro die, am 14.,

0,3 Grm. pro die, am 15., 0,4 Grm. pro die) ohne nennenswerthen Erfolg; dieselben werden schliesslich wegen des Auftretens von Schwindel, Kopfschmerz und Betäubung aufgegeben. Dabei müssen fortwährend die Morphiuminjectionen fortgesetzt werden. — Hierauf Versuch mit Salol (0,5 Grm. pro die, 10 Mal täglich) mehrere Tage hindurch ohne Erfolg. — Vom 20. März an 3 Injectionen von Morphium muriaticum (0,03 Grm. pro dosi) täglich, am 22., 4 Injectionen wegen gesteigerter Schmerzen.

Am 23. März 1887 Operation in Narkose. Hautschnitt in nach oben convexem Bogen von der vorderen Grenze des linken Jochbogens bis zu dessen hinterer Grenze, fingerbreit vor dem Ohr. Schnitt bis auf die Knochen, Ligatur einer Arterie des Musculus temporalis. Durchtrennung der Jochbrücke mittelst Stichsäge, und zwar zuerst hinten, nachdem ein stumpfes Elevatorium untergeschoben ist, dann vorn. Dann wird mit dem Messer der Musculus temporalis vom Knochen abgelöst bis zur Crista temporalis. Hierauf mit dem Elevatorium die Weichtheile stumpf vom Periost der Schädelbasis abgelöst, bis man auf den Ramus III. trigemini gelangt und zwar ohne Blutung. Erst bei Präparation der einzelnen Aestchen des Nerven entsteht eine geringe venöse Blutung. Das Project der Schonung des N. lingualis erscheint wegen der unbedeutenden, aber doch störenden Blutung schwierig. Es wird daher der gesammte Nerv unmittelbar am Foramen ovale mittelst eines abgestumpften concavschneidigen Tenotoms durchschnitten, indem das Messer zwischen Arteria meningea und den Nerv eingesenkt und hierauf nach vorn geführt wird. Der centrale Stumpf verschwindet in der Schädelhöhle, so dass man die Fingerbeere in die Knochenlücke eindrückend, dieselbe leer findet. Während es gelingt die peripheren Stümpfe der hintern sensiblen Aeste mittelst Pincette und Scheere zu reseciren, ist dies bei den Muskelästen wegen starker Retraction derselben nicht ausführbar. Während dieser Manipulationen wurden fortwährend die nach unten abpräparirten Weichtheile und der temporär resecirte Jochbogen mittelst eines breiten Metallspatels abwärts gedrückt. Desinfection mit 1 prom. Sublimatlösung; Einführen eines Jodoformgazestreifens in das Foramen ovale; die Gaze und ein dünnes Drain werden im vorderen Wundwinkel, also unterhalb der Durchsägungsstelle des Jochbeines herausgeleitet; zweites kleines Drain im hinteren Wundwinkel; Periostnaht der temporär resecirten Jochbrücke; Bäuschchennaht durch Haut und Musculus temporalis in verticaler Richtung, fortlaufende Hautnaht; Jodoformgazeverband. — Nachmittags klagt Patient über Schmerzen in der Wunde, hat aber keinen neuralgischen Anfall mehr und will keine Morphiuminjection. Abend-Temperatur: 38,3. Am 25. März wegen grosser Schmerzen in der Wunde eine Morphiuminjection. Die Anfälle aber fehlen vollständig. Linke Zungenhälfte und linke Hälfte der Unterlippe vollkommen anaesthetisch. Bis zum ersten Verbandwechsel am 29. März höchste Temperatur 38,3. Wunde bis auf die Drainageöffnungen p. pr. int. verheilt. Von jetzt ab sind Schmerzen in der Umgegend der Wunde nur mehr beim Essen und Sprechen vorhanden. Patient giebt merkwürdiger Weise auch geringe Schmerzen in der rechten Jochbeingegend an. Am 1. April Entfernung der Hautnähte. Untersuchung mit spitzer Nadel ergiebt: Drei vollvollständig anästhetische Hautbezirke, erstens in der Gegend des Austritts des

Nervus mentalis, zweitens in der Gegend des Buccinatorius, am vorderen Masseterrand und drittens zwischen Wunde und Ohr. Ein sehr unterempfindlicher Bezirk erstreckt sich als schmale und gleichbreite Zone von der behaarten Kopfhaut der Regio temporalis schief nach unten medialwärts bis in die Mittellinie des Kinns. Die Grenze des Tastgefühles vorn in der Zunge bildet genau die Mittellinie, an der Gingiva des linken Unterkiefers der erste Schneidezahn. Patient empfindet, dass die Kaumusculatur links nicht functionirt. Am 9. April wird die Jodoformgaze vollkommen aus der Wunde entfernt; ein dünnes Drainrohr verbleibt noch. Der Zweck der Jodoformgaze war, den Raum zwischen den peripheren und centralen Nervenenden durch 14 Tage auszufüllen, um die Bildung von Zwischengewebe zu verhindern. Am 18. April wird der Verband vollständig weggelassen. Patient klagt darüber, dass er weniger gut den Mund öffnen und kauen kann. Erstere Beschwerde bessert sich rasch dadurch, dass Patient häufig Holzkeile zwischen die Zahnreihen der Kiefer schiebt.

Status am Tage des Austrittes aus dem Spital am 29. April 1887: Linke Wange etwas mehr geröthet als die rechte; Pupillen beiderseits gleich weit, gleich gut, aber träg auf Licht reagirend; (ophthalmoscopischer Befund normal; doch ist das Gesichtsfeld beiderseits, besonders aber links bedeutend concentrisch eingeschränkt); Mund wenig nach rechts hin verschoben; Bewegungen der Lippen unbehindert, dagegen gelingt Pfeifen nur mühselig, während dies angeblich früher leicht gelang; die unteren Schneidezähne gegen die oberen nach links hin verschoben; beim Oeffnen des Mundes bewegt sich der Unterkiefer nach abwärts und links, so dass schliesslich die Mitte der unteren Zahnreihe unter den linken Rand des linken oberen ersten Schneidezahnes zu stehen kommt. Dabei empfindet der Patient längs des linken Processus coronoides mandibulae ein Gefühl der Spannung, das rechts fehlt. Auch gelingt das Oeffnen des Mundes nur mehr auf 2 Ctm. Distanz der Zahnreihen. Die Augenlider werden rechts fester geschlossen als links; die Brauen können rechts höher gehoben werden, auch die Stirne kann rechts stärker gerunzelt werden als links. Die Nasolabialfurchen beiderseits deutlich, doch links etwas seichter. Der linke Mundwinkel steht tiefer und die Lippenränder zeigen hier weniger Schwung als rechts. Die Gegend des linken Kiefergelenkes etwas mehr vorgewölbt als rechts. In der linken Wange 3 Narben: Die erste ist 5 Ctm. lang, beginnt 1 Ctm. ober dem Kieferrande, 6 Ctm. nach links von der Mittellinie und verläuft nach oben hinten, um 5 Ctm. vor dem Kieferast zu endigen. Die zweite, schwer sichtbare liegt vor dem Jochbein. Die dritte beginnt 5 Ctm. vor dem Tragus mit einer kleinen grubenförmigen Vertiefung an der unteren, äusseren Grenze des linken Jochbeinkörpers und geht in einem starken Bogen nach oben und aussen, um mit einer zweiten kleinen Vertiefung, 1,5 Ctm. vor dem Tragus, zu endigen. Am Hals die Narbe von der Carotisunterbindung.

Die Abbildung (Tafel I., Fig. 4a, 4b) veranschaulicht die Grenzen der genauen Tastempfindung bei Stichen mit einer sehr feinen Nadel; Patient fühlt jedoch die Berührung mit stumpfen Instrumenten. Nur die 3 schwarz markirten Flecke: 1) Regio mentalis, 2) in der Mitte der Wange, 3) vor dem

Ohre sind absolut unempfindlich. Die für feine Nadelstiche unempfindliche Zone ist auch gegen den Luftstrom, der aus einer sehr feinen Canülenspitze dringt (beim Anblasen), dann zur Unterscheidung von Warm und Kalt metallischer Körper, ferner zur Unterscheidung von Trocken und Feucht (Bestreichen mit dem Finger) vollkommen unempfindlich. Die Bemerkungen beziehen sich auch auf die Schleimhaut der linken Zungenhälfte und auf das Lippenroth der linken Unterlippe und des Mundwinkels. Zucker und Salz wird auch auf der linken Zungenhälfte geschmeckt; der Chiningeschmack wird auf beiden Seiten schlecht empfunden. Tastempfindung im Munde: Linke Seite der Zunge bis 3 Ctm. nach rückwärts (weiter nach rückwärts zu untersuchen gelingt nicht wegen der Enge des Munde), Gingiva des linken Unterkiefers, Schleimhaut der linken Wange unterempfindlich, jedoch den tiefen Nadelstich deutlich empfindend; letzteres gilt auch für die Unterlippenschleimhaut; linke Partie des Mundbodens bis unweit von der Medianlinie absolut unempfindlich. Die Unempfindlichkeitsgrenze des Lippenrothes ist schon aus der Abbildung ersichtlich. Uvula wenig nach rechts abgelenkt, gut empfindend. Empfindung und Bewegung des Gaumens anscheinend normal. Otoskopische Untersuchung lässt keine Lähmung des Tensor tympani erkennen. Der Patient wurde in der Sitzung der k. k. Gesellschaft der Aerzte am 29. April 1887 vorgestellt.

Der letzte Brief des Patienten datirt vom Januar 1888 und berichtet die andauernde Heilung. Die Neuralgie ist völlig verschwunden, nur die Spannung der gelähmten Kiefermuskulatur verursacht Beschwerde.

2. Fall. Klinik Billroth, Prot.-No. 404 vom 6. Oct. 1887. — Geminder Wolf, 54 Jahre alt, Schneidermeister aus Galizien.

Anamnese: In der Familie des Patienten sollen keinerlei Nervenkrankheiten vorgekommen sein. Er selbst war nie erheblich krank, litt nur vor circa 20 Jahren, als er sich im Orient befand, durch 6 Wochen an Malariafieber; seitdem stellten sich zuweilen Migraineanfälle ein. Luetische Infection wird vom Patienten nicht zugestanden. Seine jetzige Krankheit begann vor 6 Jahren in der Art, dass wenige Tage nach Extraction des ersten Mahlzahnes der rechten Unterkieferhälfte anfallsweise auftretende Schmerzparoxysmen sich einstellten. Die Schmerzanfälle begannen in der rechten Unterkieferhälfte, strahlten, von der Zahnlücke ausgehend, nach dem Kiefergelenke hinauf, waren von kurzer Dauer und stellten sich unzählige Male am Tage ein. Auf Fingerdruck gegen die Innenfläche des aufsteigenden Kieferastes sollen die Schmerzen sistirt haben. Pat. unterzog sich verschiedenen Behandlungsmethoden; er wurde galvanisirt, faradisirt, nahm verschiedenerlei Medicamente, deren Namen er nicht anzugeben weiss, und erreichte so Wochen- und Monatelange Pausen seines Leidens. Ein typisches Auftreten der Anfälle in zeitlicher Beziehung wurde nicht constatirt. Nach 3 Jahren war die Wirksamkeit aller bis dahin angewendeten Mittel erschöpft, und die Schmerzen nahmen einen continuirlichen Charakter an. — Patient liess sich nun auf der Abtheilung Weinlechner operiren. Es wurde der N. alveolaris inferior nach der Methode von Paravicini resecirt. Glatte Heilung. Die Schmerzen blieben durch 3 Monate aus, kehrten aber dann in der alten Intensität wieder. —

Im August 1885 wurde auf der Klinik Albert der N. inframaxillaris vor dem Eintritt in den Unterkiefercanal resecirt (Sonnenburg's Methode?), und zwar von einem bogenförmigen Hautschnitt aus, der hinter dem Kieferwinkel geführt wurde. Die Schmerzen sistirten durch $1\frac{1}{2}$ Jahre und stellten sich erst im Februar 1887 neuerdings ein, waren jedoch weniger heftig wie früher. Sie begannen an der Innenseite des aufsteigenden Unterkieferastes und strahlten in den horizontalen Ast, sowie in die rechte Zungenhälfte aus. Eigentliche Anfälle sind nur mehr selten aufgetreten, hingegen ein mehr dumpfer Schmerz, welcher durch Sprechen, Kauen und die allgemeine Erschütterung des Körpers beim Herumgehen ausgelöst wird. Es wurden locale Injectionen angewendet (das Mittel ist dem Pat. nicht bekannt), Electricität, Wärme etc. applicirt, wodurch nur zeitweise Linderung bewirkt wurde, so dass Pat. neuerdings operative Eingriffe verlangte. — Am 20. Septbr. 1887 wurde auf der Klinik Albert mittelst Paquelin jene Stelle der Mundschleimhaut, entsprechend dem rechten aufsteigenden Unterkieferaste, an der durch Druck die Schmerzen angeblich coupirt werden konnten, kauterisirt und mit dem Paquelin'schen Brenner bis auf den Knochen vorgedrungen. Diesmal blieben die Schmerzen nur 3 Tage aus. Pat. begab sich neuerdings auf die Klinik Albert, wo am 4. Octbr. die Kauterisation am Unterkieferwinkel wiederholt wurde. Gleichzeitig werden zwei cariöse Mahlzähne extrahirt; dies alles ohne Erfolg.

Status praesens: Mittelgrosser, mässig genährter Mann mit wenig entwickelter Muskulatur. Brustorgane normal. Leberdämpfung nicht vergrössert. Milzdämpfung deutlich verbreitert: obere Grenze in der Axillarlinie an der 8. Rippe, die Spitze überragt den Rippenbogen um 2 Finger breit. Das Gesicht blass, von leidendem Ausdruck. Die Runzeln und Falten in der linken Gesichtshälfte ausgeprägter als in Wange und Lidern rechterseits. Die mimischen Bewegungen auf der rechten Seite unvollkommener als links (wobei nicht zu entscheiden, ob dies auf eine geringe, durch die Sonnenburg'sche Operation bedingte Facialisparese zurückzuführen ist, oder ob Pat. die Bewegung dieser Gesichtsmuskeln aus demselben Grunde vermeidet, wie die Bewegung der Kaumuskeln, das Vorstrecken der Zunge und überhaupt energische Körperbewegungen, nämlich aus Furcht vor dem Auftreten von Schmerzen). Lineare Hautnarbe am Kieferwinkel. Im Munde an der oben bezeichneten Stelle der Wangenschleimhaut ein von der Kauterisation herrührender Bohnengrosser Schorf. Die Sensibilität der ganzen rechten Gesichtshälfte, auch der rechten Wange, der Nase und der Stirne, für Nadelstiche etwas unterempfindlich, doch ist die Sensibilitätsstörung am auffälligsten im Bereiche der rechten Unterlippenhälfte und von da rückwärts bis an die früher erwähnte Narbe. Temperaturdifferenzen werden angeblich in der rechten Mundhälfte weniger deutlich wahrgenommen und erregen meist Schmerzanfälle. Pat. giebt an, dass auf der rechten Seite die Geschmacksempfindung vollständig erloschen sei. Eine genauere Prüfung ist jedoch nicht ausführbar, weil jede Berührung so intensive Schmerzanfälle hervorruft, dass der sehr still und ruhig leidende Patient ohnmächtig wird. Ein Vorstrecken der Zunge ist aus demselben Grunde nicht möglich. Mit Rücksicht auf alle früheren

Angaben ist noch besonders zu betonen, dass der Patient unter dem Einfluss oder der Furcht des erschöpfenden Schmerzes nur mit Mühe und unwillig wenig genaue Auskunft giebt.

Am 14. October Resectio rami tertii nervi trigemini dextri. Narkose, bogenförmiger Schnitt über dem Jochbogen. Der Schnitt beginnt Fingerbreit vor dem Ohr am unteren Rande des Processus zygomaticus, überragt die Brücke Fingerhoch und endigt am unteren Rande des Jochbeines. In der Schnittrichtung werden alle Weichtheile durchtrennt. Beim Erweitern des Schnittes im unteren Wundwinkel wird durch Unvorsichtigkeit eine profuse Blutung (wahrscheinlich Art. transversa faciei) erzeugt. Nach der Blutstillung wird der Jochbogen entsprechend den Wundwinkeln durchsägt. Nun werden die noch undurchschnittenen Fasern des Schläfemuskels vom Keil- und Schläfebein abgelöst. Bei Retraction des Weichtheillappens nach unten wird auf dem Wege stumpfer Präparation entlang der Schädelbasis allmälig gegen das eirunde Loch vorgedrungen. Nachdem der tastende Finger das Freiliegen des Nerven constatirt hat, wird die geringe Blutung durch Tamponade mit einem in kalter Carbollösung eingetauchten Schwamm gestillt. Hierauf wird ein vorn abgestumpftes concavschneidiges Tenotom von rückwärts hinter den Nerv geschoben und derselbe nach vorn zu total durchschnitten. Dann wird noch von den peripheren Stümpfen, soviel mit der Pincette vorzuziehen gelingt, resecirt. Ein besonders langes Stück des Nervus lingualis wird behufs mikroskopischer Untersuchung aufbewahrt. Das Foramen ovale ist nun leer; man kann die Fingerbeere in dasselbe eindrücken. Tamponnade des Foramen ovale mit einem Jodoformgazestreifen, der aus dem vorderen Wundwinkel herausgeleitet wird. Einlegen zweier Drains in die Wundwinkel, Reposition des Weichtheillappens sammt dem Jochbogen, Bäuschchennaht und einige Knopfnähte. Jodoformgazeverband. Der Wundverlauf ist fieberlos. Die Hautwunde heilt per primam intentionem. Dagegen entsteht eine ziemlich starke Eiterung aus dem hintern Wundwinkel, offenbar wegen partieller Nekrose der Sägefläche des Processus temporalis, da sich kleine Knochensplitterchen in der dritten Woche post operationem entleeren. Patient verliess übrigens das Krankenhaus schon am 10. Tage post operationem wegen dringender häuslicher Angelegenheiten. Er hatte von der Stunde der Operation ab keine neuralgischen Beschwerden. Während der ambulatorischen Nachbehandlung fühlt sich der Patient noch immer sehr schwach, was schon daraus erklärlich ist, dass er sich wegen seiner Armuth nur ungenügend ernähren kann. Der in den Fundus der Wunde eingelegte Jodoformgazestreifen wird erst am 14. Tage entfernt. — Die Sensibilität wird wiederholt geprüft, so besonders genau 3 Wochen post operat. Die Analgesie erstreckt sich über ein ganz analoges Gebiet wie im Fall I., unterscheidet sich nur insofern, dass die Haut unmittelbar über dem rechten Mundwinkel Schmerz empfindet, und dass es mit einem analgischen Bezirk über dem rechten Unterkieferwinkel zusammenhängt. In dem ganzen Bezirk ist die Haut auch bei Berührung unterempfindlich, ganz unempfindlich jedoch nur über Foramen mentale und an einem Punkte unter dem Jochbein.

Als sich Patient am 25. December vorstellt, sieht er recht gut aus, die

Wunde ist vollkommen verheilt, er kann den Mund so weit öffnen, dass man zwischen die Schneidezähne den Zeigefinger einlegen kann. Beim Zubeissen steht die Medianlinie des Unterkiefers etwas links von der Medianlinie des Oberkiefers unter dem linken oberen Schneidezahn. Beim starken Oeffnen des Mundes steht umgekehrt die Unterkiefermitte rechts von der Medianlinie. Patient ist jedoch im Stande, die Zähne bei Schluss des Mundes genau über einander zu stellen. Die Sensibilitätsprüfung der Gesichtshaut ergiebt eine unterempfindliche Zone, die in der Schläfe beginnt und beiläufig in der Mitte der Wange zu Unterlippe und Kinn hinabsteigt. Am breitesten ist die unempfindliche Partie in der Höhe des Kieferwinkels, woselbst dieselbe bis rückwärts an jene Narbe reicht, welche von der Sonnenburg'schen Operation herrührt. Lippenroth und Schleimhaut der rechten Unterlippenhälfte vollständig unempfindlich, ebenso die Schleimhaut der rechten Unterkieferhälfte und des Mundbodens. Die rechte Zungenhälfte anästhetisch. Geschmacksprüfung ergiebt, dass süss und sauer auf der rechten Zungenspitze nicht empfunden wird. Das rechte Auge kann eben so gut wie das linke geschlossen werden. In Bezug auf die Beweglichkeit der Gesichtsmuskeln nichts Pathologisches constatirbar. — Die Palpation bei Kaubewegungen ergiebt sowie die elektrische Untersuchung vollständige Lähmung der Kaumuskeln der rechten Gesichtshälfte. Der Versuch den Mund gewaltsam zu öffnen stösst auf Widerstand der gelähmten Muskulatur, weshalb dem Kranken der Rath ertheilt wird, eine allmälige Erweiterung des Mundes durch Einlegen von Holzkeilen zwischen die Zahnreihen anzubahnen. — Die Uvulaspitze um ein Geringes nach links abweichend. Patient erzählt, dass er an kalten Tagen mitunter an Ohrenklingen im rechten Ohr leidet; er hört auf dem rechten Ohr so gut wie links. Ein hirsekorngrosses oberflächliches Geschwürchen in der rechten Wangenschleimhaut entsprechend dem scharfen Rande des rechten oberen Mahlzahnes.

Befund am 12. März 1888: Patient ist gut genährt, arbeitsfähig, fühlt sich vollkommen wohl. Die Neuralgie ist nicht wiedergekehrt. Der üppige Vollbart, der seit der Operation gewachsen, ist in beiden Gesichtshälften gleich gefärbt. Nach plötzlichem Erröthen des Gesichts ist auffallend, dass die rechte Wange langsamer erblasst als die linke.

Die Sensibilitätsprüfung der Gesichtshaut ergiebt eine analgische, bei Berührung unterempfindliche Zone, die in der Schläfe beginnend sich über die Mitte der Wange bis in die rechte Unterlippenhälfte erstreckt. Diese im Durchschnitt zwei Finger breite Zone entsendet zwei Ausläufer nach rückwärts, den einen Fingerbreiten auf den Tragus, den anderen zwei Fingerbreiten zum Kieferwinkel. Die Sensibilitätsstörung ist daher dieselbe, wie sie drei Wochen p. o. constatirt worden war. Die Falten der Gesichtshaut rechts weniger deutlich als links, die Lidspalte rechts um weniges weiter als links, Lidschluss prompt, doch so, dass im Umkreis des rechten äusseren Augenwinkels weniger Falten sichtbar. Mimische und Lippenbewegungen vollkommen normal. Lähmung nnd Atrophie des Temporalis dext. und Masseter dext., welche schon daran kenntlich ist, dass das rechte Jochbein deutlicher sichtbar ist als das linke, indem die Weichtheile der Schläfe und der Regio

masseterica eingesunken sind. Eine geringe Contractur in der gelähmten Muskulatur hindert den Kranken den Mund weiter zu öffnen, als auf die Distanz der Schneidezähne von $2^1/_2$ Ctm. Bei weit geöffnetem Munde steht die Unterkiefermitte rechts von der Medianlinie, bei forcirtem Schliessen jedoch linkerseits.

Im Munde Anaesthesie der Schleimhaut der rechten Wange, der rechten Unterlippenhälfte, der Gingiva der rechten Unterkieferhälfte, der rechten Zungenhälfte, (in den vorderen zwei Dritttheilen, so weit sie vorgestreckt werden kann). Diese Anaesthesie bezieht sich nur auf leiseste Berührung mit einer sehr feinen Spitze. Bei tiefen Einstichen wird die Berührung empfunden, dabei besteht Analgesie. Am Mundboden wird bei tiefen Einstichen sogar Schmerz empfunden. Nirgends entzündliche Erscheinungen oder Geschwüre. Am weichen Gaumen entdeckt das Auge weder in Ruhe noch bei Bewegung etwas besonders Auffallendes. Geringer Schiefstand der Uvula, die Spitze nach links. Vielleicht ein geringes Herabgesunkensein des rechten hinteren Gaumenbogens. — Die Geschmacksprüfung ergiebt in den vorderen zwei Dritteln der rechten Zungenhälfte zum Unterschiede von links Fehlen des Geschmacks für Zucker, Salz und Essig. Chinin wird in den vorderen Partien beider Zungenhälften nicht geschmeckt, dagegen am Rande der hinteren Partie rechts so gut wie links. Bezüglich des Tensor tympani fehlt der Beweis der Lähmung trotz sorgfältiger otoskopischer Untersuchung, desgleichen für Tensor veli. Der Grund des rechten äusseren Gehörgangs ist empfindlich. Trockensein einzelner Partien der Mundschleimhaut hat Pat. nicht bemerkt.[1])

Die mikroskopische Untersuchung des R. lingualis liess keine pathologischen Veränderungen an demselben constatiren.

Aus der vorliegenden Casuistik ist zu entnehmen, dass in beiden Fällen dieselbe Operationsmethode zur Anwendung kam. Beide Male verschwand die Neuralgie im Momente der Operation für die Dauer, da in dem ersten Falle nach 10, in dem anderen nach 7 Monaten die anhaltende Heilung constatirt ist, eine Thatsache, die freilich die Furcht vor Recidiven nicht verbannt, dennoch aber des erreichten Zweckes wegen das therapeutische Mittel rechtfertigt.

In Bezug auf die Nachbehandlung ist als beiden Fällen gemeinsam hervorzuheben, dass Jodoformgaze zwischen den centralen und peripheren Nervenstümpfen zwei Wochen lang eingeschoben verblieb. Wenn auch nicht zu beweisen ist, dass diese mechanische Behinderung einer primären Gewebsneubildung im Bereiche des durch die Operation verursachten Nervendefectes den bisher andauernden Erfolg verursachte, so ist doch wohl die Möglichkeit des

[1]) Patient stellte sich am 2. Juni 1888 vor. Er ist von seiner Neuralgie befreit und der Unterkiefer ist sehr gut beweglich.

Nutzens der temporären oder permanenten Einlagerung von Fremdkörpern bei Nervenresectionen nicht ausgeschlossen.

Die pathologischen Folgeerscheinungen der Operation waren in dem ersten Falle besser zu beobachten und zu constatiren, weil hier die Untersuchung vor der Operation etwas weniger schwer war als bei dem jedesmal in Ohnmacht fallenden Schneidermeister G., besonders aber auch, weil hier die Schnitte früherer Operationen nicht Verletzungen der Nerven verschiedener Gebiete veranlasst haben konnten.

Facialisverletzungen dürften bei beiden Kranken schon vor der letzten Operation stattgehabt haben, indem bei beiden die Hautfalten der kranken Gesichtshälfte stellenweise weniger ausgeprägt, mimische Bewegungen als abgeschwächt wahrzunehmen waren. Sicher konnte aber constatirt werden, dass die zuletzt ausgeführte Operation keine wesentlichen Störungen im Facialgebiete hervorrief, was ja schon die Localität des Weichtheilschnittes erklärt.

Das Résumé der Beobachtung der Veränderungen, welche aus der Verletzung des 3. Hauptastes Quinti resultiren, lautet:

Die Sensibilität der Haut ist gestört in einem aus Figur 4 und 5 ersichtlichem Gebiete, in der Art, dass zarte Berührung mit der Spitze der feinsten Nadel nicht empfunden wird, dass dreister Stich mit der Nadel oder Berührung mit einem stumpfen Gegenstande zwar empfunden wird, jedoch kein Schmerzgefühl auslöst. In demselben Bezirke fehlt auch das Unterscheidungsvermögen für „warm und kalt", für „trocken und feucht". Einzelne Punkte — bei beiden Kranken die Haut über Foramen mentale — sind auch für Nadelstiche unempfindlich, nicht nur analgisch. Bezüglich des 2. Kranken wäre zu bemerken, dass der analgische, unterempfindliche Bezirk sich von dem des 1. Kranken bloss am Mundwinkel unbedeutend unterschied, indem die ganze Oberlippe bis zum Mundwinkel normales Empfindungsvermögen besass [1]). Dagegen schloss sich an die unempfindliche Wangenzone direct ein unempfindliches Hautgebiet über dem rechten Unterkieferwinkel an, eine Region, die

[1]) Möglich wäre es, dass die analgische Stelle der Oberlippe in Fall 1 durch die Resectio rami zygomatici vom 2. Hauptast veranlasst worden war.

von sensiblen Cervicalnerven versorgt wird, welche eben hier durch eine frühere Operation verletzt worden waren (s. Fig. 5).

Die Tastempfindung der Mundschleimhaut ist in der Weise alterirt, dass die Schleimhaut der Wange, der Unterlippe, der vorderen Partieen der Zunge, des Unterkieferzahnfleisches, des Mundbodens, ebenso wie die Haut gegen feinste Berührung mit der Nadel unempfindlich ist, hingegen dreiste Berührung wahrnimmt. Die Analgesie ist eine vollkommene. Stiess man jedoch eine Nadel durch die Schleimhaut der Wangen (in Fall 1), des Mundbodens (in Fall 2) hindurch in die Tiefe ein, so wurde Schmerz erzeugt. Die Grenze der Empfindlichkeit ist mit Ausnahme der Zunge ähnlich wie an der Haut keine sehr scharfe, indem beispielsweise auf dem kranken Kiefer beiläufig $^1/_2$ cm seitlich von der Mittellinie bereits das Tastvermögen nahezu normal wird.

An der Zunge jedoch ist Anästhesie und Analgesie sehr scharf und genau in der Medianlinie abgegrenzt. Es scheint demnach hier das Verbreitungsgebiet eines Nervus lingualis ähnlich localisirt und separirt zu sein, wie das einer Arteria lingualis, welch' letztere Thatsache ja den Effect einseitiger Lingualisunterbindung erklärt.

Gaumen, Gaumenbogen und Uvula besitzen normale Empfindung.

Vasomotorische Störungen wurden bei dem 1. Kranken nicht constatirt. Beim 2. Kranken fällt auf, dass das Erblassen nach plötzlichem Erröthen auf der rechten Wange langsamer erfolgt als auf der gesunden Seite. Die Farbe und Beschaffenheit der Barthaare ist beiderseits gleich. Geschwüre sind weder in der Haut noch im Munde zu beobachten.

Eine Veränderung in der Speichel- oder Schleimsecretion ist nicht aufgefallen.

Das Bewegungsvermögen der Kaumuskeln ist erloschen. Im 2. Falle wird nach 5 Monaten Schwund der Muskulatur des Masseter, Temporalis und Pterygoideus internus und das vollkommene Fehlen der electrischen Erregbarkeit an beiden erstgenannten Muskeln constatirt. Beim activen Oeffnen des Mundes verschiebt sich in beiden Fällen der Unterkiefer nach der kranken Seite hin. Das Oeffnen des Mundes bis zur normalen Weite ist längere Zeit hindurch weder activ noch passiv ausführbar wegen Spannung der gelähmten Muskulatur, wahrscheinlich in Folge secundärer Con-

tracturen, wie solche von Erb auch nach Lähmungen im Facialisgebiet angegeben werden.

Die Bewegungen des weichen Gaumens sind anscheinend normal. In beiden Fällen weicht die Uvula um geringes nach der gesunden Seite ab; doch ist in diesem unbedeutenden Schiefstand nicht eine Folge der Operation zu sehen, weil derselbe möglicherweise auch vor der Operation bestand. Dasselbe wäre bezüglich des geringen Tiefstandes des rechten Gaumenbogens im 2. Falle zu bemerken, eine Beobachtung, die sonst im Sinne Müller's[1]) als Beweis der Lähmung des Musc. sphenosalpingostaphylinus aufgefasst werden könnte.

Das Gehör hat bei keinem der Kranken gelitten. Der zweite Patient giebt jedoch Folgendes genau an: Er leidet seit der Operation hie und da in der Winterkälte an Ohrenklingen, das in der Wärme sogleich verschwindet. Dieselbe Beschwerde tritt auf, wenn er es unterlässt, regelmässig Holzkeile zwischen die Zahnreihen einzuschieben, eine Therapie, welche ihm wegen der geringen Muskelcontractur angerathen wurde.

Die otoscopische Untersuchung ergiebt bei keinem Patienten einen Beweis für Lähmung, ebensowenig wie für Bewegung des Tensor tympani.

Die Tuba Eustachii war bei dem 2. Kranken bei Sondirung sehr empfindlich, derselbe fühlte auch einen in den Gehörgang eingeführten Baumwollpropf deutlich in der Tiefe desselben.

Dass die vordere Wand der Mündung des Gehörganges resp. die Innenfläche des Tragus unterempfindlich und analgisch ist, wurde bei beiden Kranken gelegentlich der Sensibilitätsprüfung der Haut constatirt und bereits erwähnt.

Die Geschmacksempfindung stimmte bei beiden Kranken nur mit Rücksicht auf die Empfindung des Bitteren, den Chiningeschmack, überein, indem derselbe bei beiden an den vorderen Partieen der Zunge fehlte, während am Rande des Zungengrundes der Geschmack percipirt wurde u. z. auf beiden Zungenhälften.

Im Uebrigen aber war der Geschmacksinn bei beiden different.

Der 1. Kranke schmeckt Zucker und Salz auf der unempfindlichen analgischen Zungenhälfte so gut wie auf der gesunden Seite,

[1]) C. W. Müller, Zwei Fälle von Trigeminuslähmung. Archiv für Psychiatrie. XIV. 2.

wogegen der 2. Kranke weder Essig, noch Salz, noch Zucker auf der analgischen Seite wahrnimmt. Diesen Befund möchte ich in der Weise erklären, dass im 1. Falle die Chorda tympani nicht verletzt wurde, indem die periphere Durchschneidungsstelle des Lingualis noch oberhalb der Einmündungsstelle der Chorda lag, während im 2. Falle offenbar ein längeres Stück dieses Nervenastes resecirt wurde, so dass auch die Nervenleitung der Chorda zerstört wurde.

Es lassen sich demnach bei diesen Individuen mit durchschnittenem 3. Trigeminusast eine ganze Reihe pathologischer Veränderungen nachweisen, jedenfalls eine grössere Mannigfaltigkeit derselben als nach Resectio rami secundi V.

Da der grösste Theil dieser Folgeerscheinungen jedoch dem damit Behafteten gar nicht zu Bewusstsein kommt, indem das Allgemeinbefinden nicht darunter leidet und nur der Kauact wenig behindert ist, so erscheint es vollkommen gerechtfertigt, die centrale Neurectomie des 3. Hauptastes, in Fällen einer hier localisirten Neuralgie, welche aller anderen Therapie getrotzt hat, als letztes Heilmittel regelmässig zu versuchen.

Erklärung der Abbildungen auf Taf. I.

Fig. 1. Eine Copie der photographischen Aufnahme des Operationsfeldes in einer alten männlichen Leiche.

Fig. 2. Erklärende Contourzeichnung zu Fig. 1.

Fig. 3. Schema der Ramification des 3. Trigeminusastes (diese schematische Zeichnung wurde in der Weise construirt, dass der Verfasser die Bedeutung jedes einzelnen in der Operationswunde sichtbaren Gebildes nach schichtweiser Präparation bestimmte und in eine Reihe von Contourzeichnungen der Fig. 1 einzeichnete. Die auf Pauspapier ausgeführten Zeichnungen einzelner Gebilde ergeben übereinandergelegt ein Gesammtbild. — Die in der Operationswunde nicht sichtbare Abgangsstelle des direct nach aussen ziehenden (zerschnittenen) Ramus massetericus ist der Vollständigkeit wegen durch O angedeutet.

Fig. 4 a und 4 b. Darstellung der Ausdehnung des analgischen Hautbezirkes in Fall 1 (Copien photographischer Bilder).

Fig. 5. Darstellung der Ausdehnung des analgischen Hautbezirkes in Fall 2.

T. Musculus temporalis.

P. Musculus pterygoideus externus.

s Os sphenoideum.

t Os temporum.
z Processus zygomaticus oss. temporum.
y Os zygomaticum.
0 Abgangsstelle von R. massetericus und R. temporalis.
1., 2. R. temporalis und R. pterygoideus externus.
3. R. buccinatorius s. buccolabialis.
4. R. pterygoideus internus.
5. R. lingualis.
6. R. mandibularis.
7. R. auriculo-temporalis.
------ Wundrand.
** Endpunkte des Bogenschnittes.
a. Art. carotis externa.
b. Art. temporalis superficialis.
c. Art. transversa faciei.
d. Art. maxillaris interna.
e. Gelenk und Muskelzweigchen.
f. Art. meningea media.
g. Art. mandibularis.
h. i. k. Muskelzweigchen für Masseter, Temporalis, Pterygoideus.

IV.

Ueber die histologischen Vorgänge an der Ossificationsgrenze.

Von

Dr. Edmund Leser,

Privatdocent für Chirurgie zu Halle a. d. S.[1])

(Hierzu Tafel II.)

M. H.! Indem ich mir heute erlaube, Ihre Aufmerksamkeit für nur kurze Zeit auf ein rein anatomisch-histologisches Gebiet zu lenken, bin ich mir wohl bewusst, dass ich damit einen Gegenstand tractire, welcher eigentlich, streng genommen, nicht hierher gehört, aber die Kenntniss der histologischen Vorgänge, welche sich bei der Entwickelung und dem Wachsthum des Knochensystems abspielen, haben ja von jeher und mit Recht das besondere Interesse der Chirurgen wachgerufen, und in der That nicht zum kleinsten Theil verdanken wir die Fortschritte, welche in dieser Lehre gemacht sind, den Forschungen der Chirurgen.

Mit Rücksicht hierauf stehe ich nicht an, Ihnen, m. H., im Folgenden über einige Beobachtungen in Kürze zu berichten, welche ich im verflossenen Semester bei der Untersuchung über die histologischen Vorgänge, wie sie bei der endochondralen Ossification zur Wahrnehmung kommen, gemacht habe.

Man darf allerdings sagen, dass im Grossen und Ganzen die Anschauungen, welche wir auf Grund sehr zahlreicher, vortrefflicher Arbeiten aus den letzten 30 Jahren über die Art der Entwickelung und des Wachsthums des Knochensystems überhaupt gewonnen haben, einheitlich festgestellt und auch fast allgemein

[1]) Vortrag, gehalten in der 1. Sitzung des Congresses, 4. April 1888.

als richtig anerkannt sind. — Jedoch stehen immer noch, wie ja nicht anders zu erwarten, einzelne hierher gehörige Specialfragen in Discussion und in diesen gehen die Ansichten der Untersuchenden mehr oder weniger weit auseinander.

So ist die Frage, ob bei der sogen. endochondralen Ossification die Zellen des epiphysären Knorpels an der Ossificationslinie sich in Knochenbildende Zellen, Osteoblasten, umwandeln, oder sich indifferent verhalten, oder ob dieselben zu dieser Zeit untergehen, bis jetzt noch unentschieden. Aus der neueren Zeit sind, so weit wenigstens meine Literaturkenntnisse reichen, Arbeiten hierüber nicht bekannt gegeben; ich habe deshalb denselben zum Gegenstand einer erneuten Untersuchung gemacht und durfte hoffen, dass letztere vielleicht von Erfolg begleitet sei, besonders, weil ja unsere Kenntnisse von den Lebensäusserungen der Gewebszellen, besonders in Folge der verbesserten mikroskopischen Technik, in der neuesten Zeit nicht unwesentlich erweitert und vor Allem exactere geworden sind.

Es lag in der Natur der zu untersuchenden Materie, dass ich dabei diesen speciellen Vorgang nicht ausschliesslich verfolgte, sondern auch die anderen hier vorkommenden Processe mit in den Bereich meiner Untersuchung und Beobachtung zog.

Bevor ich auf diese selbst eingehe, m. H., scheint es mir angezeigt, Sie ganz kurz an die Hauptvorgänge zu erinnern, welche hier in Betracht kommen und wie sie fast allgemein von den Autoren geschildert werden.

Die erste Veränderung, welche in der Nähe der gegen den Epiphysenknorpel andrängenden Markgefässe im ersteren eintritt, ist eine Wucherung und Vergrösserung der Knorpelzellen, in Folge deren sich an Stelle der vereinzelten Zellen kleine Gruppen von solchen bilden. Unter fortgesetzter Vermehrung beginnen die Zellen sich reihenweise zu ordnen und zwar in der Weise, dass sich die ganz platten Zellen, welche den kleinsten Durchmesser in der Längsachse der betreffenden Knochen haben, dicht übereinander lagern; — indem diese Anordnung gleichmässig in der ganzen Dicke der knorpeligen Anlage auftritt, entsteht die als Zone der gerichteten Knorpelzellen bekannte Knorpelschicht.

Die Zellen nehmen, je mehr sie sich der Markhöhle resp. der Verkalkungslinie nähern, allmälig an Grösse zu, weil sich ihr Durchmesser zur Längsachse des Knochens verlängert, und ebenso

vergrössert sich auch die eine Zelle einschliessende Kapsel und die hyaline Intercellularsubstanz; diese Knorpelpartie wird als besondere Zone, die Zone der hypertrophischen Zellen unterschieden.

Durch diese Vorgänge wird eine Verlängerung des Knorpels in der Längsachse bewirkt und so beruht das Längenwachsthum des knorpelig präformirten Knochens auf einem stetig fortschreitenden Wachsthum des Knorpels.

Haben die Knorpelzellen eine gewisse Grösse erreicht, so stellt sich in der Grundsubstanz und in den Kapseln derselben die bekannte Verkalkung ein, welche durch die Ablagerung feinster Kalkkrümel eingeleitet wird.

Damit ist das weitere Wachsthum des Knorpels sistirt; die Zone des verkalkten Knorpels erlangt niemals eine grosse Ausdehnung, sondern bildet nur einen schmalen weiss aussehenden Saum. Nach kurzem Bestand wird sie zerstört, indem das angrenzende Mark gegen den Knorpel vordringt, die verkalkte Grundsubstanz bis auf wenige Reste auflöst und in die aufgebrochenen Knorpelhöhlen einwächst. Ueberall, wo Knorpel-Grundsubstanz gelöst und Knorpelhöhlen aufgebrochen werden, schieben sich weite Gefässschlingen von Markzellen begleitet vor und es wird zweifellos die Auflösung des verkalkten Gewebes durch den grossen Blutreichthum des Markgewebes begünstigt.

Von der Grundsubstanz bleiben nur wenige schmale, vielfach ausgezackte Bälkchen übrig, welche in der Regel keine Knorpelzellen einschliessen. Die Knorpelzellen selbst veschwinden in dem Markgewebe; ob sie zerfallen, oder sich erhalten und zu Markzellen werden, ist noch nicht sicher entschieden.

Dieses sind kurz die Anschauungen, wie sie fast allgemein als richtig anerkannt sind und von den verschiedenen Autoren mit nur unwesentlichen Abweichungen beschrieben werden.

Was nunmehr meine Untersuchungen angeht, so war ich in Bezug auf die Technik der Herstellung der Präparate bemüht, durch die verschiedenste Art der Behandlung ein möglichst vielseitiges und vollständiges Bild der vorgehenden Veränderungen zu gewinnen. Vor Allem habe ich mir die neueren Untersuchungsmethoden zu Nutzen zu machen gesucht. Ich habe deshalb einen grossen Theil der mikroskopischen Präparate in der Weise ge-

wonnen, dass ich die vom noch lebenden Thier entnommenenen Knochentheile zum Theil in Flemming'sches Säuregemisch, zum anderen Theil in Chromsäurelösungen, 0,2—0,4proc., wieder andere direct in absoluten Alkohol brachte, um so die event. verschiedenen Zellkerntheilungsbilder zu fixiren. Später sind dann die Präparate theilweise in Alkohol in steigender Concentration, theilweise in Müller'scher Flüssigkeit gehärtet worden; als Tinctionsflüssigkeiten diente mir meist concentrirte wässerige Saffraninlösung, dann auch Picrocarmin, Hämatoxylin und neutrales Carmin, Alauncarmin etc. Die Präparate stammen von ganz jungen, noch wachsenden Thieren, nicht über 3 Monat alt; meist von Hunden, aber auch von Katzen und Kaninchen.

Zweckmässigkeitshalber halte ich bei der folgenden Besprechung meiner Beobachtungen dieselbe Reihenfolge ein, wie bei der soeben gegebenen Schilderung der bekannten Verhältnisse.

Das erste Zeichen der beginnenden Ossification, gewissermassen ein Vorbereitungsprocess, ist die Knorpelzell-Wucherung, welche oft auf der ganzen Fläche des Epiphysenknorpels, bis zu dem spongiösen Knochenkern des Gelenkendes hin, auftritt. Es ist mir nach zahlreichen Untersuchungen allerdings und nach Durchmusterung sehr vieler Präparate gelungen, an den Knorpelzellen dieser Schicht die Haupttypen von Zellkerntheilungsfiguren, welche bei der sog. indirecten Zelltheilung vorkommen und wie wir sie durch die Arbeiten von Flemming, Strassburger, Schleicher, Rabl u. A. kennen gelernt haben, nachzuweisen.

Meines Wissens ist bisher darüber Nichts veröffentlicht. Ich habe wenigstens in der mir zugänglichen, allerdings nicht sehr umfangreichen Literatur darüber Nichts gefunden. Das Auffinden der Mitosen wird einmal durch ihre relative Kleinheit an und für sich und dann weiterhin durch die fast ausnahmslos auch in diesen jungen Knorpelzellen auftretenden Fettmolecüle nicht unwesentlich erschwert. Letzteres scheint somit nicht, wie man vielfach annimmt, nur bei älteren Formen des Knorpels vorzukommen.

Was nun die karyokinetischen Figuren selbst angeht, so ist folgendes zu sagen: Erstens sind solche Zellen sehr zahlreich, welche sich zu einer erhöhten Thätigkeit vorbereiten, in wel-

chen sich die tingible Kernsubstanz, das Chromatin vermehrt hat. Die Kerne derselben sind angefüllt mit grösseren und kleineren Chromatinkörnern, welche sich durch ein netzartig gebautes Gerüst feinster Fäden mit einander verbinden. — Ferner habe ich Zellen gesehen, in deren Kernen sich das Chromatin zu dichten feinfädigen, stark gewundenen Knäueln angeordnet hat. Die Zellkernmembran ist in allen diesen Zellen noch deutlich sichtbar, — bei der weiter vorschreitenden Karyokinesis scheint sie zu schwinden. — Als dritte Art von Zellen sind solche zu beobachten, deren Kerne ein dickfädiges, aus Verkürzung und Verdickung der zarten Fäden hervorgegangenes Knäuel beherbergen; dann sieht man Zellen mit sog. Tonnenform der Kernfigur, und zwar sowohl solche, in welchen die sog. Tochtersterne noch nahe aneinander liegen, als auch solche, in welchen letztere schon mehr nach den Polen auseinander gerückt sind.

Endlich konnte ich Zellen fixiren, bei welchen an den beiden Polen die Tochterknäuel Gerüstfiguren von feinen Fäden erkennen lassen.

Ebenfalls entsprechend den anderweitig gemachten Befunden sieht man auch an dem Protoplasma der Knorpelzellen sich erst in letzteren beiden, späten Stadien der Kernbewegung eine allmälig tiefer werdende Einschnürung sich ausbilden; letztere führt endlich dazu, dass zwei Zellen mit deutlichen Kerngerüstfiguren, mit den einander zugekehrten glatten, fast geraden Wänden dicht zusammenliegen.

Betreffs der räumlichen Ausdehnung, in welcher Zellen mit Mitosen vorkommen, ist zu bemerken, dass man, wie schon gesagt, bereits in der Knorpellage, welche dicht an dem Knochenkern des Gelenkendes liegt, solchen Kerntheilungen begegnet. Am lebhaftesten allerdings gehen die karyokinesen dicht über dem Gebiet der sog. Knorpelzellsäulen vor sich; man findet sie aber auch noch in diesen platten Zellen, — jedoch nimmt ihre Zahl immer mehr ab, je näher man der Verkalkungslinie rückt; dicht über der letzteren habe ich keine Spur derselben mehr entdecken können.

Ich habe auf Tafel II. Fig. 2 versucht, die Hauptformen der karyokinetischen Figuren, welche mir in den verschiedensten Präparaten zu Gesicht gekommen sind, zu zeichnen und zusammenzustellen.

Das Product der eben erörterten Knorpelwucherung ist nun, wie bekannt, eine grosse Anzahl von Zellen, welche sich durch ihre Form und Anordnung sehr deutlich differenziren: sie sind ganz platt, ihr kleinster Durchmesser entspricht der Längsachse des Knochens; dabei von der verschiedensten Gestalt; oft fast vollkommen rechteckig, dann wieder mehr elliptisch, dreieckig u. s. f. So lagern sie dicht an- und nebeneinander, oft kaum durch nur schmale Spangen hyaliner Zwischensubstanz geschieden.

Auf einem Querschnitt durch die Längsachse des Knochens an dieser Stelle sieht man, dass dieselben Zellen in dieser Ebene rundlich resp. länglich rund gestaltet sind; sie bilden also in des Wortes wahrster Bedeutung Zellsäulen.

Ihr Protoplasma ist deutlich gekörnt, ebenso ist der ruhende Kern fein granulirt. —

Verfolgt man nun weiter diese platten Knorpelzellen nach der Markhöhle hin, so sieht man, wie dieselben grösser werden, indem sich ihr Durchmesser in der Richtung der Längsachse des Knochens verlängert; gleichzeitig vergrössert sich in demselben Sinne die Höhle, welche die Zelle einschliesst und ebenso vermehrt sich die hyaline Zwischensubstanz zwischen denselben.

Auch eine Gruppe solcher Zellen habe ich auf Tafel II Fig. 3 gezeichnet. —

Bei fortgesetzter Annäherung an die Verkalkungslinie nimmt der Durchmesser der Knorpelzellhöhlen in der Richtung der Längsachse des Knochens noch mehr zu und auch die in den Kapseln eingeschlossenen Zellen werden wohl hier und da noch etwas grösser.

Gleichzeitig jedoch bekommen letztere ein mehr hydropisches Ansehen: Das bis dahin deutlich dicht und stark granulirte Zell-Protoplasma zeigt immer weniger feine Körner; der vergrösserte Kern, zuweilen fast die ganze Zelle ausfüllend, lässt nur an wenigen Stellen, meist an der Peripherie noch einzelne kleine dunkle Punkte erkennen: er sieht in der That ganz blass, geschwollen, wie eine Blase aus. — Schon bei schwacher Vergrösserung kann man diese hydropische Metamorphose der Knorpelzellen wahrnehmen, denn man sieht — wie Sie sich, m. H., auf der kleinen Skizze Tafel II Fig. 1

Zone d überzeugen können —, dass dicht über der Verknöcherungslinie die bisher dunkelgekörnten Knorpelzellen der Säulenreihen ganz hell und fast durchsichtig werden: sie bilden auf der ganzen Linie eine fast farblose, blasse, mässig breite Schicht zwischen der Zone der Zellsäulen und der eigentlichen Ossificationsgrenze.

Diese hydropische Veränderung der Knorpelzellen ist, wie es scheinen will, von wesentlicher Bedeutung; sie scheint einen regressiven Charakter zu haben und den vollständigen Untergang der Knorpelzellen einzuleiten. Einmal ist an den Zellen dieser Zone auch nirgends nur eine Spur von vermehrtem Chromatin zu finden, geschweige denn von Mitosen-Kerntheilungen die Rede; man sieht vielmehr, dass sich in dem blasenähnlichen Kern die tingible Substanz fast ausnahmslos bis auf einzelne Reste kleinster Körnchen, welche meist der Kernwand anliegen, vermindert hat; ebenso hat auch das Protoplasma, wo es noch sichtbar, eine nur minimale Körnung. Dagegen hat die Intercellularsubstanz, welche zwischen den Zellkapseln liegt, an einzelnen Stellen zugenommen und letztere selbst sind wesentlich vergrössert; so füllt die Zelle selbst trotz der erwähnten hydropischen Schwellung nur einen Theil des Kapselinneren aus.

Endlich aber sieht man viele Knorpelzellkapseln, welche nur noch kleinste Theile von protoplasmatischer Substanz einschliessen, wie mir scheinen will, Reste der moleculär zerfallenen Knorpelzellen. So wenigstens glaube ich mir die Bilder, wie ich sie auf dem Blatte in Fig. 5 wiedergegeben habe, am besten erklären zu können.

Denn mit solchen Kapseln wechseln häufig vollkommen leere ab, Höhlen, in welchen keine Spur eines zelligen Bestandtheils zu entdecken ist.

Dieselben liegen dicht an der sog. provisorischen Verkalkungszone; zuweilen sieht man sie noch zwischen den bereits von Gefässen durchbrochenen Kapselräumen liegen.

Denn an dieser Stelle beginnen nunmehr diejenigen Veränderungen Platz zu greifen, welche die endliche Umwandelung in Knochengewebe direct vermitteln; es ist dies die sog. provisorische Verkalkung und die Vascularisation.

Erstere giebt sich, wie bekannt, durch eine feinkörnige Trübung nicht nur der Intercellularsubstanz, sondern auch des Knorpelkapselinneren zu erkennen.

Durch die gleichzeitig auftretende Gefässbildung complicirt sich das mikroskopische Bild nicht unwesentlich.

In die, wie oben geschildert, veränderten Knorpelhöhlen dringen Gefässe und Gefässsprossen ein, welche sich sehr bald mit rothen Blutkörperchen füllen; zuweilen sieht man ganz unvermittelt in einer noch entfernt gelegenen Knorpelkapsel ein Stück Blutgefäss mit Blutkörperchen. Sehr häufig bilden die Gefässe, welche manchmal kolbig erweitert scheinen, an der oberen Kapselgrenze, in welche sie eingedrungen sind, Schleifen, welche dicht mit Blutkörperchen gefüllt sind: letztere geben dem mikroskopischen Bilde schon bei schwacher Vergrösserung, abgesehen von der Verkalkung, den charakteristisch dunklen im Ganzen regelmässigen, nur in geringen Grenzen abweichenden Saum, welcher sofort ins Auge fällt.

Erst hinter diesen Gefässen kommen ziemlich grosse Zellen zur Anschauung, welche besonders charakterisirt sind; sie sind meist eckig, von verschiedenster Form, seltener rundlich oder spindelförmig, stark granulirt, mit deutlich gezeichnetem Kern; es scheint, als ob sie die Blutgefässe, welche aus der Markhöhle zur Ossificationsgrenze aufsteigen, begleiten: man sieht häufig inmitten eines Schlauches solcher Zellen, ein Gefäss, das zuweilen mit säulenartig übereinander gelagerten Blutkörperchen gefüllt ist, verlaufen und sich der oberen Grenze nähern.

Die zuweilen noch in der Gestalt der Knorpelkapseln erscheinenden primären Markräume der stehengebliebenen verkalkten Grundsubstanz sind von diesen vielgestalteten, eckigen Zellen angefüllt; irgend eine Differenz zwischen diesen und den weiter unten nach der Markhöhle zu lagernden Osteoblasten, ist nicht zu finden; ebenso, wie letztere, sieht man sie den verkalkten Knorpelgrundsubstanzbälkchen anlagern. Auch diese Verhältnisse habe ich in Fig. 6 wiederzugeben versucht.

Nicht weit entfernt bekommt man dann das charakteristische Bild zu Gesicht: wie die Osteoblasten epithelartig angeordnet den frisch gebildeten Knochenbalken anliegend neue Schichten

Knochensubstanz produciren und theilweise selbst zu echten Knochenzellen werden.

Wie sich so des Weiteren aus diesen feinsten Bälkchen, welche die ersten Markräume von einander scheiden, allmälig die spongiöse Knochensubstanz ausbildet, wie die Form des Knochens und seine innere Architectur bedingt ist durch eine mit wechselnder Stärke fortwährend stattfindende Resorption und Regeneration, das sind Thatsachen, auf die näher einzugehen nicht in meiner Absicht lag.

Zum Schluss erlaube ich mir, meine Herren, noch einmal ganz kurz das zu wiederholen, was mir aus diesen Ihnen geschilderten Beobachtungen hervorzugehen scheint:

„Im epiphysären Knorpelgewebe geht die Neubildung von Zellen nach denselben Gesetzen, wie sie für die Neubildung von Zellen anderer Gewebe als charakteristisch festgestellt sind, vor sich. Eine Reihe typischer Formverschiebungen des Zellkerngerüstes führt endlich zur Theilung des Kerns und dann der Zelle.

Das Product dieses Wucherungsprocesses im epiphysären Knorpel ist eine grosse Reihe eigenthümlich platter Zellen, welche durch ihre Anordnung in langen Säulen das Längenwachsthum des Knochens bedingen. Auch in dieser Zellenpartie finden sich, wenn auch spärlicher, Mitosen.

In der Nähe der Markräume gehen mit den neugebildeten Zellen Veränderungen vor, welche ihren thatsächlichen Untergang einzuleiten scheinen. Das Protoplasma der Zellen wird blass, es sieht hydropisch aus; der Kern verliert seine Gerüstsubstanz, er erscheint blasenähnlich.

Ganz in der Nähe der Verkalkungslinie, z. Theil auch inmitten derselben sind viele der oft sehr geräumigen Knorpelhöhlen ganz leer, einzelne noch mit Resten protoplasmatischer Zellsubstanz angefüllt.

An den Zellen dieser Schicht fehlt jede Spur von Mitosen.

In diese zum Theil ganz verlassenen, zum Theil noch mit Zellen ausgestatteten Kapselräume schieben sich Gefässe und Gefässsprossen, indem sie die Wand durchbrechen. Letztere füllen sich sehr bald, indem sie in unmittelbarer Verbindung mit

den aus der Markhöhle aufsteigenden Blutgefässen stehen, strotzend mit rothen Blutkörperchen.

Unmittelbar nach den Gefässen — räumlich und zeitlich — bemerkt man relativ grosse, deutlich granulirte Zellen von der verschiedensten Gestalt, welche die von ersteren frei gelassenen Räume ausfüllen. Sie stammen aus dem Mark und scheinen identisch mit den Osteoblasten Gegenbauer's.

Dieser geschilderte Modus des postembryonalen Knochenwachsthums scheint übrigens schon seit lange als richtig bei der embryonalen Knochenbildung aus knorpeliger Grundlage zu gelten; wenigstens nehmen viele Autoren, welche über embryonale Knochenbildung ihre Beobachtungen mitgetheilt haben, auf Grund ihrer Untersuchungen an, dass die Knorpelzellen bei der Entwickelung des Knochengewebes zu Grunde gehen; so sprechen sich Levin, Stieda, Uranassow, Koellicker, Steudener u. A. aus und erkennen die genetische Unabhängigkeit des Knochengewebes vom Knorpelgewebe an. „Die in das Knochenmark hineinragenden Knorpelzellen — um mich der Worte Steudener's zu bedienen aus seiner Arbeit: „Beiträge zur Lehre von der embryonalen Knochenentwickelung und dem Knochenwachsthum", Halle, Abhandlungen der naturforschenden Gesellschaft 1877 — die Knorpelzellen zeigen nirgends eine Spur von Theilung oder Vermehrung; es gehen vielmehr mit den Knorpelzellen Veränderungen vor, die man nur als regressive Metamorphose deuten kann. Sie zerfallen moleculär und verschwinden, während in die dadurch frei gewordenen Räume von aussen Blutgefässe und Zellmassen dringen, welche mit denen der Markhöhle in unmittelbarem Zusammenhang sind, d. h. von ihnen abstammen; unter dem Einfluss dieser eingedrungenen Zellen entwickelt sich Knochengewebe: es sind die Osteoblasten." So weit Steudener.

Diese Analogie in den Entwickelungsvorgängen bei dem embryonalen und postembryonalen Knochenwachsthum ist eine Thatsache, welche mir für die Richtigkeit der Ihnen vorgetragenen Beobachtungen zu sprechen scheint.

Erklärung der Abbildungen auf Tafel II.

Fig. 1. a, b, c, d, e die einzelnen Zonen.
Fig. 2. Aus Zone a und b (Fig. 1) Mitosen.
a Ruhender Kern.
b Kerne mit vermehrtem Chromatin (feinfädiges Knäuel).
c Desgleichen (dickfädiges Knäuel).
d Tochtersterne: Tonnenform, nahe aneinander.
e do. : auseinandergerückt.
f, g Getheilte Zellen.
h Tochterknäuel.
Fig. 3. Gruppe von Zellen aus Zone b (Fig. 1).
Fig. 4. Desgleichen aus Zone c (do.).
Fig. 5. Desgleichen aus Zone d (do.).
Fig. 6. Desgleichen aus Zone e (do.).

V.

Mittheilungen über die End-Resultate nach Kehlkopfs-Operationen.

Von

Dr. Eugen Hahn,

Geh. Sanitäts-Rath und Director der chirurg. Abtheilung des städtischen Krankenhauses am Friedrichshain zu Berlin.[1])

M. H.! Wenn ich mir erlaube, Ihnen heute die Kehlkopfpräparate, die in meinem Besitze sind, zu demonstriren, so folge ich einer Aufforderung des Herrn Vorsitzenden, und hoffe, dass die Präparate nicht ganz ohne Interesse für Sie sein werden. Schon im Jahre 1884 habe ich die Ehre gehabt, Ihnen 3 Patienten vorstellen, bei welchen Kehlkopfsexstirpationen ausgeführt waren, und Ihnen 5 Präparate vorlegen zu dürfen. — Seit der Zeit hat sich die Anzahl der von mir ausgeführten Operationen auf 24 erhöht, die an 22 Patienten gemacht sind. Da es vielleicht von Wichtigkeit ist, das Material eines Operateurs kennen zu lernen, habe ich eine Liste anfertigen lassen, die ich Ihnen herumreiche, und zu der ich ganz kurz einige Erklärungen abgeben will.

Es finden sich zwei grosse Abtheilungen darin: Erstens Operationen wegen Stenose und zweitens Operationen wegen Tumorbildung. Unter dieser letzteren werden Sie drei Unterabtheilungen finden, Exstirpationen von Tumoren aus dem Kehlkopfsinneren durch Laryngofissur, partielle Kehlkopfsexstirpationen und totale Exstirpationen. Die Kreuze, die sich an den laufenden Nummern befinden, bezeichnen die Todesfälle in Folge mangelhafter Nachbehandlung. Ich habe in einer meiner früheren Arbeiten betont, dass man diejenigen Todesfälle, die vor dem 10. Tage eintreten,

[1]) Vortrag, gehalten am 2. Sitzungstage des Congresses, 5. April 1888.

†14.	K. (Gutsbes.)	53 J.	do.	12. 10. 84.	do.	Tod am 16. 10. 84 an Mediastinitis. Einschieben der Canüle in das Mediasticum. Operation im Privathaus.
15.	Frau Zitzlaff.	52 J.	Carc. oesoph. et laryng.	3. 11. 84.	Totalexstirpation.	Höchst marantisch, operirt auf dringend. Wunsch, von der Oper. gut erholt. Tod an Recidiv nach mehreren Monaten. Operation im Privathaus.
†16.	Steinkrauss.	56 J.	Carcinomrecidiv am Larynx.	5. 1. 85.	do.	Tod am 15. 1. 85 an Pleuritis und Bronchitis.
17.	S. (Holland).	43 J.	Sarcoma laryngis.	17. 5. 85.	do	Sarcom durch die Trachea durchgewuchert. Tod an Recidiv nach 5—6 Mon. Operat. im Privathaus.
†18.	Brenke.	60 J.	Carcinoma laryngis.	17. 2. 86.	do.	Tod am 28. 2. 86 an Pneumonie u. Erysipel. Fehler der Nachbehandlung. Wechs. d. Presschwammcanüle nach 48 Stunden. Decubitus der Trachea.
19.	Rutschen.	51 J.	do.	29. 5. 86.	do.	Geheilt entlassen. Recidiv und Tod wahrscheinlich.
20.	Hahn.	37 J.	Carcinomrecidiv.	5. 5. 87.	do.	Tod nach 4 Wochen. Bei der Section findet sich weder Recidiv noch irgend welche Todesursache. Lungen intact.

VI.

Ueber Verrenkungen des Unterkiefers nach hinten.

Von

Dr. Thiem

in Cottbus.[1])

(Hierzu Tafel III.)

M. H.! Wenn ich Ihnen heute eine fast noch unbekannte Krankheit als eine einfache Luxation des Unterkiefers nach hinten darstelle, so erwarte ich nicht, dass damit die Sache endgültig klar gelegt und festgestellt ist. Ich erhoffe vielmehr von der Darlegung an dieser Stelle zunächst nur eine Anregung zur weiteren Prüfung und Analyse der meiner Ansicht nach gar nicht so selten vorkommenden Fälle.

Ich habe im Laufe von etwa zwei Jahren vier derselben beobachtet. Der eine von diesen wurde mir vom Collegen Dr. Kühn zur Beobachtung und weiteren Behandlung überwiesen. Derselbe hatte zwar die Wahrscheinlichkeitsdiagnose auf Verrenkung des Unterkiefers nach hinten gestellt, war aber seiner Sache nicht ganz sicher. Ich konnte auf Grund meiner bereits gemachten Erfahrungen die Diagnose bestätigen und darf den Fall zu denen eigener Wahrnehmung zuzählen. Von einer fünften Patientin wurde mir vor ganz kurzer Zeit vom Collegen Dr. Siemon Mittheilung gemacht. Sie war mir um so interessanter, als die betreffende Frau bereits zum dritten Male diesen Unfall erlitten hatte. Ich bin also in der Lage, Ihnen über sieben an fünf Patientinnen (es handelte sich ausschliesslich um Frauen) beobachtete Fälle zu berichten.

[1]) Vorgetragen am 2. Sitzungstage des Congresses, 5. April 1888.

Ich schliesse daraus, dass diese Erkrankungen, wie schon oben erwähnt, gar nicht so selten sein können, und ich glaube, dass ein gewisser Procentsatz der Erkrankungen, welche man früher unter die Bezeichnungen Trismus, Pseudotrismus, Kinnbackenkrampf, Kieferklemme, Ankylose des Unterkiefers und Aehnliches subsummirte, hätte aufgefasst werden müssen als theils frische, theils veraltete Verrenkungen des Unterkiefers nach hinten, welche nur deshalb nicht richtig erkannt wurden, weil sie nicht bekannt waren.

So z. B. erfuhr ich in einer Familie, dass die bejahrte Mutter eines Morgens erwacht sei mit der unangenehmen Entdeckung, dass sie den Mund nicht zu öffnen vermochte; der Unterkiefer war gegen den Oberkiefer merklich nach rückwärts verschoben. Es konnte ihr nur mit vieler Mühe die Löffelspitze zwischen die geschlossenen Kiefern geschoben und sie so nothdürftig ernährt werden. Die von den befragten Aerzten verordneten Einreibungen und innerlichen Medicamente änderten nichts an der fatalen Sachlage. Daher verbrachte sie die letzten drei Lebensjahre mit den unangenehmen Folgen der nach meinen jetzigen Kenntnissen als Verrenkung des Unterkiefers nach hinten zu erachtenden Erkrankung.

Nachdem ich mit mir über die Erklärung dieser Erkrankung im Reinen war, habe ich mich bemüht, Alles aus der Literatur, was hierauf Bezug haben könnte, herbeizuschaffen. Es ist dies in einer kleinen Provinzialstadt keine so leichte Aufgabe. Ich hoffe jedoch nichts Wesentliches übersehen zu haben. Im Uebrigen war trotz vielen Suchens die Ausbeute eine geringe. Einen einzigen Fall habe ich jedoch gefunden — es ist eben alles schon einmal dagewesen. Einer Notiz in Eulenburg's Encyklopädie entnehme ich, dass Croker King im Jahre 1855 einen solchen Fall einfacher Luxation des Unterkiefers nach hinten ohne gleichzeitige Fractur beschrieben hat. Man ist aber damals seinen Anschauungen nicht beigetreten und scheint die Sache bald vergessen zu haben. Wie ich glaube, sind ferner hier anzuführen die beiden Fälle congenitaler Luxation des Unterkiefers, welche zwar von den betreffenden Autoren nicht ausdrücklich als Verrenkungen des Unterkiefers nach hinten bezeichnet worden, meiner Ueberzeugung nach aber als solche zu benennen sind. Der eine wurde im Jahre 1841 von Guérin in Paris, der andere 1842 von Smith

in Dublin veröffentlicht. Beide Male zeigte sich die Gelenkpfanne für den Unterkiefer sehr flach und unentwickelt, der Unterkiefer leicht beweglich und für gewöhnlich weit gegen den ihn überragenden Oberkiefer nach hinten verschoben. Endlich hätten wir der Vollständigkeit halber noch der Fälle Erwähnung zu thun, bei welchen die Luxation des Unterkiefers nach hinten durch eine gleichzeitige Fractur der hinteren Gelenkwand zu Stande kam. Es sind dies Fälle, deren Möglichkeit von allen Autoren zugegeben wird, und für die sich auch einige Beispiele in der Literatur vorfinden.

So erwähnt König[1]) in seinem Lehrbuche der Chirurgie einen von Beaudrimont beobachteten Fall, in welchem die hintere Gelenkwand durchbrochen und das abgebrochene Knochenstück mitsammt dem luxirten Processus condyloideus des Unterkiefers in den knöchernen Gehörgang hinein gedrungen war. Aehnliche Krankheitsgeschichten finden sich bei Schwartze[2]). In dem einen Falle war der mit dem Fragment der hinteren Gelenkwand in den knöchernen Gehörgang eingepresste Processus condyloideus des Unterkiefers dort so fest eingekeilt, dass er auf dem Wege, den er genommen, nicht zu entfernen war, sondern erst in einigen Wochen nach eitriger Abschmelzung durch die natürliche Oeffnung des äusseren Gehörgangs herausgezogen werden konnte. Eine ganz exquisite, schwere, complicirte Luxation bildet jener von demselben Verfasser mitgetheilte Fall, in welchem der Proc. condyloideus des Unterkiefers bis in die mittlere Schädelgrube vordrang.

Dies wäre im Wesentlichen das, was über die Luxationen des Unterkiefers nach hinten überhaupt bekannt ist.

Im übrigen findet man in sämmtlichen Lehrbüchern der Chirurgie und in den Specialabhandlungen über Fracturen und Luxationen oder über Luxationen allein nur negirende Aeusserungen über die einfache Luxation des Unterkiefers nach hinten. Es sei eine derartige Verrenkung ohne gleichzeitige Fractur der hinteren Gelenkwand nicht möglich. Einige[3]) führen als Grund an, weil ja an die hintere Gelenkwand sich der Proc. mastoideus

---

[1]) Lehrbuch der speciellen Chirurgie. 4. Aufl. Bd. I. S. 201.
[2]) Die chirurgischen Krankheiten des Ohres. 1884. S. 82.
[3]) Blasius, Handwörterbuch der gesammten Chirurgie. 1838. III. Bd. S. 440. — Stetter, Frische traumatische Luxationen. Berlin 1886. S. 8.

anschlösse. Dies ist eine ganz unzutreffende Bemerkung, welche sich nur erklären lässt aus einer ungenügenden Beachtung der anatomischen Verhältnisse dieser Gegend überhaupt, oder aus einer einseitigen Betrachtung derselben am männlichen Schädel.

Das Os tympanicum, bekanntlich ein entwicklungsgeschichtlich als selbstständig zu betrachtender Knochen, welcher die hintere Gelenkwand bildet, hat gleichzeitig die Aufgabe, den knöchernen Gehörgang nach vorn und nach unten abzuschliessen. Dementsprechend steigt er zunächst senkrecht vom Felsenbein nach abwärts und schlägt sich sodann beim Manne tiefer, beim Weibe etwa in halber Höhe des Processus mastoideus nach hinten um, sich an den genannten Knochen unter einer geringen Einrollung nach oben anlagernd. An der Umschlagsstelle nach hinten befindet sich beim Manne eine nach unten ragende ziemlich scharfe Knochenkante, die sich nach innen in zwei Blätter spaltet — knöcherne Scheide für den Processus styloideus. Beim Weibe ist an dieser Stelle keine scharfe Knochenkante, sondern der Umschlagswinkel ist ein abgerundeter hier hinten kaum tiefer herabragender Knochenwall als das Tuberculum articulare vorn, es wäre diesem analog als Tuberculum tympanicum zu bezeichnen.

Es ist bei der blossen anatomischen Betrachtung dieser Gegend durchaus erklärlich und wahrscheinlich, dass der Proc. condyloideus des Unterkiefers auch einmal über diesen hinteren Knochenwall hinübergleiten könnte. Raum ist für denselben genügend vorhanden. Es ist der Raum unterhalb des knöchernen Gehörgangs, nach vorn begrenzt vom Tuberculum tympanicum, nach hinten vom Proc. mastoideus, nach innen vom Proc. styloideus; der Raum, welcher nach seiner Begrenzung zu bezeichnen ist als Fossa tympanico-stylo-mastoidea. Diese Fossa tympanico-stylo-mastoidea ist beim Manne sehr klein, die hintere Gelenkwand ragt so tief herab und endigt, wie schon erwähnt, in einer scharfen Knochenkante, so dass es höchst unwahrscheinlich, fast undenkbar erscheint, wie der Proc. condyloideus über dieselbe hinweg nach hinten springen sollte. Beim Weibe ist sie, um es zu wiederholen, ganz erheblich geräumiger, so verschieden von der des Mannes, dass eine blosse Betrachtung dieser Gegend genügen müsste, um einen männlichen von einem weiblichen Schädel zu unterscheiden.

Hierin liegt also die anatomische Ursache dafür, dass die Luxation ausschliesslich bei Frauen beobachtet wurde.

Wie dieselbe nun zu Stande kommt, m. H., wird uns erst klar werden, wenn wir uns in Erinnerung zurückrufen, dass der Unterkiefer im frühen Jugend- und späten Greisenalter eine wesentlich andere Form besitzt als beim Erwachsenen. Von einem horizontalen und aufsteigenden Aste, wie er bei letzteren ausgebildet erscheint, ist bei jenen beiden Altersklassen keine Rede; vielmehr gehen bei dem jugendlichen Unterkiefer diese beiden Fortsätze in nahezu gerader Linie in einander über, so dass der Unterkiefer als ein dem Oberkiefer fast horizontal anliegendes Gebilde erscheint. Im Greisenalter wird ebenfalls der Unterkieferwinkel infolge Zahnlückenschwundes und Altersschrumpfung des Knochens ein mehr stumpfer, fast flacher. Die vorderen Kaumuskeln, die Mm. pterygoidei und der Masseter, welche beim Erwachsenen ihren Ansatzpunkt theilweise am aufsteigenden Kieferaste haben und dementsprechend ausser der Zugrichtung des Unterkiefers nach oben auch eine sehr ausgesprochene nach vorn haben, verlieren in den beiden anderen genannten Altersklassen, weil dort kein eigentlich aufsteigender Ast existirt, die Zugrichtung nach vorn fast vollständig und behalten nur die Zugrichtung nach oben. Der Musculus temporalis dagegen, welcher seinen Ansatzpunkt am Proc. coronoideus findet, also an einem Knochenvorsprung, welcher gewissermassen ausserhalb jenes der Altersveränderung ausgesetzten Knochengebietes des Unterkiefers liegt, behält in allen Fällen seine stark nach oben und hinten wirkende Zugrichtung bei. Die Zugrichtung nach hinten ist eine sehr ausgeprägte, da die unteren Fasern desselben fast horizontal verlaufen.

Im Jugend- und Greisenalter hat also der Musculus temporalis für seine zuletzt erläuterte Zugwirkung nach hinten keine Antagonisten. Es kann also bei diesen Altersklassen gar keine Luxation nach vorn stattfinden, eine Behauptung, welche durch die Erfahrung bewiesen ist; denn in der ganzen Literatur findet sich kaum ein Fall von der gewöhnlichen Luxation des Unterkiefers nach vorn bei jugendlichen Individuen und Greisen. Es kann bei diesen, vorausgesetzt dass das Kiefergelenk ein flaches ist und überhaupt eine Luxation gestattet, nur eine solche nach hinten

stattfinden, da eben nur ein nach hinten und zwar mächtig nach hinten ziehender Muskel, der Musculus temporalis zur Wirkung gelangt.

Diese flache Entwickelung der Gelenkpfanne lag vor in den beiden bereits oben angeführten Fällen congenitaler Luxation. Der Unterkiefer befand sich gegen den Oberkiefer nach hinten verschoben, es waren eben Fälle congenitaler Luxation nach hinten.

Ebenfalls flach entwickelt ist das Kiefergelenk, wie unsere anatomischen Betrachtungen ergeben haben, beim Weibe. Hieraus erklärt sich die überaus interessante Thatsache, dass auch die bis jetzt bekannte Luxation des Unterkiefers nach vorn beim Weibe, wie schon Malgaigne gefunden hat, etwa viermal so häufig vorkommt, wie beim Manne, während bei allen anderen Gelenken, was sich aus der schweren und anhaltenden Arbeit des Mannes erklärt, die Luxationen bei letzterem häufiger sind, als beim Weibe.

Es dürfte nun somit klar sein, dass bei der einen 65jährigen Patientin mit vollständig zahnlosem Unterkiefer, welche die Luxation dreimal erlitt, dieselbe eine nach hinten war. Nur tritt die Luxation nicht wie die nach vorn beim Oeffnen, sondern bei dem darauf folgenden Schliessakt des geöffneten Mundes ein. Wird der Mund weit geöffnet, so wird der Proc. coronoideus nach vorn und unten bewegt, also der Ansatzpunkt des Musculus temporalis von seinem Ursprungspunkt entfernt. Dies bedingt, wie Sie hier an diesem Schädel, bei welchem nur der Musculus temporalis belassen ist, sehen, eine sehr bedeutende Dehnung, namentlich der unteren Fasern des Musculus temporalis. Sie antworten auf diese Reizung beim Schliessen des Mundes mit einer kräftigen Contraction nach hinten, welche durch den Willen des Individuums nur begünstigt wird, da dasselbe ja selbstverständlich bestrebt ist, einen weit geöffneten Mund zu schliessen. Diese Doppelwirkung reisst den Processus condyloideus des Unterkiefers über das Tuberculum tympanicum nach hinten in die Fossa tympanico-stylomastoidea. Die Luxation ist perfect.

Bei der luxirten Stellung befindet sich der Proc. condyloideus dicht vor dem Proc. mastoideus, diesen nach aussen überragend. Er kann den Proc. styloideus nicht behelligen oder gar nach innen überragen. Das Unterkiefergelenk steht noch etwas über das Ge-

sichtsniveau und demgemäss auch über den Proc. mastoideus nach aussen hinaus. Daher ist in keinem Falle eine Facialislähmung eingetreten. Der Unterkiefer ist gegen den Oberkiefer etwas nach hinten verschoben (ein besonders charakteristisches Symptom bei bezahnten Kiefern), der Mund, infolge des Zuges sämmtlicher Kaumuskeln nach oben, geschlossen. Eine Oeffnung desselben ist nur soweit möglich, als sich der Proc. condyloideus ein wenig in der Fossa tympanico-stylo-mastoidea hin- und herdrehen kann. Die Reposition erfolgt durch gewaltsame Oeffnung des Mundes, wobei der Proc. condyloideus nach vorn über das Tuberculum tympanicum in seinen gewöhnlichen Standort gleiten muss.

Die Gelegenheitsursachen waren bei der zuletzt erwähnten Patientin das erste und dritte Mal Gähnen, beim zweiten Male wurde die Luxation erzeugt durch einen Arzt, welcher, um den entzündeten Hals der Patientin zu besichtigen, die Zunge wahrscheinlich zu kräftig nach abwärts drückte. Er war sehr bestürzt, als plötzlich der Mund zuschnappte, sodass er den Spatel kaum entfernen konnte. Ohne sich weiter über die Situation klar zu werden, machte er das richtige Repositionsmanöver, indem er den Mund gewaltsam öffnete.

Bei drei weiteren Patientinnen, die im jugendlichen resp. mittleren Lebensalter standen und über einen wohlbezahnten und winklig abgeknickten Unterkiefer verfügten, war das Uebergewicht des Musc. temporalis bedingt durch eine krampfhafte tonische Contraction des Muskels, hervorgegangen aus einer Myositis rheumatica desselben. Bei Tage genügte noch der Tonus der in diesem Falle ja nach oben und vorn ziehenden vorderen Kaumuskeln, um den übermässigen Zug des M. temporalis nach hinten zu paralysiren. Beim Schlaf hört der Tonus gesunder Muskeln auf, der des entzündlich, krankhaft contrahirten bleibt bestehen. Daher trat bei diesen drei Patientinnen die perverse Stellung Nachts ein, vielleicht auch weil die liegende Stellung das Zustandekommen der Luxation begünstigte.

Die eine dieser Patientinnen erwachte in einer stürmischen Herbstnacht durch das Gefühl eisiger Kälte in der rechten Gesichtshälfte und bemerkte, dass das Fenster durch den Wind aufgewirbelt war. Sie vermuthete nach dem intensiven Kältegrade, dass das Fenster schon länger offen gestanden haben müsste. Sie schloss dasselbe und erwachte am anderen Morgen mit der Unfähigkeit, den Mund zu öffnen.

Die zweite Patientin war eine an Uteruscarcinom leidende, in Folge langen Krankenlagers mit Decubitus behaftete Frau, welche jeden Abend eine Morphiumeinspritzung erhielt. In der einen Nacht erwachte sie nur halb aus ihrem bleiernen Morphiumschlaf von einer eisigen Zugluft, welche von dem nahen, zwar geschlossenen, aber undichten, nach Osten gelegenen Fenster herströmte und ihre linke Gesichtshälfte traf. Es war in den Märztagen dieses Jahres, in welchen rauhe Oststürme herrschten. Sie konnte sich unter dem Einflusse des Narkotikums nicht vollständig ermuntern, schlummerte wieder ein und gewahrte erst am folgenden Morgen, dass sie den Mund nicht öffnen konnte.

Bei der dritten Patientin ist die Entstehungsweise nicht so klar; der fest gespannte M. temporalis, sowie der Umstand, dass die Frau auch rheumatische Erkrankungen anderer Muskeln, z. B. des M. deltoides, hatte, veranlassen mich, als Ursache der krampfhaften Contraction des M. temporalis auch hier eine Myositis rheumatica desselben anzunehmen.

Der siebente Fall ist keine einfache Luxation; er entstand auf beiden Seiten nach einem Sturz auf's Kinn. Offenbar war das Tuberc. tympanicum abgesprengt. Ich erwähne ihn nur deshalb, weil der Unterkiefer genau wie in den übrigen Fällen in luxirter Stellung unterhalb des Gehörgangs stand, nicht im knöchernen Gehörgang, wie in den oben angeführten Fällen von König-Beaudrimont und Schwartze.

Auch in den Fällen krampfhafter Contractur des M. temporalis gelang die Reposition durch gewaltsames Oeffnen des Mundes; der Processus condyloideus wurde aber leicht wieder, wie auch im Fall 7, in die fehlerhafte Stellung gezogen. Dauernde Heilung wurde erst erzielt, als der M. temporalis ein um den anderen Tag durch Einspritzungen von 2 Centigr. Cocaïn und 1 Centigr. Morphium erschlafft worden war, was auch auf seine Myositis heilend einwirkte. Die Dauer der Behandlung betrug 3—4 Wochen.

Die eine der Patientinnen hat noch jetzt nach Jahresfrist das Gefühl unangenehmer Spannung in der Schläfen- und Kiefergelenkgegend und verlangt noch ab und zu eine Einspritzung. Der Processus condyloideus befindet sich jedoch vollkommen in richtiger Stellung, und das Oeffnen des Mundes kann ebenfalls in ausreichendem Maasse erfolgen.

Zur Erläuterung der anatomischen Verhältnisse erlaube ich mir Ihnen vorzulegen:

1) die Photographie eines Schläfebeins. Sie soll Ihnen die Fossa tympanico-stylo-mastoidea zur Anschauung bringen (Taf. III, Fig. 1),

2) die eines männlichen und eines weiblichen Schädels nebeneinander zur Constatirung des sexuellen Unterschiedes, wie er sich in dieser Gegend zeigt (Taf. III Fig. 2),

3) die eines Schädels mit nach vorn luxirtem (Fig. 3), normal stehendem (Fig. 4) und nach hinten luxirtem (Fig. 5) Unterkiefer.

Bei den Patientinnen mit Contractur des Musculus temporalis habe ich sehr oft, wohl 20mal, die Luxation zu reponiren Gelegenheit gehabt, da sie, wie erwähnt, leicht wieder entstand. Ich habe dabei, ebenso wie die Patientin stets das Vorübergleiten des Processus condyloideus über das Tuberculum tympanicum als gnuppendes Geräusch gehört und gefühlt. Das Krankheitsbild hat sich mir dabei so fest eingeprägt, dass ich höchstens einen Zweifel über meine Erklärung für das Zustandekommen der Verletzung, nicht aber über die objectiv wahrgenommenen Symptome für möglich erachte.

Ich bitte Sie daher, meine Herren, die Sache nicht aus etwa vorhandenen theoretischen Gegengründen zu übergehen, sondern sie vorkommenden Falles praktisch zu prüfen. Gelegenheit dazu wird sich ganz gewiss finden.

Erklärung der Abbildungen auf Taf. III.

Fig. 1. Fossa tympanico-stylo-mastoidea (roth umrändert).
Fig. 2. Männlicher und weiblicher Schädel (s. oben).
Fig. 3. Schädel mit nach vorn luxirtem,
Fig. 4. mit normal stehendem,
Fig. 5. mit nach hinten luxirtem Unterkiefer.

VII.

Zur Behandlung der Fracturen in das Ellenbogengelenk.

Von

Dr. Carl Lauenstein,

Oberarzt des Seemanns-Krankenhauses und dirig. Arzt der chirurg. Abtheilung des Diakonissenhauses Bethesda zu Hamburg.[1])

(Mit Holzschnitten.)

M. H.! In den meisten Lehrbüchern der Chirurgie wird für die Behandlung der Fracturen des unteren Humerusendes, seien es nun Querfracturen dicht oberhalb der Trochlea, T-förmige Brüche oder Schrägbrüche durch die Condylen, als Ausgangsstellung für die Behandlung die rechtwinkelige Beugung des Ellenbogens empfohlen. Der Grund dafür ist der, dass bei eintretender Ankylose des Gelenkes diese Beugestellung der Gebrauchsfähigkeit des Armes am nächsten kommt. Ich bin im Gegensatze dazu durch meine Erfahrungen zu der Ueberzeugung geführt, dass durch die primäre Beugestellung bei der Behandlung dieser Fracturen schwere und nicht wieder gut zu machende Nachtheile für den Patienten entstehen können, dass man diese Nachtheile jedoch vermeiden kann, wenn man bei der Behandlung der genannten Fracturen im Beginn die Streckstellung einhält.

Vor jetzt circa 6 Jahren hatte ich Gelegenheit einen erwachsenen Herrn zu behandeln, der wahrscheinlich eine Querfractur des Processus cubitalis dicht über der Trochlea erlitten hatte. Ich sah den Patienten zusammen mit dem Hausarzte mehrere Tage nach der Verletzung, als der Ellenbogen bereits stark geschwollen war und legte, wie ich es bis dahin stets gethan hatte, nach den

[1]) Vorgetragen am 3. Sitzungstage des Congresses, 6. April 1888.

Vorschriften meines hochverehrten Lehrers Baum den Verband bei rechtwinkeliger Beugung des Ellenbogens an. Nach Heilung der Fractur konnte der Ellenbogen wohl weiter gebeugt, aber nicht gestreckt werden. Der Patient, welcher schon zu der Zeit der Fractur an beginnender Tabes litt, ging im Laufe des folgenden Jahres zu Grunde, und ich gelangte durch die Liebenswürdigkeit des Herrn Dr. Dencker in den Besitz des Präparates. Dasselbe war höchst interessant, indem sich an demselben zeigte, dass die Beugung, welche ich im Ellenbogengelenke vorgenommen zu haben glaubte, grösstentheils an der Fracturstelle zu Stande gekommen war (siehe die Abbildung). Im Ellenbogengelenke lag eine nahezu völlige Streckung vor, und es erklärte sich so ohne Weiteres, wes-

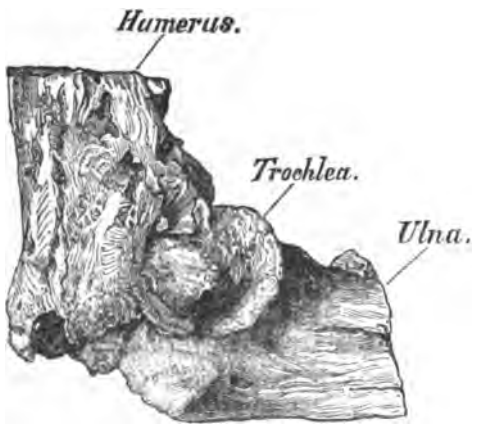

In rechtwinkeliger Beugestellung geheilte Querfractur des Humerus dicht oberhalb der Trochlea beim Erwachsenen (1882). Starker Brückencallus um das untere Humerusende.

halb der Patient im Leben keine Streckbewegung auszuführen im Stande war. Aus diesem Falle habe ich mir die gute Lehre gezogen, derartige Brüche nicht mehr von der rechtwinkeligen Beugestellung, sondern von der gestreckten Stellung aus zu behandeln. Die Resultate, welche ich seitdem erzielt habe, sind in functioneller Beziehung besser, als die früheren.

Aber nicht nur für die Querbrüche des Processus cubitalis bietet die primäre Streckstellung wesentliche Vortheile, sondern nicht minder für die Schrägbrüche, durch die Condylen resp. die Trochlea in's Gelenk und für die T-Fractur. Alle diejenigen Difformitäten, die gerade nach diesen Fracturen so häufig beobachtet

werden und die ich selbst wiederholt zu sehen Gelegenheit gehabt habe, der Cubitus varus und valgus, sind lediglich die Folge der primären Beugestellung. Bei rechtwinkeliger Stellung des Ellenbogens ist es geradezu unmöglich, namentlich, wenn noch ein Bluterguss in das Gelenk hinzukommt oder Schwellung der Weichtheile, selbst erhebliche Verschiebungen der Fragmente des Processus cubitalis zu erkennen. Solche Fragmentverschiebungen haben bei rechtwinkeliger Stellung des Ellenbogens keine andere Rückwirkung auf die Stellung der Knochen des Vorderarmes, als dass diese, je nachdem es sich um den inneren oder äusseren Condylus handelt, etwas um die Längsachse des Vorderarmes nach innen oder aussen rotirt sind. Solche geringfügigen Drehungen sind aber gegenüber der labilen Rotationsstellung des Vorderarmes kaum für das Auge wahrnehmbar und um so leichter zu übersehen, als ja das Augenmerk vor Allem auf die rechtwinkelige Stellung des Ellenbogens gerichtet sein soll, welche letztere durch solche Fragmentverschiebungen gar nicht alterirt wird. Heilt nun z. B. ein solcher Schrägbruch durch den inneren Condylus mit Verschiebung des letzteren nach oben, so zeigt sich die Difformität erst später, wenn der Ellenbogen gestreckt wird, und zwar in Gestalt eines mehr oder weniger hochgradigen Cubitus varus. Es geht mit diesen Ellenbogendifformitäten genau so, wie mit denen des Kniegelenkes. Das hochgradigste Genu valgum präsentirt sich nur in der Streckstellung, während es in der Beugestellung nicht zu erkennen ist. Die einzige Möglichkeit, solchen Difformitäten zu entgehen, ist die Behandlung mit gestrecktem Ellenbogen als Ausgangsstellung. Schon allein durch seinen Formensinn wird der Chirurg dann im Stande sein, diese Abweichungen des Vorderarmes auszugleichen, gerade so wie bei einer Fractur in der Mitte eines Röhrenknochens die Dislocatio ad axin. Ausserdem handhabt man die kurzen Fragmente des unteren Humerusendes sehr viel leichter durch den langen Hebelarm, zu dem die beiden Vorderarmknochen in der Streckung werden; und ferner bin ich geneigt zu glauben, dass in der Streckstellung, wo auch die vordere Kapselwand gestreckt ist und die Vorderarmknochen von den Fracturfragmenten des Humerus möglichst weit entfernt sind, viel weniger Gelegenheit zur Bildung des für die nachherige Function so verhängnissvollen Brückencallus gegeben ist, als in der Beugestellung, wo die Kapsel in der Ellenbeuge

stark gefaltet und ein Uebergreifen der Calluswucherung auf die Vorderarmknochen durch die Annäherung derselben an den Humerus erleichtert ist.

Ich erlaube mir, Ihnen zur Stütze meiner Ausführungen hier einige Skizzen von Folgezuständen nach Ellenbogenfracturen herumzureichen, welche ich in letzter Zeit zu untersuchen Gelegenheit hatte.

Der eine Fall betrifft einen 25jährigen norwegischen Matrosen, welcher im 5. Lebensjahre den Ellenbogen gebrochen hat und sich noch deutlich erinnert, dass er in einer Papplade behandelt worden sei, — ohne Zweifel in Beugestellung. Pat. hat nahezu volle Gebrauchsfähigkeit seines Armes, aber, wie Sie sehen, einen hochgradigen Cubitus varus. Der Epicondylus internus steht deutlich höher als der externus, und ich glaube nicht fehl zu gehen in der Annahme, dass es sich hier um einen Schrägbruch mit Verschiebung des inneren Condylus nach aufwärts gehandelt hat.

Fig. 1a.

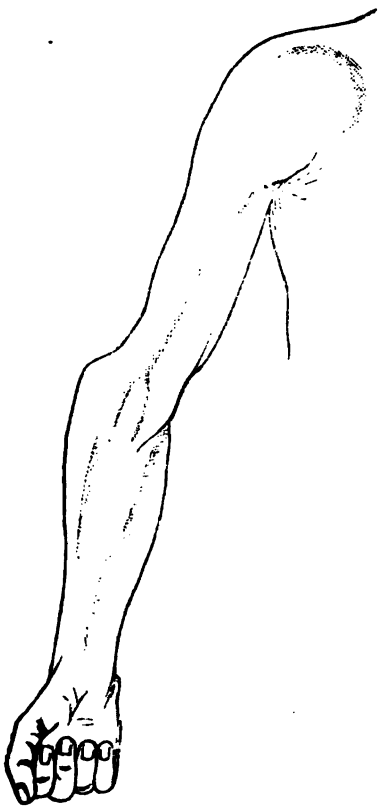

Gestreckter Arm von der Beugeseite gesehen.

Fig. 1b.

Derselbe von der Streckseite gesehen.

In diesem zweiten Falle handelt es sich um eine Dame aus meiner Bekanntschaft, welche so liebenswürdig war, mir zu gestatten, dass ich ihren Arm skizzirte. Sie hat in ihrem 11. Lebensjahre den rechten Ellenbogen gebrochen und ist in rechtwinkeliger Beugestellung behandelt worden. Es besteht ausser einer merklichen Schwäche des Vorderarmes und der Hand ein sehr hochgradiger Cubitus varus.

Fig. 2a. Fig. 2b.

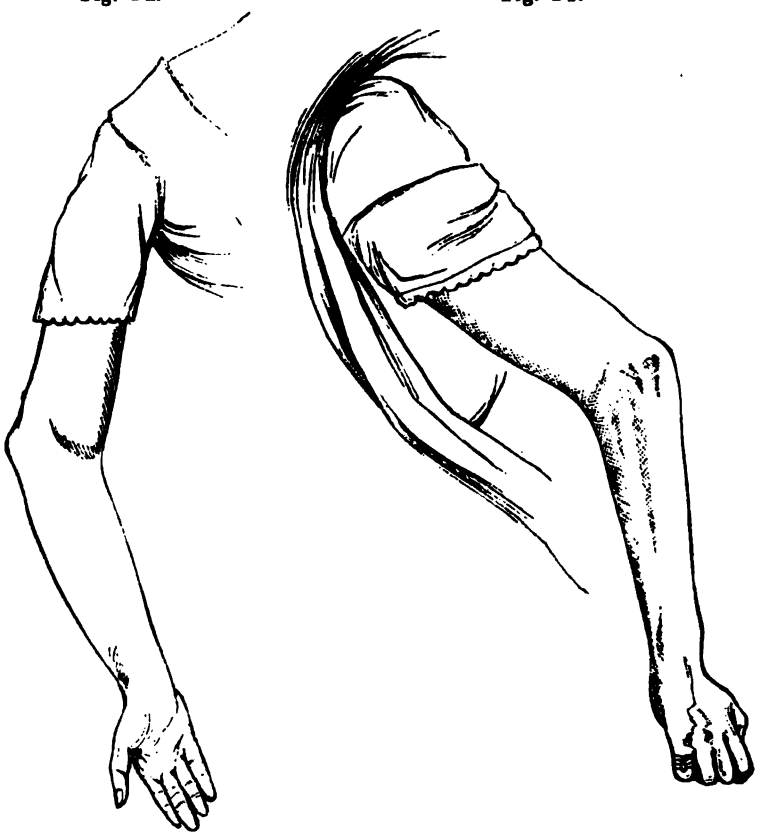

Gestreckter Arm von der Beugeseite aus. Derselbe von der Streckseite aus gesehen.

Der dritte Fall endlich betrifft einen 22jähr. Stud. theol. aus Berlin, welcher die Liebenswürdigkeit hatte, mir zu gestatten, ihn hier demonstriren zu dürfen. Derselbe hat vor 7 Jahren beim Turnen den linken Ellenbogen gebrochen und ist hier in der chirurgischen Universitätspoliklinik in der Ziegelstrasse behandelt und auch zuerst und zwar in der Beugestellung verbunden worden. Er kann freilich nahezu vollkommene Beugung und Streckung machen, hat aber eine exquisite Varusdifformität seines Ellenbogens, mit Höherstand des inneren Epicondylus.

Sie könnten mir vielleicht, m. H., einwerfen, dass man mit solchen Behandlungsresultaten schon ganz zufrieden sein könne und dass es doch bei dem definitiven Ergebniss im Wesentlichen auf die Ausgiebigkeit der erreichten Excursion der Bewegung ankomme. Demgegenüber möchte ich aber bemerken, dass wir, wie mir scheint, im Allgemeinen zu leicht befriedigt sind von den Behandlungsresultaten der Ellenbogenfracturen. Dieser junge Mann ist übrigens wegen der Difformität seines Armes von den Herren Militärärzten zur Ersatzreserve II. Classe versetzt und es ist also durch die Folgen dieser Ellenbogenfractur unserer Armee ein felddiensttüchtiger Soldat entzogen worden. Ich glaube, dass bei Abwesenheit dieser Difformität die Dienstfähigkeit des betreffenden Herrn wohl kaum in Frage gestellt wäre.

Fig. 3a. Fig. 3b.

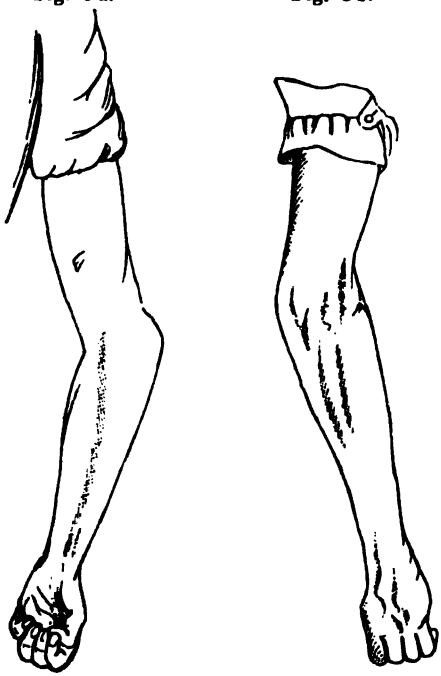

Gestreckter linker Arm von der Beugeseite gesehen. von der Streckseite

Es würde eine sehr dankbare Aufgabe sein für uns, durch eine verbesserte Behandlung der genannten, gerade im Kindesalter häufig vorkommenden Knochenbrüche solchen Difformitäten vorzubeugen und dadurch unserem Vaterlande eine Anzahl diensttauglicher Soldaten zu erhalten. In diesem Sinne möchte ich Ihnen die Behandlung von der Streckstellung aus warm empfehlen.

VIII.

Ueber eine typische angeborene (erbliche) Wachsthumshemmung der Unterschenkelknochen, welche hochgradige Schief- (Pronations-) Stellung der Sprunggelenke und Füsse bewirkt.

Von

Dr. Alfr. Bidder

in Berlin.[1])

(Hierzu Tafel IV, Fig. 1—4.)

Vor 15 Jahren stellte sich Herrn R. von Volkmann der 38jährige Georg Bernhardt aus Naumburg mit seinem $3^1/_2$jährigen Sohne Max wegen angeborener Missbildung der Füsse vor. Der Vater machte dabei die Mittheilung, dass von 17 ihm bekannten Mitgliedern der drei letzten Generationen der Familie 7 mit dem gleichen Fehler geboren seien; von den 3 Söhnen, welche er mit seiner ganz normal gebauten Frau erzeugt habe, sei nur der mitgebrachte Sohn Max mit der Deformität behaftet.

Die Untersuchung der Beine ergab bei Vater und Sohn eine auffallende Verkürzung beider Tibien, Verlagerung resp. Verschiebung beider Füsse nach aussen, Hypertrophie der dem Boden genäherten inneren Knöchel und rudimentäre Entwickelung der Fibulae.

von Volkmann glaubte diese bis dahin noch nicht bekannte Missbildung als „congenitale hereditäre Luxation beider Sprunggelenke“ deuten zu müssen und beschrieb sie auch als solche

[1]) Verkürzt vorgetragen am 2. Sitzungstage des Congresses, 5. April 1888.

(Deutsche Zeitschrift für Chirurgie. Bd. II. 1873) unter Beifügung des Stammbaumes und photographischer Abbildungen der beiden Patienten.

Die so dringend wünschenswerthe anatomische Untersuchung wurde nach einer Reihe von Jahren durch glückliche Umstände ermöglicht. Zunächst sah von Volkmann sich veranlasst, dem Sohne Max Bernhardt, nach erfolgloser orthopädischer Behandlung, die Fussgelenke zu reseciren. Einige Zeit später erhielt v. Volkmann vom Vater nebst der Anzeige, dass sein jüngstgeborener, mit der gleichen Deformität bedachter Sohn im 13. Lebensmonate — ohne vorher Gehversuche gemacht zu haben — gestorben sei, zugleich die Beine desselben zugesandt. Letztere wurden nun von Kraske einer genauen Präparation unterworfen und auf dem XI. Congress der Deutschen Gesellschaft für Chirurgie (1882) nebst den durch Resection erhaltenen Knochentheilen des Sohnes Max demonstrirt; dieser und sein Vater wurden bei dieser Gelegenheit ebenfalls vorgestellt. An den Resectionspräparaten hatte Kraske[1]) gefunden, „dass in der That eine Luxation des Fusses nach aussen bestand. Die Tali standen neben der Gelenkfläche der Tibien, welche beiderseits sehr schräg nach oben und aussen verlief". Die Untersuchung der Beine des 13monatlichen Kindes ergab ein völlig normales Verhalten der Musculatur, an den Knochen dagegen sehr erhebliche Veränderungen, deren Beschreibung ich wörtlich wiedergebe:

„Zunächst ist der ganze Unterschenkel sehr viel kürzer als das Femur, was besonders in die Augen fällt, wenn man das Präparat mit der unteren Extremität eines etwa im gleichen Alter verstorbenen Kindes vergleicht. Man sieht ferner, dass die Tibia etwas dicker ist, als sie normaler Weise sein sollte. Die Fibula ist rudimentär entwickelt. Sie reicht vom äusseren Malleolus nur etwa bis zur Mitte des Unterschenkels, wo sie mit einem sehr zarten Köpfchen aufhört und sich in einen bindegewebigen Strang fortsetzt, der sich am Condylus externus femoris inserirt und so gewissermassen ein sehr verlängertes Ligam. genu laterl. extern. darstellt. Beide Epiphysen der Fibula sind übrigens vorhanden,

[1]) S. Verhandlungen der Deutschen Gesellschaft für Chirurgie. XI. Congr. 1882. I. S. 126.

nur ist die obere sehr schwach entwickelt. Die microscopische Untersuchung der Knorpelfuge zeigt, dass die Wucherungsschicht der Knorpelzellen zwar vorhanden, aber ausserordentlich schmal ist. Was nun die Verhältnisse am Fussgelenk betrifft, die hier ganz besonders interessiren müssen und die man durch die Fenster der hinteren Kapselwand sehr gut übersieht, so besteht eine wirkliche Luxation nicht. Die Gelenkflächen der Tibia und des Talus stehen in Contact miteinander, aber auch hier steht der innere Knöchel sehr viel tiefer als der äussere, und die Gelenkfläche der Tibia verläuft sehr schräg nach oben und aussen, so dass der Talus sehr leicht nach oben und aussen subluxirt werden kann."

Die genannten drei Fälle liegen auch der kurzen Arbeit von Alban Fahr[1]) zu Grunde, welcher über das soeben Besprochene wiederholt Bericht erstattet.

Diesen Standpunkt hatte die Angelegenheit erreicht, als mir im vorigen Jahre (1887) ein Kind vorgeführt wurde, bei dessen Anblick mir sofort die Abbildungen der Volkmann'schen Fälle in's Gedächtniss gerufen wurden. Es handelte sich um ein fast 10jähriges Mädchen, welches bereits mit missgestalteten Füssen zur Welt gekommen war. Nach den Aussagen der ganz gesunden und wohlgestalteten Mutter ist weder bei ihrem an Lungenentzündung gestorbenen Manne nach bei irgend einem ihr bekannten Mitgliede der beiderseitigen Familien ein ähnlicher Fehler vorhanden gewesen. Auch die Geschwister des Mädchens sind wohlgestaltet. Die Untersuchung desselben zeigte Folgendes:

Franziska Schulz, fast 10 Jahre alt, ist verhältnissmässig klein, hat eine Länge von nur 106 Ctm.; sie ist im Allgemeinen ganz gesund und bis zu den Knieen normal gebaut. Die Oberschenkel sind 29—30 Ctm. lang, die Unterschenkel aber auffällig verkürzt, denn die Tibia misst beiderseits nur 18—19 Ctm.; beim aufrechten Stehen ruht der kolbig verdickte Malleolus internus der linken Tibia auf dem Fussboden, während der etwas dünnere Malleolus internus der rechten Tibia den Fussboden nicht ganz berührt, sich demselben aber auf kaum 1 Ctm. nähert (Taf. IV, Fig. 1). Das obere Ende der Tibia erscheint beiderseits normal gebildet, während der mittlere Theil verdickt und nach innen und vorn etwas convex gebogen ist mit im unteren Dritttheil stark prominirender vorderer Kante. Von der Fibula und dem Malleolus externus ist beiderseits überhaupt nichts durchzufühlen; vielleicht

[1]) Zur Casuistik der congenitalen Sprunggelenkluxation. Inaug.-Dissert. Halle a. S. 1884. 18 SS. 1 Tafel Abbildungen.

könnte man aber einen an der äusseren, unteren und hinteren Partie der linken Tibia festsitzenden, dicht neben der Achillessehne zu tastenden, etwa 2—3 Ctm. langen Knochen als Rudiment der linken Fibula deuten[1]). — Die unteren Gelenkflächen der Tibien steigen offenbar sehr schräg nach oben und aussen hinauf und hier, also an der äusseren Seite, und nicht in der Verlängerung der Längsaxen der Tibien, finden sich die Füsse angesetzt. Beide erscheinen daher stark nach aussen verlagert und in die Höhe gerückt. Der rechte Fuss ist nur 14 Ctm. lang, erscheint schmal und weist nur drei Zehen auf; die 2. und 5. Zehe nebst den zugehörigen Metacarpalknochen fehlen. Der Fuss selbst steht in Abduction und in so hochgradiger Pronationsstellung, dass der äussere, etwas concave Fussrand nach oben und aussen gerichtet ist. Talus und Calcaneus sind so nach aussen gelagert, dass ihre innere Seitenfläche nach unten sieht; zugleich stehen sie in so starker Plantarflexion, dass die Tuberositas calcanei weit über der Bodenfläche sich befindet (Taf. IV, Fig. 2. a.). Der Fuss ruht auf der vorderen und inneren Seitenfläche des Taluskopfes und weiter nach vorn auf der inneren Kante des Fusses, welche convex erscheint. Auch die 3 Zehen haben grosse Neigung zu Abductionsstellung. — Der linke Fuss ist 17 Ctm. lang, ist noch höher an der Aussenseite der Tibia hinaufgelagert und zeigt am hinteren Abschnitt ganz dieselben Veränderungen wie der rechte. Der vordere Abschnitt passt sich, weil er weniger pronirt und abducirt ist, mit der Sohlenfläche besser dem Fussboden an. Am linken Fusse fehlt nur die 2. Zehe mit dem entsprechenden Metacarpalknochen.

Die Bandverbindung zwischen Tibia und Fusswurzelknochen ist beiderseits eine feste; seitliche und andere abnorme Verschiebungen lassen sich nicht ausführen. Die Muskeln des Unterschenkels scheinen alle vorhanden, die Peronei aber atrophisch zu sein. Der Gastrocnemius mit der Achillessehne ist verkürzt, entsprechend dem Hochstande der Tuberositas calcanei. Die Muskeln functioniren activ so weit als Knochen- und Gelenkhemmung es zulässt: Pronation und Supination, Ab- und Adduction sind ganz aufgehoben; Dorsalflexion ist fast bis zum rechten Winkel möglich, die Plantarflexion kann rechts nur in der Ausdehnung weniger Grade, links etwas besser ausgeführt werden.

Die Haut der Beine und Füsse erscheint normal; nur an der vorderen Kante der linken Tibia sieht man eine mit dem Knochen zusammenhängende, mehrere Centimeter lange weisse Narbe, welche nach Aussage der Mutter von einer Operation herrührt, welche im Augusta-Hospitale gemacht wurde, als das Kind im ersten Lebensjahre sich befand[2]). Auch an dem vorderen Rande

---

[1]) Auch bei Georg Bernhardt scheinen, nach R. v. Volkmann (l. c.), die Rudimente der Fibula synostotisch mit den Tibien verwachsen zu sein.

[2]) Bei E. Küster: Ein chirurgisches Triennium, Berlin 1882, S. 326, finde ich den Fall notirt als: „Congenitaler Defect beider Fibulae; hochgradiger Pes valgus duplex". Es wurde eine Keilosteotomie aus der linken Tibia gemacht. Irgend ein Nutzen der Operation ist — wenigstens jetzt — nicht zu constatiren.

der rechten Tibia bemerkt man eine narbenähnliche Hauteinziehung, welche indessen angeboren sein soll. Trotz der grossen Deformität kann Franziska Schulz, wie Sie sehen, selbst mit nackten Füssen recht flink gehen.

Die Aehnlichkeit dieses meines Falles mit den Volkmann'schen ist, wie ich glaube, eine überraschende: Angeborene Verkürzung und Verdickung der Tibia, hypertrophische Entwickelung des Malleolus internus, rudimentäre Entwickelung resp. Defect der Fibula, nach oben und aussen gerichteter Schiefstand der unteren Gelenkfläche der Tibia und in Folge dessen Verlagerung und Valgusstellung des Fusses. Mein Fall zeigt nur darin einige Abweichung, dass bei ihm Erblichkeit nicht nachweisbar ist und dass die 3 genannten Zehen und Metacarpalknochen, wahrscheinlich auch die rechte Fibula völlig fehlen. (Ueber das Verhalten der Keilbeine und des Würfelbeines lässt sich am Lebenden Nichts Bestimmtes ermitteln.)

Ehe ich auf eine nähere Besprechung der bisher erwähnten 4 Fälle eingehe, möchte ich noch einen 5. Fall beschreiben, den Herr von Volkmann mir kürzlich mit so liebenswürdiger Freundlichkeit zugeschickt und zur Untersuchung überlassen hat, dass ich ihm zu grossem Danke verpflichtet bin. Der Fall ist um so interessanter, als es sich um ein neugeborenes Kind handelt.

Vor längerer Zeit nämlich erhielt v. Volkmann vom Vater Bernhardt die Anzeige, dass ihm abermals ein missgestalteter Sohn (also bereits der dritte) geboren, aber bald nach der Geburt gestorben sei und dass er die Leiche zur Disposition stelle. Aeussere Umstände bewirkten es, dass das Becken und die unteren Extremitäten dieses Kindes erst nach Halle gerettet werden konnten, nachdem die Leiche in der Sommerhitze bereits etwas angefault war. Wenn auch aus diesem Grunde das von mir benutzte alte Spirituspräparat sich zur mikroskopischen Untersuchung von Knorpel- und Knochengewebe nicht eignet, so liessen sich doch die makroskopischen Verhältnisse durch anatomische Präparation gut darstellen. Schon die äussere Betrachtung und Betastung lässt deutlich die Deformität erkennen: Verkürzung der Tibien, Verlagerung der Sprunggelenke etc.; die bestehende Abduction und Pronation der Füsse kann durch Händedruck gesteigert werden, Adduction und Supination sind nicht ausführbar. Die Gelenkverbindungen erscheinen ziemlich fest; Pes valgus ist nicht vorhanden.

Die Präparation der Muskeln des Ober- und Unterschenkels zeigt ihr normales Verhalten; nur die Bäuche der Musculi perenei etc. setzen sich, wie ich gleich hier bemerken will, in der oberen Hälfte des Unterschenkels nicht an die Fibula, sondern an einen dieselbe dort ersetzenden fibrösen Strang an. Das Femur ist wohlgebildet und 9,6 Ctm. lang; die Tibia ist, an der inneren

Seite gemessen, 6,8 Ctm. lang, an der äusseren 5,5 Ctm. lang (Taf. IV, Fig. 3, a). Die Fibula, kaum bis zur Mitte der Tibia hinaufreichend, ist 2,4 Ctm. lang, verhältnissmässig breit und flach (Taf. IV, Fig. 2, b), hat oben und unten je eine kegelförmig spitz auslaufende knorpelige Epiphyse. Sie ist von Periost umhüllt, dessen fibröse Schicht sich in einen bindegewebigen Strang fortsetzt (Taf. IV, Fig. 3, c), der nach oben laufend sich an den Condylus externus tibiae inserirt. Man kann denselben mit Kraske als ein sehr verlängertes Ligament. genu laterale extern. bezeichnen. Die untere kleine Fibulaepiphyse überragt die Gelenkfläche der Tibia nur sehr wenig nach unten.

Durch die in ihrem mittleren Theile relativ dicke und ziemlich runde Tibia wird nun mit der Säge ein frontaler Längsdurchschnitt angelegt, worauf man erkennt, dass die obere, noch knorpelige Epiphyse (Taf. IV, Fig. 3, d) ungefähr von normaler Dicke und Breite ist, und sich an das angrenzende Knochengewebe in sanfter Bogenlinie anlegt. Die Mitte der Tibia zeigt eine nur kurze Markhöhle von recht dicker, compacter Rindenschicht umfasst (Fig. 3, a). Die untere Grenze des spongiösen unteren Diaphysenendes ist nur an ihrer inneren (medialen) Hälfte annähernd horizontal; die äussere (laterale) Hälfte steigt steil nach aussen und oben in die Höhe, wodurch hauptsächlich die Verkürzung der Tibia an der äusseren Seite bedingt wird. Die untere Epiphyse (Fig. 3, e), ebenfalls ganz knorpelig, weicht sehr erheblich von der Norm ab. An der inneren Kante, dem Malleolus internus, ist sie allerdings fast 1,2 Ctm. hoch, an der äusseren dagegen und der ganzen äusseren Gelenkfläche der Tibia bedeckt sie in einer kaum 2 Mm. dicken Schicht das spongiöse Knochengewebe und steigt mit diesem steil nach oben und aussen hinauf. Auf solche Weise bildet die zur Articulation mit dem Talus bestimmte Gelenkfläche der Tibia mit der Horizontallinie einen nach aussen offenen Winkel von reichlich 45°. In dieser schiefen, so zu sagen pronirten, Stellung liegen die Gelenkflächen von Tibia und Talus gut aufeinander.

Nach Durchschneidung des Kapselbandes und des sehr festen Ligament. deltoideum (Fig. 3, f), welches nicht, wie gewöhnlich, nach unten hinab, sondern nach oben hinauf zum Rande der oberen Gelenkfläche des Talus steigt, findet man diese obere Gelenkfläche (Fig. 3, g) als eine flache, von rechts nach links nur wenig concave, annähernd querovale Knorpeldecke; die seitlich und nach vorne abfallenden Knorpelflächen fehlen ganz und sind durch Bindegewebe ersetzt; nur am äusseren Rande findet sich eine etwas über 2 Mm. hohe seitliche Gelenkfläche (Fig. 3, h). Der Bau des Unterschenkels und des Sprunggelenkes ist also sehr abweichend von der Norm. Um das noch anschaulicher zu machen, erlaube ich mir, Ihnen einen in ähnlicher Weise präparirten Unterschenkel nebst Fuss eines etwa gleichalterigen gesunden Kindes vorzulegen. — Weitere erhebliche Veränderungen an Talus und Calcaneus sind nicht zu bemerken; nur an der äusseren Fläche sind sie etwas verdickt und ihre vorderen Gelenkflächen erscheinen etwas verbreitert (Fig. 3, i). An den übrigen Fussknochen ist nichts Besonderes zu bemerken; ihre Stellung gegeneinander ist normal, und namentlich fehlt die dem Pes valgus eigenthümliche Plantarflexion des Talus.

Als Resultat der anatomischen Präparation ergiebt sich also, dass bereits beim neugeborenen Kinde — ebenso wie beim 13monatlichen — die typischen Merkmale der Missbildung vorhanden sind: Rudimentäre Entwickelung der Fibula, durch Schiefwuchs der im Wachsthum zurückgebliebenen Tibia bedingte Lagerung von Sprunggelenk und Fuss nach aussen; Hierin besteht das Primäre und ohne Zweifel Wesentliche der Missbildung, während Luxation und wirklicher Pes valgus als das Secundäre anzusehen ist, welches sich im Laute des weiteren Lebens zu der Missbildung zugesellen kann. Tritt nämlich zu der schiefen Anlage des Gelenkes das Körpergewicht als Belastungsmoment hinzu, so hat das Ligamentum deltoideum den grössten Druck resp. Zerrung auszuhalten; es dient als Hypomochlion für den sich fest an die schiefe Gelenkfläche des Tibia anpressenden Talus; die Last drückt in erhöhtem Maasse auf innere Kante und Seitenfläche des Fusses und allmälig wird, wenn die Bandapparate nicht sehr fest sind, nicht allein ein typischer Pes valgus entstehen, sondern auch der Fuss in seiner fehlerhaften Stellung immer weiter nach aussen verschoben werden, zumal der Gegendruck eines Malleolus extern. fehlt. Giebt das Lig. deltoid. frühzeitig nach, so kann es zu einer wirklichen Subluxation kommen, noch bevor sich der Pes valgus ausgebildet hat; das scheint bei dem 13 jährigen Max Bernhardt eingetreten zu sein, worauf ich noch später zurückkommen werde.

Bei dem Vater, Georg Bernhardt, ist wahrscheinlich — Dank dem festen Bandapparate — eine Subluxation nicht eingetreten und nur ein mässiger Pes valgus vorhanden. Bei meiner Patientin, Franziska Schulz, fehlt offenbar ebenfalls die Luxation im Sprunggelenk, dagegen hat sich auf beiden Seiten, namentlich rechts, ein typischer Pes valgus ausgebildet. Die in allen Fällen sehr beschränkte active Beweglichkeit im Sprunggelenk erklärt sich zum grossen Theil auch aus der — bereits beim Neugeborenen — sehr reducirten oberen Gelenkfläche des Talus.

Sehr merkwürdig und noch nicht zu erklären, ist das vorwiegend an der äusseren Hälfte der Unterschenkel gestörte Knochenwachsthum. Es muss jedenfalls an den Grenzen der Diaphysen und der knorpeligen Epiphysen, also in der Ossificationszone, entweder ein Mangel an osteogener Substanz oder wenig Neigung der-

selben vorhanden sein, sich in der Richtung der Längsaxen vorzuschieben. Dazu mag noch eine Störung in der morphologischen Anlage und in dem Wachsthum der angrenzenden Knorpelzellenlager kommen, welche ja dem neu abzulagernden Knochengewebe als Substrat dienen. Möglicher Weise ist aber auch das mangelhafte Wachsthum der Fibula am Schiefwuchs der Tibia schuld.

An dem mir zu Gebote stehenden neugeborenen Kinde habe ich die microscopische Untersuchung der Diaphysengrenzen noch nicht vorgenommen, weil die vorgeschrittene Fäulniss wenig Aussicht auf ein positives Resultat gewährt. Die von Kraske bei dem 13 monatlichen Kinde ausgeführte Untersuchung hat keine besondere Aufklärung gebracht, abgesehen von der Auffindung einer Verschmälerung der Ossificationszone. Leider macht K. gar keine Angaben über den epiphysären Knochenkern. —

An jungen Thieren kann man experimentell, wie ich vor Jahren fand[1]), eine analoge Schiefstellung der Gelenkfläche der Tibia und eine Stellung des Fusses wie bei Pes valgus sehr leicht dadurch erzeugen, dass man durch Einstechen von Nadeln in die äussere Hälfte des unteren Intermediärknorpels die Ossificationszone zerstört und auf diese Weise hier das Längenwachsthum hemmt. Das sind aber pathologische Processe, welche ohne Zweifel mit der in Rede stehenden congenitalen Anomalie nur wenig zu thun haben.

Die Aetiologie dieses eigenthümlichen Bildungsfehlers dürfte wohl bereits in die vorembryonale Zeit zurückreichen. Denn da in den Volkmann'schen Fällen, in welchen die Erblichkeit eine so auffallende Rolle spielt, bald von männlicher, bald von weiblicher Seite die Vererbung bewirkt wurde, so muss man annehmen, dass einerseits im Spermatozoon, andererseits im Ovulum schon die Tendenz zu solcher perverser Entwickelung der Unterextremitäten vorhanden sein muss, dass also bereits bei der Copulation des Spermakerns und des Eikerns und der darauf folgenden Karyokinese das Schicksal des zu missbildenden Embryo entschieden ist. Mit Atavismus hat diese Missbildung nichts zu schaffen, wie mir

[1]) A. Bidder, Experimente über die künstliche Hemmung des Längenwachsthums von Röhrenknochen durch Reizung und Zerstörung des Epiphysenknorpels. Archiv für experimentelle Pathologie etc. Bd. I. 1873.

mein Freund, Herr Prof. Dr. Emil Rosenberg in Dorpat, welchem ich über die Sache berichtete, freundlichst mittheilte.

Was nun die Therapie anlangt, so ist vor allen Dingen zu constatiren, dass wir auf die eigenthümliche Wachsthumshemmung der Tibia und die rudimentäre Entwickelung der Fibula natürlicher Weise gar keinen corrigirenden Einfluss ausüben können. Aus diesem Grunde ist es auch unmöglich, durch orthopädische Apparate eine Zurechtstellung des Fussgelenkes und des Fusses zu erzielen. Nur durch operative Eingriffe kann eine Fixirung des Fusses in der Verlängerung der Tibiaaxe erzielt werden.

Volkmann hat einen solchen Weg eingeschlagen und dem etwa 13jährigen Max Bernhardt beide Sprunggelenke resecirt. Im December 1881 nahm er ihm (nach Kraske's Bericht) rechts die Spitze des Malleolus internus und ein ziemlich grosses Stück des Talus weg. Im Februar 1882 wurde sodann links nur eine kleine Partie des Talus, dagegen die ganze untere Epiphyse, einschliesslich der Knorpelfuge, entfernt, eine „Keilosteotomie aus dem Sprunggelenk" gemacht, wie Volkmann sich ausdrückt. Das Resultat sehen Sie in diesem Photogramm, welches im Februar dieses Jahres, also circa 6 Jahre nach den Resectionen, angefertigt und mir von Herrn von Volkmann zur Benutzung gütigst übersandt worden ist (Taf. IV. Fig. 4). Die Stellung der Füsse zum Unterschenkel ist so gut, wie sie nach Fussgelenkresectionen im Allgemeinen erreichbar ist. Aber nicht allein cosmetisch, sondern auch functionell haben die Operationen gut gewirkt, da die Leistungsfähigkeit der Beine eine vorzügliche ist, wie mir Herr von Volkmann mittheilt. Besonders interessant ist ferner, dass das Längenwachsthum der linken Tibia durch Wegnahme des unteren Intermediärkerpels — wenigstens nach dem Photogramme zu urtheilen — nicht gelitten zu haben scheint. Zum Theil ist die Erscheinung sicherlich in dem bei diesen Missbildungen schon an und für sich gestörten Längenwachsthum begründet. Von günstiger Einwirkung auf das gute Resultat dürfte wohl auch der Umstand gewesen sein, dass sich bei Max Bernhardt aus der Schiefstellung der Fussgelenke offenbar Plattfüsse nicht entwickelt hatten; die Photogramme lassen solche nicht erkennen, und es ist doch kaum anzunehmen, dass solche — wenn sie vorhanden waren — durch Resection des Sprunggelenkes geheilt

worden wären. Im Gegentheil wird durch diese Resection die Neigung zur Plattfussstellung auch bei vorher gesunden Füssen aus sehr natürlichen Gründen befördert — wenn nämlich die den Talus gabelförmig umfassenden und stützenden Malleolen resecirt wurden. Uebrigens könnte bei vorliegender Missbildung die Resection dennoch einen schon entwickelten Plattfuss günstig beeinflussen, weil sie eben gerade hier die Belastungsverhältnisse bessert.

Damit wäre denn auch ein hierauf sich gründender etwaiger Einwand gegen die Resection abgeschwächt. Ein anderes Argument, welches man gegen die Resection anführen könnte, nämlich die Störung des Knochenwachsthums, scheint ebenfalls durch Volkmann's Beobachtung widerlegt zu sein.

In meinem Falle würde — von der bedeutenden Plattfussbildung abgesehen — gegen die Resection der Umstand sprechen, dass wegen der starken Verkürzung der Achillessehne und der damit zusammenhängenden erheblichen Plantarflexion von Talus und Calcaneus ein sehr grosses Stück der Tibia weggenommen werden müsste, was bei der schon vorhandenen Kürze doch bedenklich erscheinen könnte.

Es erscheint mir also noch fraglich, ob meiner Patientin mit einer Resection wirklich ein Dienst zu erweisen wäre, um so mehr, wenn man die Leistungsfähigkeit der sich selbst überlassenen Füsse sieht. Die Kleine kann mit passenden Stiefeln den ganzen Tag über ohne Beschwerden umhergehen. Auch der Vater Bernhardt konnte, wie Volkmann berichtet, mit seinen missbildeten Füssen stundenlang ohne Ermüdung in Bewegung sein.

Im Hinblick auf diese Thatsachen scheint mir daher die Resection doch nur unter gewissen Umständen angezeigt zu sein, z. B. bei eingetretener Subluxation — wie bei Max Bernhardt — oder bei hochgradigem Schlottergelenk, oder wenn aus noch anderen Gründen die Leistungsfähigkeit sehr gestört ist oder endlich aus Schönheitsrücksichten.

Uebrigens könnten ja noch andere Operationen in Betracht gezogen werden. Man könnte z. B. an eine Keilosteotomie aus der Continuität der Tibia mit der Basis nach innen denken, wie sie am Femur zur Heilung des Genu valgum vorgenommen wird. Dadurch würde aber ein sehr starkes Vorspringen der hypertro-

pischen Malleoli nach innen bewirkt werden, was wenig erwünscht wäre. —

Ich habe mich bei meinem Falle zu conservativer Behandlung entschlossen. Die Patientin und ihre Mutter sind mit dem Erfolge derselben so zufrieden, dass sie, für den Augenblick wenigstens, noch weit davon entfernt sind, einer Operation ihre Zustimmung zu ertheilen.

Als Franziska Schultz sich mir zum ersten Male vorstellte, trug sie einen Stützapparat, der in üblicher Weise aus einem Beckengürtel mit seitlichen, in die Stiefel eingelassenen, am Knie mit einem Gelenk versehenen Eisenstangen besthnd, aber so defect war, dass er nichts nützte. Er schadete vielmehr dadurch, dass die Füsse nicht recht in die Stiefel passten und in denselben in beständiger Spitzfussstellung erhalten wurden. Vielleicht ist es besonders einer in Folge dessen entstandenen nutritiven Verkürzung des Gastrocnemius zuzuschreiben, dass der hintere Theil vom Calcaneus den Fussboden garnicht berührt und das Kind auch jetzt noch — mit dem neuen Schuhwerk — nur mit dem vorderen Theile der Füsse (vom Chopart'schen Gelenk an) auftritt. Den ganzen zwecklosen Schienenapparat liess ich natürlicher Weise bei Seite schaffen, dagegen einfache Schnürstiefel mit so breiter Sohle anfertigen, dass neben den Füssen auch die Malleoli externi Platz hatten. Die Sohle wurde ausserdem an der inneren Seite erheblich dicker gemacht und erhielt eine Filzeinlage zur Unterstützung für den Knöchel. — Im Ganzen wurde also nach ähnlichen Grundsätzen verfahren, wie sie bei Beschaffung von Schuhwerk für einen gewöhnlichen Pes valgus maassgebend sind. Mit diesen einfachen Stiefeln kann die Patientin umhergehen und laufen, ohne über Ermüdung oder Schmerzen zu klagen. Aus der Bildung von leichten Druckschwielen ist an den entblössten Füssen endlich zu constatiren, dass auch in diesen Stiefeln die Körperlast hauptsächlich auf den Spitzen der inneren Knöchel und den inneren (medialen) Flächen vom Os naviculare und Kopf des Talus ruht. Beim linken weniger pronirten und abducirten Fusse berührt aber auch die vorderen Fusssohle in ziemlich ausgiebiger Weise den Fussboden.

Zum Schlusse möchte ich mir noch den Vorschlag erlauben die soeben geschilderte Krankheit nach ihrem ersten Beobachter zu bezeichnen als: „Volkmann's Sprunggelenkmissbildung."

Erklärung der Abbildungen auf Tafel IV.

Fig. 1. Franziska Schulz, 10 Jahre alt, photographirt im Januar 1888. Vorderansicht.

Fig. 2. Dieselbe. Rückansicht. a. Die hochstehende Tuberositas calcanei beiderseits.

Fig. 3. Darstellung des linken Unterschenkels und des Talus und Calcaneus des neugeborenen Kindes Bernhard, möglichst genau nach dem Spirituspräparat gezeichnet. — a. Die in der Frontalebene, der Länge nach, durchsägte Tibia; d. obere, e. untere Epiphyse; b. die Fibula mit nach vorne gekehrter äusserer breiter Fläche und der durch dunklere gleichmässige Schattirung gekennzeichneten spitz zulaufenden oberen und unteren Epiphyse; c. fibröses, als Fortsetzung der Fibula nach oben dienendes Band; f. Ligamentum deltoideum; g. obere Gelenkfläche des Talus; h. äusserer, absteigender Rand des Knorpels, nur 2 Mm. hoch; i. Gelenkfläche des Taluskopfes und des Calcaneuskopfes. Talus und Calcaneus sind in Plantarflexion stehend dargestellt, damit die obere Gelenkfläche des Talus gut zu übersehen ist.

Fig. 4. Max Bernhardt, circa 19 Jahre alt; photographirt am 10. Februar 1888. — Rechts: Resection des Sprunggelenkes am 8. Dec. 1881, im 12. Jahre; links: Keilosteotomie aus dem Sprunggelenke am 7. Februar 1882, im 13. Lebensjahre.

IX.

Eine eigenartige Erkrankung des Condylus externus femoris sinister (Sarcom).

Von

Dr. J. A. Rosenberger,

Privatdocent der Chirurgie zu Würzburg.[1])

(Hierzu Taf. IV, Fig. 5.)

M. H.! Erlauben Sie mir, dass ich Ihnen über einen Fall berichte, der sicher auch Ihr Interesse mehr oder weniger in Anspruch nehmen wird, wenn ich auch durch den günstigen Verlauf über die Diagnose fast etwas zweifelhaft geworden wäre.

Eine junge Dame von 26 Jahren, aus einer ganz gesunden Familie stammend, verspürte im Februar 1886 nach einem Balle zum ersten Male unbedeutende Schmerzen im linken Kniegelenke, ohne jedoch auf das Knie gefallen zu sein oder sich sonst beschädigt zu haben. Anfangs wurde den geringen Schmerzen gar keine Bedeutung beigelegt, erst nachdem sie etwas mehr zugenommen hatten, wurde Herr Dr. Stengel in Würzburg consultirt. Die Behandlung bestand in Ruhe und kalten Umschlägen, später in Jodeinpinselungen. Da das Leiden sich nicht besserte und die Schwellung immer mehr zunahm, wurde ich am 27. October auch noch zu Rathe gezogen. Der College hatte die Diagnose auf tuberculöse Kniegelenksentzündung gestellt und nachdem ich die Patientin genau untersucht hatte, war ich in der Lage, diese Diagnose zu bestätigen.

Die Patientin hatte ein blasses Aussehen und war sehr abgemagert. Das Gelenk war geschwollen, besonders aber an der Aussenseite des oberen Recessus und zu beiden Seiten des Ligament. patellare. Die Flexion war empfindlich, dagegen äusserte Patientin bei der Untersuchung auf Druck keinen besonderen Schmerz. Die Haut über dem Kniegelenke fühlte sich heiss an. Patientin versicherte, öfter stechende Schmerzen im Gelenke zu verspüren.

Jeder operative Eingriff wurde von vorneherein energisch zurückgewiesen,

[1]) Vorgetragen am 4. Sitzungstage des Congresses, 7. April 1888.

sodass wir uns entschlossen, Carbolinjectionen zu versuchen. Anfangs wurden dieselben auch ganz gut ertragen und Patientin glaubte, Besserung zu verspüren; nachdem aber die Schwellung immer mehr zunahm und die Schmerzen wieder heftiger wurden, verlangte sie selbst dringend einen operativen Eingriff und trat zu diesem Zwecke am 1. December in meine Klinik ein.

Die Schwellung hatte bedeutend zugenommen und bei näherer Untersuchung ergab sich über dem ganzen Gelenke Fluctuation. Die Temperatur betrug am Abende 38,2° C.

Ich entschloss mich, zunächst eine Probeincision zu machen, um mich von der inneren Beschaffenheit des Gelenkes zu überzeugen und eventuell eine weitere Operation folgen zu lassen. Unter Anwendung des Esmarch'schen Apparates wurde über der am stärksten vorgewölbten Stelle an der Aussenseite des Gelenkes ein circa 10 cm langer Einschnitt gemacht. Sobald das Messer an einer Stelle die Kapsel durchtrennt hatte, stürzte unter einem heftigen Strahle eine helle sanguinolente Flüssigkeit hervor, worauf die ganze Anschwellung des Gelenkes verschwand. Beim Eingehen mit dem Zeigefinger kam ich auf eine weiche Masse, welche sich herausziehen liess und das Aussehen eines in der Organisation begriffenen Thrombus bot. Bei weiterem Zufühlen zeigte es sich, dass der Condylus externus femor. ganz verschwunden war und dass man mit dem Finger von dem Defecte aus in die Markhöhle gelangen konnte. Auffallenderweise war der Knorpelüberzug des Condylus erhalten geblieben und hing wie eine Schale mit dem anderen Condylus noch zusammen. Bei Druck auf den Knorpel federte er förmlich. Die Ränder des Knochendefectes waren ganz rauh und gezackt, aber keineswegs verdickt. Der Defect machte überhaupt den Eindruck, als ob er durch Ausbrechen eines Stückes zu Stande gekommen wäre. Die Innenfläche des Gelenkes war glatt und nirgends mit Granulationen besetzt. Eine Necrose konnte nicht entdeckt werden, nicht einmal eine Spur von Knochensand, weder in der Flüssigkeit, noch in der aus dem Gelenke gezogenen weichen Masse. — Die eben geschilderten Verhältnisse konnten nach Auseinanderziehen der Schnittränder deutlich übersehen werden. — Nach Auskratzen der Knochenhöhle, was sehr leicht ging, da die weichen Massen, welche noch zurück waren, nur mechanisch an den Wänden der Höhle zu haften schienen, und Ausspülen des ganzen Gelenkraumes mit Sublimatlösung wurde die ganze Knochenhöhle und die Incisionswunde nach von Bergmann mit Jodoformgaze ausgestopft, antiseptisch verbunden und die Extremität in einen von Volkmann'schen Blechstiefel gelegt. — Die Untersuchung der weichen Masse ergab die Anwesenheit von Riesenzellen und vielen Rundzellen. Dieser Befund wurde auch im pathologisch-anatomischen Institute von Rindfleisch und Fütterer bestätigt und die Diagnose auf zerfallene Neubildung — Sarcom — gestellt.

Die Angehörigen, welche von der Bedeutung und der Tragweite dieser Diagnose unterrichtet wurden, hatten absolut keine Neigung, auf die dadurch indicirte Amputation am Oberschenkel einzugehen. —

Die Schmerzen waren nach dem vorerst erwähnten operativen Eingriffe vollständig geschwunden.

Zwölf Tage nach der Incision — bis dahin war der Verlauf vollständig fieberlos — wurde die Patientin chloroformirt, der Verband abgenommen und die Jodoformgaze entfernt. Das Gelenk zeigte gar keine Schwellung. Die den Defect begrenzenden Knochenränder waren nicht mehr rauh, sondern mit Granulationen überzogen, ebenso war die Markhöhle mit Granulationen geschlossen. Wucherung von Neubildung konnte nirgends entdeckt werden. Nach Ausspülen mit Sublimatlösung wurde ein dickes Drainrohr in den Defect gelegt und im oberen und unteren Wundwinkel angenäht, die übrige Höhle wurde wieder mit Jodoformgaze ausgestopft, antiseptisch verbunden und die Extremität wieder in den Blechstiefel gelegt.

Der weitere Verlauf war ein vollständig schmerz- und fieberloser. Der Verband blieb vier Wochen lang liegen und beim Wechseln wurde das Drainrohr, das vollständig von Granulationen erfüllt war, durch ein dünneres ersetzt. Die Secretion aus dem Gelenke war sehr gering und nur bei Druck auf die Kniekehle entleerte sich etwas hellgelbe Flüssigkeit. Diesmal wurde die Höhle nicht mehr ausgestopft, sondern nur ein antiseptischer Verband angelegt. —

Der dritte Verbandwechsel wurde am 20. Februar 1887 vorgenommen. Die ganze Höhle war mit Granulationen geschlossen, aus denen das Drainrohr im oberen und unteren Winkel hervorragte. Die Vernarbung hatte schon bedeutende Fortschritte gemacht. Das Drainrohr wurde entfernt, ebenso wurde die Extremität nach Anlegung eines dünnen antiseptischen Verbandes nicht mehr in den Blechstiefel gelegt. — Am 27. Februar versuchte Patientin mit dem Verbande zum ersten Male aufzutreten, was bei vorsichtiger Unterstützung ohne Schmerzen gelang.

Beim nächsten Verbandwechsel war die Incision vollständig geheilt. Die eingezogene Narbe sass auf dem Knochen auf. — In Folge der fleissigen Uebungen schwoll das ganze Bein sehr stark an, so dass vorübergehend für einige Tage die Bewegungen ganz ausgesetzt wurden und die Extremität in eine erhöhte Lage kam. — Gegenwärtig, also 17 Monate nach der Incision, sieht die frühere Patientin blühend aus und läuft sehr gut. Die Narbe ist stark eingezogen und der Unterschenkel um einige Grade nach aussen abducirt. Die Beweglichkeit im Gelenke ist sehr unbedeutend, aber die Dame versteht das Becken so zu heben und zu drehen, dass man bei langsamem Gehen gar kein Hinken bemerkt.

Die Heilung einer malignen Neubildung im Kniegelenke mit einem derartigen Resultate gehört gewiss zu den grössten Seltenheiten und ein solch ideal günstiger Verlauf könnte fast Anlass geben, an der Diagnose zu zweifeln. Derselbe zeigt eben, dass maligne Neubildungen auch noch local bleiben und radical geheilt werden können, wenn sie vollständig zerfallen sind. Trotz der geöffneten Markhöhle, welche doch für die Resorption sehr geeignet ist, hat keine allgemeine Infection stattgefunden.

Gewiss lehrreich ist der Umstand, dass die Neubildung nicht auf das Knorpelgewebe übergegriffen und nur den Knochen zerstört hat. Es scheint mir nicht unwahrscheinlich, dass die Verbreitung der Blutgefässe im spongiösen Knochen der Neubildung die Wachsthumsrichtung vorgezeigt und ihr auch schliesslich Halt geboten hat.

Interessant ist auch noch die Thatsache, dass ein Kniegelenk mit einem geschwundenen Condylus extern. fem. wieder nahezu vollständig functionsfähig geworden ist. Bei der geringen Abduction des Unterschenkels möchte ich annehmen, dass der Defect theilweise mit Knochenneubildnng ausgefüllt wurde.

Erklärung der Abbildung auf Taf. IV.

Fig. 5. a Geöffnete Markhöhle.
b, b, b Gezackte Knochenränder.
c Knorpelüberzug des geschwundenen Condylus externus femoris.

X.

Zur Methode der partiellen und totalen Rhinoplastik.

Von

Prof. Dr. Helferich

in Greifswald.[1])

(Hierzu Taf. V, Fig. 1—4 und Holzschnitte.)

Für den Ersatz der Nasenspitze nebst Nasenflügel fehlt es bis jetzt an einem Verfahren, welches Gutes leistet. Ich möchte mir deshalb erlauben, Ihnen einen Herren vorzustellen, an welchem ich vor neun Monaten den Wiederersatz des grössten Theiles der Weichtheilnase auf eine neue Weise bewerkstelligt habe.

Herr S., stud. med., wurde am 19. Mai 1887 Mittags in der chirurgischen Klinik zu Greifswald aufgenommen, nachdem ihm eine halbe Stunde vorher auf einer Schlägermensur die Nasenspitze abgeschlagen war. Der Verbindungsdiener brachte das abgeschlagene Stück in seinem Munde mit. Dasselbe wurde in indifferenter Kochsalzlösung abgespült und an der wunden Fläche durch den diensthuenden Assistenzarzt mittelst 12 Nähten sofort sorgfältigst angenäht. Leider erfolgte keine Anheilung der Nasenspitze; das ganze Stück wurde nekrotisch. — Die granulirenden Wunden entsprachen einem Defect, der ungefähr in der Frontalebene lag und etwa von dem freien Rande der Nasenbeine so nach abwärts verlief, dass vom linken Nasenflügel nur sehr wenig, vom rechten Nasenflügel etwas mehr stehen geblieben war. Das Septum narium war natürlich in gleicher Richtung abgeschlagen. Die Wundheilung bot keine Schwierigkeiten, nur dass vorübergehend eine ekzematöse Dermatitis in der Umgebung der Wunde auftrat, eine Affection, zu welcher Patient offenbar eine besondere Disposition bot, und welche er bei Gelegenheit der Heilung seiner sehr zahlreichen „Schmisse“ in der Regel durchgemacht hatte. Das Gesicht unseres Patienten war nämlich an Stirn, linker Wange, Oberlippe, Unterlippe und Kinngegend von zahlreichen, theils schmalen,

[1]) Vorgetragen am 3. Sitzungstage des Congresses, 6. April 1888.

linear geheilten, theils breiten und verdickten Narben bedeckt. Diese Verhältnisse ergeben sich, wie die Form und Grösse des Defectes aus den Abbildungen Fig. 1 und 2 auf Tafel V, welche nach guten Photographien genau gezeichnet sind.

Bei dieser Sachlage bot die Operation zum Wiederersatz der verlorenen Nasentheile gewisse Schwierigkeiten. Denn es war wünschenswerth, Hautpartieen, welche von tieferen Narben durchzogen waren, nicht zur Lappenbildung zu benutzen. Andererseits boten die sonst bekannten Methoden der in diesem Falle indicirten partiellen Rhinoplastik keine Aussicht auf guten Erfolg. Ich entschloss mich deshalb hier zu folgendem Vorgehen.

Es wurde von narbenfreien Theilen der linken Gesichtshälfte ein Lappen entnommen zur Unterfütterung; auf diesem wurde dann ein Lappen aus der rechten Wange zur Bedeckung aufgelagert.

Der Lappen aus der linken Wange war länglich so gebildet, dass seine Basis noch in der Wange, aber nahe dem Reste des Nasenflügels lag. Seine Länge wurde so bemessen, dass er nach seinem einfachen Umschlagen, wobei also die Wundfläche nach aussen gerichtet wurde, den linken Nasenflügel erst überbrückend und bogenförmig etwas vorspringend bis an den angefrischten Rand des rechten Nasenflügelrestes (tiefere Lage) reichte, wo er sorgfältig angenäht wurde. Seine Breite entsprach der Höhe des Defectes; auch an seinem oberen Rande wurde er, soviel als möglich, mit den angefrischten Hauträndern vernäht.

Der Lappen in der rechten Wange wurde etwas grösser bemessen mit der Basis gegen die rechte Seite der Nasenwurzel. Dieser wurde unter mässiger Stieldrehung einfach über den rechten Nasenflügel hinweg so verschoben, dass er exact auf die Wundfläche des unterfütterten Lappens zu liegen kam. Er wurde mit dem letzteren an dessen unterem Rande sorgfältig vernäht, ebenso an dem angefrischten Rande des rechten Nasenflügelrestes (oberflächliche Lage), auch durch wenige feine Situationsnähte an der linken Seite befestigt.

Durch geringfügiges Abpräpariren der Defecträuder, auch der oberen dreieckigen Spitze über dem rechten Nasenflügelreste war es möglich, die durch Entnahme der Lappen entstandenen Defecte links völlig, rechts annähernd zu schliessen.

Aus den beifolgenden Figuren ergeben sich die Details der

hier beschriebenen Operation. Die Lappen sind nur in den Zeichnungen etwas kleiner gerathen, als sie in Wirklichkeit für den betreffenden Defect nöthig sind.

Fig. 1.

a Lappen zur Unterfütterung.
b Lappen, welcher darauf übergepflanzt wird.

Fig. 2.

Der Lappen a zur Unterfütterung ist umgeschlagen (Wundfläche nach aussen); der Defect vernäht.

Fig. 3

Der Lappen b ist auf den unterfütterten Lappen übergepflanzt; von letzterem (a) ist die Wundfläche der Stielportion unbedeckt, so weit letztere später durchschnitten und zurückgelagert wird.
c Der durch Nähte sehr verkleinerte Defect.

Der Verlauf dieser Operation war im Wesentlichen ungestört; nur die Neigung zu Eczem kam eine Zeitlang störend zur Geltung. Die Lappen, welche namentlich an ihrer Basis möglichst dick, der rechtsseitige sogar mit dem Periost von der Nasenwurzel ent-

nommen waren, heilten gut an. In die neue Nasenhöhle war etwas Jodoformgaze gebracht, um die beiden Lappen zu guter flächenhafter Anheilung zu bringen.

Nach $2^1/_2$ Wochen wurde die Basis des unterfütterten Lappens an dem Rande des übergepflanzten Lappens durchschnitten und mit dem nun wieder zu Tage gebrachten linksseitigen Nasenflügelrest, nach dessen gründlicher Anfrischung, exact vernäht. Die Nase war nun fertig gebildet bis auf etwaige später noch vorzunehmende kleinere Verbesserungen. Die Hauptaufgabe bei jeder plastischen Operation, genügend reichliches Ersatzmaterial an die Stelle des Defectes zu bringen, und dies in solcher Weise, dass secundäre Verschlechterung durch Schrumpfung etc. ausgeschlossen war, diese Aufgabe war gelöst. Und die neue Nasenspitze hatte eine ganz leidliche Form.

Während ich weitere Verbesserungen möglichst weit hinausschob und solche bis jetzt thatsächlich auch noch nicht vorgenommen habe, ist im Laufe der Zeit das Resultat der Operation ein immer besseres geworden. Die vorspringende Falte an dem Nasenrücken, bedingt durch die Drehung des oberen Lappens, ist fast völlig verschwunden; die Nasenspitze ist etwas dick und verdeckt leicht den Eingang in die Nasenlöcher, verbirgt also den mangelnden Ersatz des Septum narium. Die ganze Nasenspitze springt gut vor, sowohl bei der Betrachtung von vorn, wie in der Profilansicht (cf. Fig. 3 und 4 auf Tafel V). Das Gesicht ist durch die Operation nicht auffallend entstellt, da die Operationsnarben nicht mehr auffallen, als verschiedene der zahlreichen älteren Narben im Gesicht. Die Stirn ist frei geblieben. Die Wangen sind in annähernd symmetrischer Weise für die Plastik benutzt; Ectropium ist auch nicht andeutungsweise eingetreten.

Der Befund im Einzelnen ist zur Zeit in Kürze folgender: Der Nasenflügelrest hat eine Breite links von 6 Mm., rechts, wenn derselbe etwas ausgezogen wird, von 1 Ctm. Der mittlere Theil der Nase, welcher neugebildet ist, hat an der Spitze eine Ausdehnung von 5 Ctm. Breite, am Nasenrücken von 3 Ctm. Dieser mittlere Theil ist an der Spitze etwas stumpfer als gewöhnlich; nach oben verschmälert sich derselbe und geht in der Mitte und an der rechten Seite in die normale Haut des Nasenrückens über. Die Nasenspitze hängt etwas stärker nach unten und liegt ziemlich breit auf der Gegend des Septum auf, zum Theil die Nasenlöcher, besonders das linke verdeckend. Bei der Betrachtung der Nasenspitze von unten erkennt man aus der horizontalen, linearen Narbenlinie ihre Bildung aus den beiden Lappen; der unter-

fütterte liegt mit seiner bisher wenig veränderten Hautfläche auf dem Septum, welches hier in einem Niveau mit der Oberlippe abgeschnitten ist, auf. Der mittlere Theil der Nase ist in guter Verbindung (durch lineare Narben) mit den beiden Nasenflügeln zusammen; diese Narben haben eine Länge links von fast 4 Ctm., rechts von 3 Ctm.

Ich halte das in diesem Falle angewandte Verfahren für den Wiederersatz der Nasenspitze unter ähnlichen Umständen für empfehlenswerth. Ein Mangel besteht allerdings darin, dass ein Septum narium nicht gebildet wird und dass die Operation (wegen der Durchschneidung des unterfütterten Lappens) nicht in einem Act ausgeführt werden kann. Jedoch während das letztere sicher nicht von Bedeutung ist, erscheint der erstere Umstand ziemlich gleichgültig. Ja, es ist die Frage, ob bei der Rhinoplastik überhaupt, also auch bei der totalen, auf die Bildung eines Septum narium Werth gelegt werden soll. Kann ohne Septum die Profilbildung der Nase gesichert, das Einsinken derselben verhindert werden, so halte ich den Wiederersatz des Septum für durchaus unnöthig und nicht erstrebenswerth.

Der eine wesentliche Theil des von mir hier angewandten Verfahrens liegt in der Unterfütterung eines Wangenlappens. Diese Modification ist zuerst von Thiersch ausgeführt worden. Vor neun Jahren hat derselbe in dieser Versammlung unter Vorstellung eines Patienten „über eine rhinoplastische Modification" vorgetragen und damit, wie ich glaube, einen grossen Fortschritt auf dem Gebiete der Rhinoplastik angebahnt. Thiersch's Modification hat vielleicht nicht die gebührende Beachtung gefunden, weil die betreffende Mittheilung nur im ersten Theile[1]) der Verhandlungen der Deutschen Gesellschaft für Chirurgie vom Jahre 1879 sich findet. Das Wesentliche des neuen Verfahrens war die Unterfütterung zweier Wangenlappen, durch deren Aneinanderlagerung ein Septum narium gebildet und durch welche der darüber gepflanzte Stirnlappen vor Narbenschrumpfung durch Granulationsbildung an seiner Rückseite bewahrt werden sollte.

Ein weiterer Fortschritt auf dem Gebiete rhinoplastischer Operationen ist vor zwei Jahren auf unserem Congress hier von König erzielt worden, indem er damals eine neue Methode der Aufrichtung eingesunkener Nasen mittheilte und an einigen Fällen de-

[1]) Protokolle, Discussionen und kleinere Mittheilungen. S. 67.

monstrirte. Hier handelte es sich um die Unterfütterung eines schmalen Stirnlappens, welcher noch eine Knochenspange enthielt. So eben hat durch seine Demonstration auch Israel den Beweis geliefert, dass diese König'sche Operation (in Details modificirt), gute und dauerhafte Resultate liefert. Ihr Hauptwerth besteht aber nicht blos in der Mitnahme einer Knochenleiste, sondern auch in der Herstellung einer Unterfütterung nach Thiersch; diese beiden Punkte gehören, wie ich glaube, zusammen, um in dauerhafter Weise eingesunkene Nasen wieder aufzurichten. Die guten Resultate, die mit diesem Verfahren zu erzielen sind, kann auch ich bestätigen. Ich habe in einem Falle von luetischer Sattelnase bei einem Mädchen die Operation in modificirter Weise, ähnlich wie Israel, ausgeführt und bin mit dem Erfolg sehr zufrieden.

Der Fall war wegen luetischer Ozaena schon lange in Behandlung, aber erst nach gründlicher Heilung dieses Leidens wurde die Operation vorgenommen. Im Ganzen operirte ich nach dem Verfahren von König, jedoch sind vielleicht einige Modificationen von Interesse. Statt mittelst eines Querschnittes die Nasenspitze abzulösen, präparirte ich die Weichtheile der völlig eingesunkenen und verkrüppelten Nase lappenförmig ab, indem ich die Abtrennung durch einen nach oben convexen Bogenschnitt vollzog. Hierdurch bleibt Nasenspitze und Nasenrücken mehr im Zusammenhang; die Narbe fällt mehr an die Nasenwurzel. Unter diese an die normale Stelle verschobenen und in gehörige Profilhöhe gebrachten Nasentheile pflanzte ich nun einen knochenhaltenden Stirnlappen, der an seiner Spitze zweizipfelig die Knochenleiste breit überragte und hierdurch zur Bedeckung der breiteren Wundfläche völlig ausreichte. Die Wunden heilten per primam. Drei Wochen später kam die Nachoperation: Durchschneidung des Lappens an seinem Stiele; Spaltung der Nasenwurzel in der Mitte und Bildung zweier seitlicher Lappen (eines links- und rechtsseitigen), welche eine Verschiebung nach abwärts bis an die convexe obere Nasenhautgrenze und über den Stirnlappen hinweg gestatteten; in dieser Weise Vernähung und glatte Heilung; nur in der Gegend der Glabella kam eine kleine Wundfläche zur Granulation. Das Resultat dieser Plastik ist ein völlig befriedigendes.

Eine wichtige Frage ist nun, wie weit diese Verbesserungen von Thiersch und von König auch für die Ausführung der totalen Rhinoplastik zu verwerthen sind. Das Verfahren von Thiersch ist von Anfang an für eine totale Nasenbildung verwendet. Das Verfahren von König ist von Rotter für die totale Rhinoplastik benutzt worden. Derselbe hat im vorigen Herbst auf der Wiesbadener Naturforscher-Versammlung in der Section für Chirurgie Fälle vorgestellt, bei welchen er in der ganzen Aus-

dehnung des Stirnlappens eine dicke Knochenschicht in Form einer breiten Platte mitgenommen hatte. Dieser Lappen wurde umgeklappt, die Hautfläche nach innen; die Knochenplatte wurde nach zwei Sägeschnitten so gebogen, dass eine Nasenform entstand; diese Knochenwundfläche wurde dann, als sie granulirte, durch Transplantationen nach der Methode von Thiersch zur Ueberhäutung gebracht. In Bezug auf Solidität lässt diese Art der Nasenbildung wohl nichts zu wünschen übrig; diese ganz knöcherne Nase wird dauerhaft sein, aber besonders schön ist sie nicht.

Es scheint mir sehr wünschenswerth, dass die Herren Thiersch und König hier mittheilen, wie sie jetzt unter Benutzung ihrer angegebenen Verfahren bei der totalen Nasenbildung verfahren.

Durch den hier mitgetheilten Fall von Bildung der Nasenspitze und durch Versuche an der Leiche bin ich zu der Ansicht gelangt, dass die wesentlichen Acte dieser neueren Verfahren für die totale Rhinoplastik benutzt werden müssen. Bei nächster Gelegenheit denke ich so zu verfahren, dass ich einen Wangenlappen, wie in meinem obigen Falle, unterfüttern und einen Stirnlappen mit Knochenleisten darauf setze. Ich verzichte auf die Bildung eines eigentlichen Septum narium. Die Knochenleisten werden entsprechend der Längenausdehnung in der Mitte des Stirnlappens so mitgenommen, dass ein knöcherner Nasenrücken und eine knochenhaltende Lamelle zwischen den zwei Nasenlöchern gebildet werden. Das ist technisch ganz leicht ausführbar. Die Schrumpfung dieses Stirnlappens wird durch den unterfütterten Wangenlappen verhindert; an der oberen Grenze mag auch das bekannte „federnde Hautläppchen" vom Nasenrücken in diesem Sinne benutzt werden. Der unterfütterte Wangenlappen soll die Gegend des Nasenflügels, selbst wenn kein Rest desselben mehr zur Verwendung steht, überbrücken und später nach der festen Verheilung beider Lappen in gehöriger Weise durchschnitten werden. Daraus folgt, dass also der Stirnlappen nur an einer Nasenseite völlig angenäht werden kann: an der Seite, an welcher der Wangenlappen gebildet ist, kann er nur auf letzterem aufliegen, aber nicht definitiv angenäht werden. Das eben ist erst in einer zweiten Operation möglich, aber darin liegt, wie mir scheint, kein wesentlicher Nachtheil des Verfahrens. Der zweite Eingriff ist unbe-

deutend, die dadurch bedingte Verzögerung belanglos; und es ist dadurch die Nase vor allzu grosser Breite zu bewahren, welche in dem Falle von Thiersch vorlag und zu einem grösseren zweiten Operationsacte zum Zweck der Verschmälerung der Nase nöthigte. Ich sehe in meiner Modification eine kleine Verbesserung des Thiersch'schen Verfahrens. Wird hierzu der Stirnlappen mit einem gehörigen Knochengerüste in der angegebenen Weise versehen, so ist nicht blos die Verkümmerung der Nase durch Granulation und Schrumpfung an ihrer Innenseite, sondern auch deren Einsinken unmöglich, also eine Dauerhaftigkeit der einmal gebildeten Nase garantirt.

XI.

Ueber partielle Resection der Symphyse als Hülfsmittel für Operationen an der Harnblase.

Von

Prof. Dr. Helferich

in Greifswald.[1])

Viele unserer Operationen sind heutzutage dadurch ausgezeichnet, dass wir bestrebt sind, das Operationsfeld möglichst frei und offen zu legen. Um es besser zugänglich zu machen, scheuen wir unter Umständen nicht vor grossen Hülfsoperationen zurück, durch welche dann der eigentliche geplante Eingriff leichter ausführbar und in seinem Resultate sicherer wird. Es liessen sich eine Menge von Beispielen anführen, in welchen dieses erwähnte Streben hervortritt, indem besonders durch völlige oder temporäre Entfernung von Knochentheilen der Zugang zu tiefer liegenden Geweben oder Organen geschaffen wird.

So habe ich mich bei Operationsübungen an der Leiche schon lange damit beschäftigt, zu versuchen, wie der Zugang zu der Harnblase freier und besser gestaltet werden kann, wenn es sich bei gewissen Operationen darum handelt, dieses Organ an seiner Vorderseite möglichst weit freizulegen. Nach einigen Versuchen an der Leiche bin ich so zu einem operativen Verfahren gekommen, welches ich neuerdings auch in drei Fällen an Lebenden auszuführen Gelegenheit hatte. Auf Grund der erzielten Resultate möchte ich mir erlauben, in dieser Versammlung die Sache vorzubringen und unter gewissen Umständen zu empfehlen.

---

[1]) Vorgetragen am 3. Sitzungstage des Congresses, 6. April 1888.

Das Verhältniss der Vorderwand der Harnblase, besonders ihres bauchfellfreien Theiles, zu der Symphyse ist in den letzten Jahren mehrfach Gegenstand interessanter und practisch bedeutsamer Studien gewesen. Durch die Arbeiten von Braune-Garson, Petersen, Fehleisen u. A. ist erwiesen, wie weit dieses Verhältniss unter normalen Verhältnissen von der Füllung des Mastdarms und der Blase selbst abhängig ist, und wie weit letztere Hülfsmittel bei der Vornahme von Operationen an der Harnblase, speziell bei der Sectio alta praktisch wichtig und empfehlenswerth sind. Ich bin weit entfernt, die Wichtigkeit dieser Hülfsmittel zu verneinen; im Gegentheil! Aber all' das reicht in manchen, allerdings seltenen Fällen nicht aus und häufiger wäre eine weitere Erleichterung für die Operation an der Harnblase, wenn auch nicht unbedingt nothwendig, so doch recht erwünscht: dieselbe besteht in der partiellen Resection der Symphyse.

Die Betrachtung der schönen Zeichnungen von den Durchschnitten Braune's und Fehleisen's zeigt zum Theil auf das Deutlichste, wie sehr unter Umständen der Zugang zur Blase durch Entfernung eines Theiles von der Symphyse erleichtert wird. Die totale Resection der Symphyse in ihrer ganzen Dicke würde selbstverständlich das meiste leisten. Und ich kann mir Fälle denken, bei denen es zur Ausrottung eines bösartigen Gewächses und zur Erhaltung des Lebens nicht auf die Verminderung der Festigkeit des Beckenringes beim Gehen und Stehen ankommen darf, Fälle, in welchen die aus letzterer resultirenden Störungen gerne ertragen würden. Allein als ein erlaubtes Hülfsmittel für die Operation in weniger schweren Fällen würde die totale Entfernung der Symphyse nicht gelten können, denn eine solche spät entstandene Symphysenspalte würde viel schwerer ertragen als die angeborene, welche wir ja regelmässig bei den Fällen von Inversio vesicae beobachten. Eine sogenannte osteoplastische Resection der Symphyse, nach Art der osteoplastischen Resection des Oberkiefers von Langenbeck, halte ich für nicht empfehlenswerth, da der Wiedereinheilung bei eventuell unmöglichem Verschluss der Blasenwunde grosse Hindernisse im Wege stehen.

Eine partielle Resection der Symphyse ist dagegen auf die Festigkeit des Beckenringes ohne schlimmen Einfluss. Sie leistet dabei sehr viel zur Beschaffung freieren Zuganges zur Harn-

blase. Betrachtet man die Symphysengegend eines normalen Beckens von vorn und theilt die Höhe der Symphyse durch eine Horizontale in zwei gleiche Theile, nämlich in ein oberes und unteres Stück, so fällt diese Linie seitlich jederseits in das Foramen obturatum. Ohne jeden Schaden kann man diese obere Hälfte der Symphyse entfernen, auch noch mehr, doch genügt das schon. Bei der Ausführung dieser Operation macht man einen Querschnitt über den oberen Rand der Symphyse und zwar in einer Ausdehnung, welche die Entfernung der Tubercula ossium pubis übertrifft, aber natürlich ohne den Samenstrang zu verletzen. Die Weichtheile werden durch gegen den Knochen gerichtete Messerzüge nach vorn und hinten abgelöst. Eine Erhaltung des Periostes ist an der Symphyse nicht angezeigt, nur in den seitlichen Theilen vom Schambein wird es mit Nutzen abgelöst und erhalten. Wird nun ein breiter und scharfer Meisel jederseits etwas auswärts vom Tuberculum pubis aufgesetzt, so gelingt es leicht, in gewünschter Dicke den Knochen zu durchtrennen. Man braucht dabei gar nicht in das Foramen obturatum zu kommen; ich habe das Eindringen in dieses Loch sogar in der Regel vermieden, indem ich die Meiseltrennung in nach abwärts schwach convergirender Richtung vollführte. Nun wird derselbe Meisel in horizontaler Richtung an der gewünschten Stelle, also zwischen den Endpunkten der zuerst hergestellten Meissellinien aufgesetzt und halb von seitwärts, halb von vorn die Symphyse durchmeisselt, bis das obere Stück gelöst und leicht entfernbar ist. Wenige Meisselschläge und die Zeit von wenigen Minuten genügen, um diese Hülfsoperation zu vollenden. Nach der Bauchhöhle zu entsteht sofort nach Durchtrennung der Ansatzpunkte der Bauchmuskeln durch Zurückschieben der Weichtheile mit dem Finger viel Raum, genug um jede zufällige Verletzung der Blase beim Meisseln sicher zu vermeiden. Die Weichtheile an der unteren Seite der Symphyse werden mit einem breiten, mehrzinkigen scharfen Haken abgezogen. Der obere Wundrand braucht in der Regel nicht zurückgezogen zu werden. Nun ist die Harnblase in grosser Ausdehnung zugänglich, und liegt nicht in so beträchtlicher Tiefe, wie es sonst bei der Ausführung der einfachen Sectio alta der Fall ist. Während bei letzterer die vorstehende Symphyse unter Umständen wie eine hohe Mauer den Zugang zur Harnblase erschwert, liegen nach dieser partiellen Re-

section die Harnblase und die ganze äussere Wunde gewissermasse in einem Niveau. Jeder weitere Eingriff an der Blase ist also wesentlich erleichtert, deshalb rascher und sicherer ausführbar.

Die Blutung ist am Lebenden bei dieser Operation sehr unbedeutend und leicht zu beherrschen.

Zur Trennung der Weichtheile ist nur der oben angegebene Querschnitt nöthig. Ich habe anfangs bei meinen Versuchen an der Leiche, wie bei der ersten Ausführung dieser Operation am Lebenden einen medianen Längsschnitt noch hinzugefügt, also einen umgekehrten ⊤-Schnitt gemacht. Aber ich habe mich bald überzeugt, dass der Querschnitt für sich allein hinreichend und auch sonst entschieden vorzuziehen ist.

Ich bin so zu der Einsicht gelangt, dass auch für die typische Ausführung der Sectio alta ein Querschnitt gegen den Oberrand der Symphyse zur Trennung der Bauchwand dem Längsschnitt vorzuziehen ist und ohne den letzteren völlig ausreicht, eine Thatsache, welche, wie mir neuerdings bekannt geworden, auch von Trendelenburg und Bardenheuer bei den entsprechenden Operationen benutzt wird. Die naheliegende Befürchtung, es könne durch diesen Querschnitt die Entstehung einer Bauchhernie befördert werden, ist nicht berechtigt. Die Heilung geht, so viel bisher bekannt ist, anstandslos vor sich und ist eine dauerhafte.

Handelt es sich um die Nothwendigkeit, die Harnblase in ganz bedeutender, ungewöhnlicher Ausdehnung zu öffnen oder sonst freizulegen, so gelingt nach der theilweisen Resection der Symphyse die Ablösung des Bauchfelles sehr leicht. An der Leiche ist es nicht schwierig, das Bauchfell von der ganzen vorderen und oberen Wand der Blase zurückzuschieben und so dieses Organ von der Gegend des Orificium internum vorn bis zur Eintrittsstelle der Ureteren hinten freizulegen. So kann also ohne Peritonealverletzung die breite Eröffnung der Blase zur Extraction ganz grosser Steine erreicht werden, eine Operation, zu deren Ausführung vor einigen Jahren Langenbuch zweizeitiges Vorgehen und eine complicirte Zurücklagerung des Bauchfells empfahl. Dasselbe gilt für die Freilegung der Blase zu irgend einem anderen Zweck, besonders zur Exstirpation von Tumoren.

Die erste Gelegenheit zur Ausführung dieser partiellen Resection an der Symphyse am Lebenden fand ich bei einem Falle

von tuberculöser Caries der Symphyse. Es handelte sich hier einfach um Prüfung der Ausführbarkeit der Operation und ihres Einflusses auf die Festigkeit des Beckenringes; die Harnblase kam hierbei nicht in's Spiel. Der Fall ist kurz folgender:

Carl Venske, 30 J. alt, aus Rummelsburg, wird am 9. November 1887 in die chirurgische Klinik aufgenommen. Seit 2 Jahren besteht ein Leiden, welches als tuberculöse Ostitis der Symphyse diagnosticirt wird. Ausserdem findet sich Phthisis pulmonum von chronischem Charakter. In der Symphysengegend, in welcher übrigens der Knochen verdickt erscheint, und in der Gegend des absteigenden Schambeinastes jederseits sind mehrere Fistelöffnungen mit reichlicher Secretion; die Sonde führt tief auf rauhen Knochen. Der cariöse Process ist zweifellos sehr ausgebreitet. So entschloss ich mich, um wie bei analogen Processen an anderen Körperstellen ausgiebig und in gesunden Grenzen zu operiren, zu einer typischen Resection des oberen Symphysentheiles in der vorstehend angegebenen Weise. Am 12. November wurde die Operation in folgender Weise vorgenommen: Möglichste Herstellung aseptischer Verhältnisse durch Ausspritzen der Fistelgänge mit 5 proc. Carbollösung und Auskratzen derselben mit dem scharfen Löffel. Sodann Querschnitt über die Symphyse zwischen den beiden Samensträngen, welche mit stumpfen Haken vorsichtig seitwärts gezogen werden. Abtrennung der Weichtheile in der oben beschriebenen Weise, und ebenso wird die Durchmeisselung bewerkstelligt, jederseits in senkrechter Richtung bis in das Foramen obturatum dann horizontal zur Entfernung eines der Ausdehnung der Caries entsprechenden Stücks der Symphyse. Von der letzteren bleibt ungefähr das untere gesunde Drittel stehen zur Erhaltung der Festigkeit des Beckenringes. Die abwärts liegenden Fistelgänge werden in gehöriger Weise zur Drainage benutzt, die Wundhöhle mit Jodoformgaze tamponirt. Das resecirte Knochenstück war in der Hauptsache durch tuberculöse Caries zerstört, doch boten die Grenzen gesundes Knochengewebe.

Der Verlauf war glatt und abgesehen von Störungen im Befinden, welche durch das Lungenleiden bedingt waren, reactionslos. Die Wunden heilten durch Granulation, da ich in diesem ersten Falle auf die Naht verzichtet hatte. Nach 4 Wochen verlässt Patient das Bett und zeigt auch beim Stehen und Gehen nicht die geringste Schwäche in der Beckengegend. Am 12. Januar 1888 wird Pat. geheilt entlassen. Die Narben sind fest, z. T. am Knochen adhärent. Die Gegend der Symphyse ist flach; es fehlt die natürliche Prominenz des Knochens daselbst. Ein Bauchbruch ist nicht vorhanden.

Nachdem so die technische Ausführbarkeit und die Unschädlichkeit des Verfahrens am Lebenden festgestellt war, konnte dasselbe in geeigneten Fällen als Hülfsoperation Verwendung finden. Unter anderen Operationen an der Harnblase boten sich mir zwei, in welchen dieses Hülfsmittel indicirt war und factisch grosse Erleichterung der eigentlichen Operation verschaffte. Von dem einen

Falle, in welchem es sich um Carcinom der Harnblase handelte, erscheinen die folgenden Bemerkungen erwünscht.

Herr N., 53 J. alt, aus Greifswald, wird am 27. Januar 1888 in die chirurgische Klinik aufgenommen. Derselbe leidet seit Monaten an Hämaturie und anderen Symptomen, welche den Verdacht auf das Vorhandensein eines Tumors der Harnblase hinlenken. Die Untersuchung mit Nitze's Cystoskop ergab mit Sicherheit ein Carcinom im hinteren oberen Theil der Blase.

Nachdem die gehörigen Vorbereitungen schon vor der Aufnahme begonnen hatten, wird die Operation am 28. Januar vorgenommen. Umgekehrt T-förmiger Schnitt in der Blasengegend, indem an einen Medianschnitt in dem untersten Theile der Linea alba noch ein Querschnitt über die Symphyse hinzugefügt wird. Abpräpariren der Weichtheile ohne Schwierigkeit. Resection der oberen Symphysenhälfte in der angegebenen Weise. Die vorher etwas angefüllte Blase liegt nun in einem Niveau mit den äusseren Wundpartien. Ohne jede Schwierigkeit lässt sich die eigentliche Operation ausführen. Dieselbe besteht in breiter Eröffnung der Blase, vorsichtigem Hervorziehen der Geschwulst und Excision derselben innerhalb der gesunden Umgebung in der ganzen Dicke der Blasenwand. Der durch Excision des Tumors entstandene Defect wird sofort durch theilweise etagenförmig angeordnete Nähte mit Catgut völlig verschlossen, was sich ohne Schwierigkeit bewerkstelligen lässt, obgleich sich die Wundgegend nicht wesentlich über das Niveau der Oeffnung der vorderen Blasenwand hervorziehen lässt. Die vorher ausgeführte partielle Resection der Symphyse ist hierbei von grossem Vortheil. Es folgt der sorgfältige Verschluss der vorderen Blasenwunde und endlich wiederum etagenförmig der theilweise Verschluss der äusseren Wunde. Auf die Knochenwundfläche der Symphyse wird etwas Jodoformgaze eingeschoben; der Haupttheil der äusseren Wunde wird aber unter Benutzung zweier Drainageröhrchen geschlossen. Ein Katheter wird nicht eingelegt.

Diese Operation wird gut überstanden und der Verlauf ist ein günstiger. Nur wird Pat. während der ersten Tage von einem ausserordentlichen Harndrang gequält. Am ersten Tage muss Pat. in Folge davon anfangs alle zehn Minuten unter grossen Schmerzen Urin entleeren; derselbe ist blutig gefärbt. Durch Morphium wird Linderung erzielt, doch bleibt dieser Harndrang, wenn auch in vermindertem und allmälig mehr und mehr abnehmendem Grade einige Tage nach der Operation bestehen.

Der Verlauf, soweit derselbe uns hier interessirt, gestaltet sich sehr günstig. Nachdem die Drains schon vorher weggelassen waren, wird am 2. Februar der Jodoformtampon extrahirt, und die noch vorhandene Wundspalte bis auf einen kleinen Abschnitt in der Mitte unten (nämlich da, wo die beiden Schnitte aufeinanderstossen) secundär genäht. Am 4. Februar Beginn mit Compression der Wundgegend durch aufgelegten Sandsack. Am 12. Februar verlässt Pat. das Bett und wird am 18. Februar geheilt entlassen.

Die Harnentleerung hat sich nach den ersten Tagen normal gestaltet. Aus der Wunde war nie auch nur ein Tropfen Urin abgeflossen; die Blasennaht hat also völlig gehalten.

Die Festigkeit des Beckens zeigte bei Bewegungen nicht die mindeste Veränderung. Die völlige Erholung des Pat. liess nicht lange mehr auf sich warten.

Jetzt findet sich an Stelle der Symphyse eine umgekehrt T-förmige, feste Narbe, in der Mitte an dem darunterliegenden Knochen etwas adhärent. Die Symphysengegend selbst springt abnorm wenig vor. Eine hernienartige Vorwölbung der Narbenregion ist auch nicht andeutungsweise vorhanden. Es ist alles daselbst straff und schmerzlos.

Diese Beobachtung bewies mir die Ausführbarkeit und den Nutzen der beschriebenen Hülfsoperation für Eingriffe an der Blase. Die Freilegung und breite Eröffnung der Blase, das Hervorziehen und die radicale Entfernung der Geschwulst, der Verschluss der Wunde in der Blase und der äusseren Blasenöffnung — alles war leichter und sicherer auszuführen. Einen Nachtheil hat diese Hülfsoperation weder bei der Operation, noch während der Wundheilung ergeben.

Als unnöthig hat sich mir bei diesem Falle, wie oben schon erwähnt, die Hinzufügung eines medianen Längsschnittes ergeben; der Querschnitt allein genügt. Ferner zeigte es sich nicht nothwendig, zur Entfernung der oberen Symphysenhälfte seitlich bis in das Foramen obturatum zu dringen.

Den Werth der partiellen Resection der Symphyse hatte ich später noch Gelegenheit bei der Operation eines Mannes mit bedeutender Prostata-Hypertrophie zu constatiren. Hier wurde nur durch einen Querschnitt die Symphyse freigelegt, und nur durch die Resection ihrer grösseren oberen Hälfte gelang es mir, die mächtige Geschwulst des mittleren Prostatalappens zu umgreifen. Die Resection der Symphyse bot auch hier während der Nachbehandlung keine Schwierigkeiten, obgleich die Blase offen gelassen war und aller Urin durch die Wunde abfloss. Die Wundränder waren durch Jodoformgaze sicher geschützt und blieben frei von entzündlicher Reaction. Leider starb der alte, sehr fette Mann, welcher schon hochgradig entkräftet mit Retentio urinae und Blutung aus der Harnröhre etc. in die Klinik aufgenommen war, 8 Tage nach der Operation. Ein Vorwurf gegen die Resection der Symphyse kann aus dieser Erfahrung nicht entnommen werden.

Nach alledem habe ich die Ansicht erlangt, dass für Operationen an der Harnblase, um dieses Organ in grösserer Ausdehnung, bequemer und sicherer freizulegen, die vorherige partielle

Resection der Symphyse von grossem Vortheil sein kann. Ich bin weit entfernt, diese Hülfsoperation principiell für alle oder auch nur den grösseren Theil der Operationen an der Harnblase zu empfehlen. Aber wenn es auch nur sehr wenige Fälle giebt, in welchen diese Hülfsoperation unbedingt nothwendig ist, so wird doch zweifellos in einer grösseren Anzahl der sonst schwierige und zeitraubende, wegen des Arbeitens in der Tiefe auch weniger sichere Eingriff wesentlich erleichtert. Ist es heutzutage mit Recht unser Streben, bösartige Geschwülste weit im Gesunden zu exstirpiren, dazu das Operationsfeld möglichst breit offen zu legen, so muss jedes in dieser Richtung verwendbare Hülfsmittel auch für die Operationen an der Harnblase willkommen sein. Die operativen Resultate zur Heilung der Blasenkrebse etc., welche zur Zeit noch recht viel zu wünschen übrig lassen, können dabei nur in erfreulicher Weise gewinnen.

Wenn es darauf ankommt, die Indication der beschriebenen Hülfsoperation kurz anzuführen, so möchte ich demnach die Operationen wegen bösartiger Geschwülste obenanstellen. Hat die Untersuchung und Diagnose derselben durch die schöne Methode von Nitze wesentlich gewonnen, so wird die operative Behandlung durch die Resection der Symphyse gewinnen. Unter Umständen kann sie auch bei der Eröffnung der Blase und radicalen Behandlung der Prostata-Hypertrophie vortheilhaft sein. Für den hohen Steinschnitt ist sie sicher nicht indicirt, wenn es sich nicht um ganz ungewöhnlich grosse Steine oder um Divertikelsteine handelt. Im letzteren Falle können die Steine, wie ich aus eigener Erfahrung bestätigen kann, derartig fest in den Divertikel eingekeilt und befestigt sein, dass breite und bequeme Eröffnung der Blase, um nicht im Dunkeln arbeiten zu müssen, sehr erwünscht ist. Anzuführen sind, wie ich glaube, noch Fälle von Blasenruptur; in einem Theile derselben mag die nach dem Vorgange von Mac Cormac anzustrebende Blosslegung des Risses, zum Zweck des kunstgerechten Verschlusses, durch unsere Hülfsoperation wesentlich erleichtert werden.

Von Wichtigkeit erscheint mir, dass die Resection an der Symphyse nicht von Anfang an geplant sein muss, sondern jederzeit im Verlaufe der Sectio alta von demselben Querschnitte aus ausgeführt werden kann. Darin liegt ein grosser Vortheil vor der

neuerdings von Langenbuch empfohlenen Sectio alta subpubica, welche nur für ganz umschriebene Verhältnisse ausreicht, und deren Grenzen auf solche Weise nicht genügend erweiterungsfähig sind.

Die Ausführung der Operation so, wie ich sie oben angegeben habe, erheischt weder grosse Geschicklichkeit, noch lange Zeit. Wer mit Messer und Meisel umzugehen versteht, wird nach geringer Vorübung an der Leiche im Stande sein, in wenigen Minuten die Resection der Symphyse zu vollenden. So stellt sich die Hülfsoperation nur als ganz unwesentliche Vergrösserung des geplanten Eingriffes heraus. Auch dadurch unterscheidet sich mein Vorschlag ganz wesentlich von dem einzigen ähnlichen, welchen ich in der Literatur finde. Credé jun. hat[1]) unter dem Titel „eine neue Methode der Exstirpation des Uterus" eine Modification der Freund'schen Operation mitgetheilt, welche aus mehreren Acten besteht, deren erster 8—14 Tage vor der eigentlichen Operation ausgeführt werden soll und die Resection der vorderen Beckenwand in sich begreift. Die Resection soll mit der Kettensäge und subperiostal ausgeführt werden; es ist ein Eingriff für sich. Credé hat nur eine Patientin mit Uteruskrebs in dieser Weise behandelt, dieselbe aber 6 Stunden nach der Schlussoperation an Erschöpfung verloren.

Ob man mehr von der vorderen oder von der hinteren Fläche der Symphyse fortzunehmen hat, ergeben die speciellen Verhältnisse des einzelnen Falles. In der Regel wird die horizontale Meisselfläche etwas schräg von vorn unten nach hinten oben verlaufen, d. h. vorn mehr wegnehmen als hinten.

So möchte ich bitten, das Verfahren in geeigneten Fällen, vor Allem gelegentlich an der Leiche zu prüfen. Gefahren bietet dasselbe nicht. Denn auch die Wundheilung wird selbst für den Fall, dass die Knochenwunde eine Zeit lang von Urin benetzt wird, ungestört verlaufen, wenn die heutzutage üblichen Mittel verwendet werden. Besonders die Tamponnade mit Jodoformgaze leistet hierbei Vorzügliches.

---

[1]) Archiv für Gynäkologie. Bd. 14. S. 430.

XII.

Zur Heilung der Wunden unter dem feuchten Blutschorf.

Von

Dr. Carl Lauenstein,

Oberarzt des Seemannskrankenhauses, dirig. Arzte der chirurg. Abtheilung des Diakonissenhauses Bethesda zu Hamburg.[1])

M. H.! Vor zwei Jahren hat Herr Schede von dieser Stelle aus eine Methode der Wundheilung, „die Heilung der Wunden unter dem feuchten Blutschorfe", wie er sie nannte, empfohlen. Seine Beobachtungen und Ausführungen stützten sich auf das grosse Material der chirurgischen Abtheilung des allgemeinen Krankenhauses, und der Vortragende sprach am Schlusse die Ueberzeugung aus, dass diese seine Methode sich bald zahlreiche Freunde erwerben würde.

Wenn ich dies Thema jetzt wieder vor Ihnen zur Sprache bringe, so geschieht es, weil ich mich 2 Jahre lang mit Aufmerksamkeit und Interesse mit dieser Frage beschäftigt habe; dann aber auch, weil meiner Ansicht nach, eine gewisse Verpflichtung für uns vorliegt, diejenigen Erfahrungen, welche wir den Anregungen des Congresses verdanken, wieder in der Gesellschaft zu besprechen. Zudem glaube ich, dass eine erneute Beschäftigung mit dieser Frage nur dazu beitragen kann, auf der einen Seite eine gewisse Zurückhaltung zu beseitigen, auf der anderen Seite enthusiastische Hoffnungen, welche sich an die Methode geknüpft haben, auf das richtige Maass zurückzuführen.

Es beruht diese Schede'sche Methode im Wesentlichen auf der Organisation des Blutgerinnsels, einem Vorgange, welchen in

[1]) Vorgetragen am 2. Sitzungstage des Congresses, 5. April 1888.

neuerer Zeit namentlich Lister[1]) und v. Volkmann[2]) eingehend studirt haben. Sie ist ausserdem meiner Ueberzeugung nach vollkommen identisch mit der alten Heilung unter dem Schorf, wie sie unter älteren Chirurgen besonders John Hunter, unter den neueren v. Volkmann[3]) und Trendelenburg[4]) beschrieben haben.

Was bei dem alten Schorf die oberste harte Deckschicht war, hervorgebracht durch Aufstreuen von gepulverten Substanzen oder Auflegen von Charpie, die in bestimmte Aetzmittel getaucht war, das ist bei der Schede'schen Blutschorfheilung der antiseptische Occlusivverband, welcher vor dem alten Schorfe den Vorzug der Permeabilität und der Aufsaugungsfähigkeit hat. Gelangte unter dem alten Schorfe die Wunde ohne einen Tropfen Secret zur Heilung, so findet man bei den nach Schede behandelten günstig verlaufenen Fällen das die Wunde füllende Blutgerinnsel unter dem antiseptischen Deckverbande ohne eine Spur von Eiterung vollkommen vernarbt. Dass der alte Schorfheilungsprocess nur vereinzelt angewandt resp. erstrebt wurde, lag an der damaligen Zeit, die gegenüber der antiseptischen Aera erheblich ungünstigere Bedingungen bot.

Die Mittheilungen Schede's wurden nun in der Discussion durch zwei sehr bedeutsame Auslassungen ergänzt. Da dieselben nicht bloss erweiternden und bestätigenden Inhaltes waren, sondern auch bestimmte Einwände enthielten, so schien es mir um so eher geboten, hier noch einmal auf die Blutschorfheilung zurückzukommen.

Herr v. Bergmann wies in seinem Beitrage zur Discussion darauf hin, dass auch er gesehen habe, wie sich entblösste Sehnen unter dem aseptischen Blutgerinnsel mit Narben bedeckt, sich Knochenspalten mit Blut gefüllt hätten und mit Hülfe des Coagulums zur Heilung gelangt wären; auch deutete er an, welche Rolle

---

[1]) Siehe Watson Cheyne, Die antiseptische Chirurgie; übersetzt von Kammerer. Leipzig 1883. Cap. 13, 15 u. 21.

[2]) Beiträge zur Chirurgie. Leipzig 1875.

[3]) R. Volkmann, Einige Worte über die Heilung von Geschwüren unter dem Schorf etc. von Langenbeck's Archiv für klin. Chirurgie. Bd. VIII. 3.

[4]) Trendelenburg, Ueber die Heilung von Knochen- und Gelenkverletzungen unter einem Schorf. von Langenbeck's Archiv für klin. Chirurgie. Bd. 15. XXI.

das Blutgerinnsel bei der Heilung der Schusswunden im russisch-türkischen Feldzuge gespielt habe und eröffnete durch diesen Hinweis eine bedeutsame Perspective auf die Leistungsfähigkeit, die der Heilung unter dem feuchten Schorf vielleicht noch auf dem Gebiete der Kriegschirurgie vorbehalten ist. Aber aus seinen übrigen Aeusserungen, sowie aus dem vor 1 Jahre von Dr. Bramann[1]) erstatteten Berichte der hiesigen Klinik scheint doch hervorzugehen, dass unser hochverehrter Herr Präsident das Blutgerinnsel mehr als ein zufälliges willkommenes Accidens bei seinen Bestrebungen der Wundheilung betrachtet, als dass er gerade absichtlich — mit Ausnahme der Durchmeisselungen von Röhrenknochen — das Blutgerinnsel zur Verwendung heranzöge. Er scheint vielmehr für die Mehrzahl derjenigen Fälle, welche sich nicht für eine reine Prima intentio oder für die Secundärnaht eignen, sich der antiseptischen Tamponnade zu bedienen.

Diese antiseptische Tamponnade ist, wie ich gleich hier, um Missverständnissen vorzubeugen, bemerken möchte, ein Verfahren, welches in keinerlei gegensätzlichem Verhältniss steht zu der hier zu besprechenden Blutschorfheilung. Sie ist vielmehr für eine grosse Reihe von Fällen unentbehrlich und durch den Blutschorf in keiner Weise zu ersetzen.

Die Einwände unseres damaligen Präsidenten, des Herrn v. Volkmann, welcher ja selbst die ersten klinischen Beobachtungen über die Verwendung der sogenannten Organisation des Blutgerinnsels gemacht hat, bezogen sich namentlich darauf, dass er es für gewagt hielt, in ausgedehnterem Maasse das Princip der Blutschorfheilung zu verwenden und die Drainröhren, sowie die Compression bei diesem Verfahren ganz fortzulassen.

Nun, m. H., gegen eine Verallgemeinerung der Blutschorfbehandlung hat die Natur selbst schon durch die Eigenart der verschiedenen Verletzungen des menschlichen Körpers ihre bestimmten Schranken gezogen. Die Verwendung von Drainröhren ist, wie ich hier gleich bemerken möchte, im Allgemeinen nicht mit der Blutschorfbehandlung nach Schede vereinbar, ausserdem aber unnöthig. Nicht vereinbar, insofern sie die für die wichtigsten Kategorieen der Blutschorffälle unerlässliche Heilung unter

[1]) Bramann, Ueber Wundbehandlung mit Jodoformtamponnade. von Langenbeck's Archiv für klin. Chirurgie. Bd. 36. 2.

einem Verbande stören würde; und unnöthig, weil ja Schede Lücken und Spalten lässt, die nicht nur den Abfluss des überschüssigen Blutes und des Serums, sondern auch im gegebenen Falle beim Misslingen des Verfahrens dem Austritt der Wundsecrete in hinreichender Weise dienen.

Ich vermuthe übrigens, dass die im Allgemeinen etwas ablehnende Haltung zweier so hervorragender Männer, wie unseres Herrn Präsidenten, sowie des Herrn v. Volkmann, manchen Chirurgen abgehalten haben mag, das Schede'sche Blutschorfheilungsverfahren in der eigenen Praxis zu verwenden.

Wenigstens ist mir ausser der Mittheilung des schwedischen Arztes Bolling[1]) über mehrere nach Schede behandelte Fälle nur eine Mittheilung von Siepmann[2]) aus dem Hagenauer Bürgerspitale bekannt geworden, wo das Schede'sche Verfahren zur Zufriedenheit geübt worden ist. Siepmann nennt das Schede'sche Verfahren eine Methode der Wundbehandlung. Damit darf man sich wohl nicht so ohne Weiteres einverstanden erklären. Dasselbe ist vielmehr lediglich eine besondere Methode der Wundheilung, die allerdings die strenge aseptische resp. antiseptische Wundbehandlung zur Voraussetzung hat.

Einen Vorzug, welchen Siepmann für die Schede'sche Methode in Anspruch nimmt, dass sie gestatte, noch über die Wundverbände den Gipsverband zu legen, möchte ich ebenfalls der antiseptischen Wundbehandlung im Allgemeinen, speciell aber dem Neuber'schen Dauerverbande vindiciren. Das Anlegen von Gipsverbänden über den antiseptischen Verband ist schon recht lange Zeit verbreitet. v. Bergmann und Reyher haben, so viel ich weiss, im russisch-türkischen Feldzuge damit ihre vortrefflichen Resultate bei Schussverletzungen der Extremitäten erzielt, und aus der Fischer'schen Klinik in Breslau ist das Verfahren vor einer Reihe von Jahren von Partsch, wenn ich nicht irre, beschrieben worden.

Abgesehen von diesen beiden Mittheilungen habe ich in der Literatur über die Schede'sche Blutschorfbehandlung nur ganz

---

[1]) Om operationssår utan dränagerör. Upsala läkarefören. förhandl. Bd. XXII. Heft 5 u. 6; Referat im Centralblatt für Chirurgie. 1887. S. 571.

[2]) A. Siepmann, Ergebnisse der Heilung unter dem feuchten Blutschorfe nach Max Schede. Deutsche med. Wochenschrift. 1887. No. 50.

vereinzelte anerkennende Aeusserungen gelesen, so z. B. in Tillmanns' allgemeiner Chirurgie und in v. Nussbaum's antiseptischem Leitfaden. Mittheilungen aus grösseren Kliniken oder chirurgischen Abtheilungen scheinen bisher ganz und gar zu fehlen.

So übergeht z. B. eine sehr gewichtige Stimme auf dem Gebiete der Wundheilungsfrage, die des Herrn Prof. Kocher, in einer kürzlich erschienenen Publication[1]) die Schede'sche Blutschorfheilung vollständig mit Stillschweigen, meiner Ansicht nach durchaus mit Unrecht. Allerdings sind die Gründe dieses Stillschweigens beim Lesen der vortrefflichen, übrigens speciell gegen das Catgut gerichteten Arbeit, unschwer zu erkennen. Es heisst in derselben[2]) unter Anderem: „Ueber die Zeit der Dauerverbände ist man jetzt hinaus. Mir imponirt es in keiner Weise, wenn mir eine Amputatio mammae gezeigt wird, welche unter einem einzigen Verbande in 8 oder 14 Tagen heilt, denn eine wirkliche Prima bedarf lange vorher schon keines antiseptischen Verbandes mehr; vollends will es nichts sagen, wenn eine Resectio genu 3—6 Wochen im gleichen Verbande liegt und bei Wegnahme des letzteren — oft genug bloss noch bis auf eine kleine Granulation oder Fistel — geheilt ist. Wo Drainröhren 8 und 14 Tage liegen bleiben, kann man von einer Heilung durch primäre Verklebung nicht mehr sprechen" etc.

Nun, m. H, die Heilungen mit Fisteln oder mit Granulationsstreifen liebe ich ebenso wenig, wie Herr Kocher, bin auch keineswegs geneigt, dieselben für vollendete, definitive Heilungen zu halten; aber für Heilung der Wunden unter einem Verbande, wie sie uns die antiseptische Aera so viel häufiger gebracht hat, als die frühere Zeit, schwärme ich doch. Durch die generelle Anwendung von Seide als Naht- und Ligaturmaterial, sowie von Glasdrains wird dieselbe allerdings, das gebe ich zu, von vornherein unmöglich gemacht. Wenn ich auch den Gedankengang des Herrn Kocher, der an Stelle des Catgut ein Material von weniger zweifelhafter Herkunft zur Unterbindung und Naht verwenden will, als durchaus logisch anerkennen muss, so würde ich doch das Wechseln der Verbände am 1. oder 2. Tage nach der Operation

[1]) Th. Kocher, Eine einfache Methode zur Erzielung sicherer Asepsis. Schweizer Correspondenzblatt. 1888.
[2]) S. 15.

für alle diejenigen Fälle, die wir unter einem einzigen Verbande, wie es für die gelungene Blutschorfheilung Regel ist, zur Heilung zu bringen im Stande sind, für einen directen Rückschritt halten. Eine literarische Besprechung der Schede'schen Blutschorfheilung möchte ich bei dieser Gelegenheit nicht unerwähnt lassen. Es ist dies eine kritische Analyse des Schede'schen Verfahrens, welche Neuber[1]) kürzlich gelegentlich einer Entgegnung an Professor Petersen publicirt hat. Herr Neuber, dessen Bestrebungen auf dem Gebiete der Asepsis und des Dauerverbandes wohl allgemeine Anerkennung gezollt wird, zergliedert die von Schede geübte Methode der Wundheilung in die einzelnen dieselbe zusammensetzenden Technicismen, die er auf Lister, v. Volkmann, Phelps etc. zurückführt und zum Theil für sich in Anspruch nimmt. Ich möchte nun glauben, dass eine Methode, wenn sie sich auch aus einer Reihe früher bereits bekannter einzelner Factoren zusammensetzt, doch durchaus neu und originell sein kann. Ich kann es dreist Herrn Schede selbst überlassen, seinen Standpunkt Herrn Neuber gegenüber zu vertreten; aber ich möchte doch bei dieser Gelegenheit von unparteiischer Seite aus constatiren, dass Herr Neuber vor Publication des Schede'schen Vortrages in allen denjenigen Fällen, die sich nicht für eine Prima intentio eignen, stets die Ableitung der Secrete oder aber die Verhinderung der Bildung von Hohlräumen im Auge gehabt hat. Mit keiner Silbe thut er der Conservirung des Blutes in der Wunde Erwähnung. Dagegen spricht er in seinen auf den Schede'schen Vortrag folgenden Mittheilungen sehr häufig von einem Coagulum in der Wunde, allerdings stets nur von einem möglichst kleinen, im Gegensatze zu dem grossen Coagulum Schede's.

Wenn Herr Neuber an dem Schede'schen Verfahren es für unzweckmässig erklärt — wie er es factisch in seiner letzten Publication thut —, dass derselbe seine Abflussöffnungen möglichst hoch anlegt und die Wunden wenig comprimirt, so scheint er mir das Schede'sche Verfahren lediglich von seinem eigenen Standpunkte aus zu beurtheilen. Um eine dem Sachverhalt entsprechende Kritik zu üben, müsste er sich in den Gedankengang Schede's

[1]) G. Neuber, Antwort auf den im physiologischen Verein zu Kiel vom Prof. Petersen gehaltenen Vortrag „Zur Wundbehandlung"; als Manuscript gedruckt bei Schmidt u. Klaunig. Kiel 1887.

versetzen, welcher die Wunden mit Blut anfüllen will; oder aber, er könnte, was ihm ja unbenommen bleiben würde, das Schedesche Verfahren ganz verwerfen. Was die Priorität des Verfahrens anlangt, so dürften eher noch, als Neuber, Lister, v. Volkmann oder Trendelenburg dieselbe für sich in Anspruch nehmen. Herrn Schede gebührt aber unbedingt das Verdienst, die systematische Füllung verschiedener Kategorieen von Wunden mit Blut, zur Vereinfachung ihrer Heilung, principiell empfohlen zu haben.

Wenn ich nun zu meinen eigenen Erfahrungen übergehe, so möchte ich im Voraus bemerken, dass sich dieselben lediglich auf die primäre Blutschorfheilung — wie ich sie nennen möchte — beziehen. Die secundäre Blutschorfheilung, die Füllung granulirender Höhlen mit Blut durch Ankratzen mit dem scharfen Löffel, habe ich keine Gelegenheit gefunden anzuwenden.

Unter 587 blutigen Operationen und geeigneten Verletzungen, welche ich in den letzten 2 Jahren in Hospital- und Privatpraxis auszuführen resp. zu behandeln Gelegenheit gehabt habe, habe ich in 74 Fällen die Blutschorfheilung angestrebt, d. i. in 12,5 pCt. aller Fälle. Unter diesen gelang die Blutschorfheilung 64 Mal, während in 10 Fällen Misserfolg eintrat.

Manchem von Ihnen wird vielleicht die Zahl der Fälle, für die ich die Blutschorfheilung geeignet hielt, als sehr gering erscheinen. Aber, m. H., es eignet sich das Verfahren auch nur für relativ wenige, ausgewählte Fälle. Als nicht geeignet für dasselbe möchte ich von vornherein alle durch Prima intentio, also so wie so schon unter einem Verbande heilenden Fälle bezeichnen; ferner alle für die Secundärnaht passenden Fälle, sei es nun, dass man dieselben ohne Drainage, nach dem Vorgange von Kocher, v. Bergmann und Sprengel, oder nach Helferich's Vorschrift mit Zuhülfenahme nachheriger Drainage behandelt. Sodann eignen sich nicht für den Blutschorf alle diejenigen Operationen, die in das Bereich innerer Körperhöhlen fallen, wie z. B. die Eingriffe am Munde, an den Kiefern, an Larynx, Trachea und Oesophagus, die Empyemoperation, ferner alle Operationen am Magen und Darm, sämmtliche gynäkologische Operationen, sowie diejenigen an den Nieren, an Blase, Harnröhre und Mastdarm, die Spaltungen

von acuten und Senkungsabscessen, von Phlegmonen, sowie endlich die Mehrzahl der plastischen Operationen.

Die Aufzählung dieser grossen Kategorie von Fällen ist wohl die beste Antwort für manche Enthusiasten, die, zum Theil wohl aus mangelhafter Sachkenntniss, glauben, dass heutzutage fast alles unter dem feuchten Blutschorfe geheilt werden könne, Aeusserungen resp. Vermuthungen, die mir in Wirklichkeit nicht selten im Laufe der letzten 2 Jahre entgegengetreten sind. Was nun zunächst die Traumen, in denen ich die Blutschorfheilung erstrebt habe, betrifft, so beziehen sich dieselben auf leichtere Kopfverletzungen, Maschinenverletzungen der Hand mit mehr oder weniger ansgedehnten Hautdefecten, Durchtrennung und Entblössung von Sehnen, Eröffnung von Gelenken und complicirter Fractur von Mittelhand- oder Fingerknochen, sowie drittens um einige complicirte Unterschenkelfracturen.

Bei den Operationen handelte es sich um Auf-, Ab- und Durchmeisselung, partielle und Keilresection grosser Röhrenknochen, um Resectionen kleinerer tuberculöser und solche grösserer nicht tuberculöser Gelenke, um Nekrotomieen, Evidements tuberculöser Knochen- und Weichtheilherde, die Syme'sche Amputation, die Operation des Hallux valgus, verschiedene Geschwulstexstirpationen, Amputation der Mamma mit Achselausräumung, Herniotomie, Radicaloperation der Hydrocele nach v. Bergmann, Diday'sche Fingerplastik, Klumpfussoperation nach Phelps.

Unter diesen der Blutschorfheilung unterzogenen Fällen möchte ich jedoch noch eine Scheidung in 2 Kategorieen eintreten lassen, nämlich in solche, die wie Tumorenexstirpationen, Gelenkresectionen, Mamma-Amputationen u. dergl. auch auf andere Weise, wie z. B. mit Hülfe des Neuber'schen Dauerverbandes unter einem einzigen Verbande zur Heilung gelangen können, und in solche Fälle, welche nur mit Hülfe der Schede'schen Methode unter einem einzigen Verbande zur Heilung gebracht werden können. Zu der letzteren Kategorie gehören alle diejenigen Fälle, in denen es sich um Substanzverluste, sei es nun im Knochen oder in den Weichtheilen handelt, in denen das Blutgerinnsel direct zur Füllung der vorhandenen Lücke dient und wo man bei Entfernung des ersten Verbandes, je nach der Grösse des Defectes nach Verlauf von

3—5 Wochen das Coagulum im Niveau der umgebenden Haut vollkommen übernarbt findet.

Wählen wir einen der von mir beobachteten und glücklich verlaufenen Fälle, einen tuberculösen, vorher nicht aufgebrochenen Heerd im Tibiakopfe bei einem 10jährigen Mädchen, als Beispiel, so ist der Verlauf so, dass die nach dem sorgfältigen Evidement zurückbleibende, über wallnussgrosse Knochenhöhle sich unter unseren Augen mit Blut füllt und dass bei Abnahme des ersten und einzigen Verbandes nach 22 Tagen sich eine den klaffenden Hautspalt ausfüllende blauröthliche Narbe findet, während der ganze Defect in der Tiefe durch ein derbes Gewebe ausgefüllt ist. Der Verband ist absolut trocken und geruchlos, die inneren Lagen mit eingetrocknetem Blute imprägnirt; und auf der Innenfläche des protective Silk, unter dem sich der Blutschorfheilungsprocess abgespielt hat, finden sich nur einige eingetrocknete Partikel von Epidermisschuppen, sowie etwas eingetrocknetes Blut.

Eine solche Knochenhöhle pflegten wir bisher — vor dem Schede'schen Vorschlage — auf dreierlei Weise zu behandeln, entweder nach Neuber durch Hautlappenimplantation, vorausgesetzt, dass genügend Haut vorhanden war, oder zweitens durch antiseptische Tamponnade und allmälige Füllung mit Granulationen oder aber drittens, wie wir es vor 12—14 Jahren, zu Beginn der antiseptischen Wundbehandlung machten, durch Naht der Haut und Einlegen eines Drains in einen Wundwinkel. Nun, m. H., allen diesen 3 Methoden gegenüber halte ich doch die Blutschorfheilung unter einem Verbande für dasjenige Verfahren, welches dem „jucunde curare" der alten Aerzte am nächsten kommt. Wenn Sie dazu bedenken, wie häufig gerade derartige Leiden, wie käsige Ostiten, Spina ventosa, Weichtheiltuberculose etc. bei uns in Norddeutschland vorkommen, zumal in der Kinderpraxis, so werden Sie mir gewiss zugeben, dass die Blutschorfheilung mit ihrem einen und einzigen Verbande eine grosse Vereinfachung der Nachbehandlung sowohl in Hospital- wie Privatverhältnissen in sich schliesst. In dieser Heilung unter einem Verbande beruht im Wesentlichen der Vorzug des Blutschorfverfahrens: Es leistet für Wunden mit Substanzverlust dasselbe, was die Prima intentio für Wunden mit glatten, passenden Rändern. Uebrigens wohnen, das brauche ich wohl kaum anzudeuten, dem Blutschorf keinerlei spe-

cifischen Kräfte inne. Nach Maschinenverletzungen der Hand, die unter Blutschorf zur Heilung gelangten, habe ich sowohl Anchylose der eröffneten Gelenke, als Verlöthung der durch die Verletzung entblössten Sehnen beobachtet. Gegen diese accidentellen Verletzungsfolgen muss der Chirurg trotz gelungener Blutschorfheilung gerade so gut mit den geeigneten Massnahmen zu Felde ziehen, wie in den auf andere Weise behandelten Fällen.

Was nun das Verhältniss der Blutschorfheilung zu den Recidiven bei tuberculösen Kranken anlangt, so bin ich gegenüber Bramann der Ueberzeugung, dass die Blutschorfheilung an und für sich nichts zu thun hat mit dem Zustandekommen des tuberculösen Recidivs. Diese Frage hängt doch lediglich damit zusammen, ob alles Krankhafte entfernt ist oder nicht. Wenn alles Krankhafte entfernt ist, so verdient meiner Ansicht nach diejenige Methode den Vorzug, welche am raschesten die Heilung herbeiführt; und das ist zweifellos in allen den Fällen mit Gewebsdefect die Blutschorfheilung. Dabei will ich jedoch zugeben, dass es im allgemeinen nicht gerade umfangreiche tuberculöse Erkrankungen gewesen sind, die mir ein günstiges Resultat ergaben.

In 2 Fällen von Evidement tuberculöser Knochenerkrankungen habe ich Recidive gesehen, und zwar an dem erkrankten Metatarsophalangealgelenk der grossen Zehe eines 6jährigen Mädchens, sowie an einer Spina ventosa der Grundphalanx der Finger eines 2jährigen Knaben. Auch nach der wiederholten Ausräumung mit dem scharfen Löffel trat in diesen Fällen ungestörte Blutschorfheilung ein.

Bei den 3 Phelps'schen Durchschneidungen der Weichtheile der Innen- und Plantarseite des Fusses wegen Pes varus congenitus, welche ich auszuführen Gelegenheit hatte, ist die spätere Function der Zehenbeuger bei weitem nicht so gut ausgefallen, wie in Schede's Fällen. Derselbe beobachtete eine vollkommene Retablirung der Funktion des Flex. digitorum communis, während ich in meinen 3 Fällen nur eine ganz minimale Beugung zu sehen Gelegenheit hatte, eine Beugung, die sich zwangslos durch die einfache Narbenretraction erklären liess.

Vielleicht hat die ausgesprochene Vermuthung Schede's, dass sich die Sehnenstümpfe, trotzdem sie nach der Operation erheblich klafften, in dem Blutschorf wieder zusammen gefunden hätten, zu

der eigenthümlichen Auffassung, der ich einige Male bei Collegen begegnet bin, geführt, dass bei Blutschorfheilung keine Sehne und kein Nerv mehr genäht zu werden brauche, sondern dass der Blutschorf alle diese differenten Gewebe zu ersetzen im Stande sei. Es braucht wohl kaum darauf hingewiesen zu werden, dass derartige Auffassungen auf Missverständniss beruhen und dass getrennte Sehnen und Nerven trotz intendirter Blutschorfheilung ebenso sorgfältig genäht werden müssen, wie bei irgend einer anderen Art der Wundbehandlung, wenn man Aussicht auf eine Restitutio ad integrum haben will.

Unter den 10 misslungenen Fällen meiner Beobachtungsreihe war kein Todesfall zu beklagen. Auch kamen, abgesehen von 2 Erysipelen (bei einer Nekrotomie wegen Bruchflächennekrose nach complicirter Unterschenkelfractur, und nach Exstirpation einer cavernösen Blutgeschwulst der Unterkiefergegend) keinerlei sonstige accidentelle Wundkrankheiten vor. Die Entstehung des Erysipels, welches in beiden Fällen ganz rasch ablief, das eine Mal unter der Kraske-Riedel'schen Strichelung, das andere Mal spontan nach Entleerung einer geringfügigen Retention, war ebenso wie in den übrigen misslungenen Fällen bedingt durch mangelhafte Asepsis der Wunde. Den Befürchtungen gegenüber, denen namentlich Herr von Volkmann vor 2 Jahren Ausdruck gab, dass man seinen Patienten in besondere Gefahr bringen könnte durch Anstreben der Blutschorfheilung und Misslingen derselben, habe ich die Erfahrung gemacht, dass der Eintritt des Zerfalles des Coagulums niemals von stürmischen Erscheinungen begleitet war. Die misslingenden Fälle gehen in der Regel mit mässiger Fieberbewegung einher, deren Eintritt nach meinen Erfahrungen verdächtig ist. Da übrigens die Wunden niemals fest zugenäht sind, also das stets sich bildende Wundsecret stets frei abfliessen kann, so kommt Retention nicht vor. Es tritt eben, ganz wie in Fällen, wo die prima intentio nicht gelingt, eine Heilung durch Eiterung ein. Gleichbedeutend mit der mangelhaften Asepsis der Wunde ist es, wenn, wie es bei Nekrotomieen vorkommen kann, trotz sorgfältigster Ausräumung der Lade mit dem scharfen Löffel nicht alles Krankhafte entfernt worden ist. Dass bei nachträglicher Abstossung selbst kleiner Sequester die Blutschorfheilung misslingt, hat Schede bereits selbst angegeben. Aber ich glaube, dass die Blutschorfheilung nach Ne-

krotomieen auch deshalb leicht misslingt, weil doch die inneren Lagen der Knochenlade wahrscheinlich mit den Mikroorganismen des Eiters imprägnirt sind, wenigstens bei uns in Deutschland, wo bei der leichten Erreichbarkeit chirurgischer Hülfe die Fälle mehr frisch zur Operation kommen. Die 4 ausgedehnten Nekrotomieen, welche ich nach Schede behandelte, sind sämmtlich misslungen, und nur eine derselben in Folge nachträglicher Abstossung kleiner Sequester. Solche Erfahrungen hat auch Neuber gemacht, dem unter 6 Fällen 5 misslangen. Sie sind, glaube ich, bedingt durch die Art der Fälle. Von Dr. Lennander, Docenten der Chirurgie in Upsala, hörte ich, dass man in Schweden im allgemeinen gute Resultate mit der Blutschorfheilung bei Nekrotomieen erzielt habe. Er sucht dies darauf zurückzuführen, dass die Nekrotomieen in seiner Heimath, wo die Patienten oft sehr weit entfernt von ärztlicher Hülfe, in einsamen Wald- und Gebirgsgegenden leben, meist sehr spät, nach 10 Jahren und noch längerer Zeit ausgeführt werden; es handele sich in derartigen Fällen oft lediglich um die Herausnahme eines Fremdkörpers. Ob in Wirklichkeit ein solches Verhältniss zwischen frischer und alter Nekrosen zur Blutschorfheilung besteht, lässt sich natürlich nur vermuthen.

Dass die Blutschorfheilung bei allen tuberculösen sowohl Weichtheil- als Knochenheerden meistens so glatt verläuft, möchte ich mit zurückführen auf die Freiheit des tuberculösen Eiters von Mikroorganismen, wie sie Alexander Ogston zuerst nachgewiesen hat.

Ein Moment, welches ich mit unter die cardinalen Bedingungen für das ungestörte Zustandekommen der Blutschorfheilung rechnen möchte, ist die Ruhe des verletzten resp. operirten Theiles. Ich glaube, dass in einem meiner misslungenen Fälle, bei einem Patienten mit complicirter Fractur von Tibia und Fibula, welche sich sehr gut zurecht legen liess, der Blutschorf durch ein mässiges Delirium tremens von 8tägiger Dauer zerstört worden ist. Wenngleich dieser Kranke gleichzeitig unter Fiebererscheinungen eine ausgebreitete Bronchitis bekam, so glaube ich doch, dass die anhaltende Unruhe und das dadurch bewirkte Auseinanderweichen der Fragmente die Hauptschuld an dem Zerfall des Coagulums trug. Schede hält freilich auch die Ruhe für wichtig; ich möchte dieselbe aber am liebsten direkt unter die Hauptvorbedingungen der Blutschorfheilung setzen, um so mehr als Lister selbst bei seinen

Versuchen über die Vitalität des Coagulums die Ruhe als den wichtigsten Factor für die Erhaltung derselben erkannt hat.

Ausser den Drainröhren, deren Verwendung ich bereits oben als störend für die Blutschorfheilung bezeichnet habe, sind auch alle übrigen in der Wunde verbleibenden Fremdkörper, wie z. B. Verschraubungsapparate bei Fracturen, nekrotisches, wenn auch aseptisches Gewebe direct der Blutschorfheilung hinderlich.

In einem Falle hatte ich Gelegenheit, das Flüssigbleiben des in der Wunde angesammelten Blutes zu beobachten. Es handelte sich um die Resection des Kniegelenkes eines Erwachsenen, dem mehrere Monate zuvor anderweitig eine Operation gemacht war zur Entfernung eines umfangreichen Corpus mobile. Der Pat. kam mit granulirender Wunde an der Aussenseite des Kniees bei enormer Schwellung des Gelenkes und hochgradiger Valgusstellung ins Hospital. Beim ersten Verbandwechsel nach der Resection, am 14. Tage, fand sich an der Innenseite des Kniees in einer Tasche ein grösseres Quantum flüssig gebliebenen Blutes angesammelt, das sich durch Druck aus dem Wundspalt entleeren liess. Im übrigen war der spätere Verlauf in jeder Beziehung ungestört. Ein solches Flüssigbleiben des Blutes muss meiner Ansicht nach ebenfalls mit Störungen der Asepsis in Zusammenhang gebracht werden.

Mit der detaillirten Beschreibung des von mir geübten antiseptischen Verfahrens möchte ich Ihre Geduld nicht ermüden. Es stimmt im Wesentlichen mit dem Schede'schen überein. Nur auf einige bemerkenswerthe Punkte der Technik gehe ich näher ein. Bei den Operationen und Wundverbänden an den Extremitäten habe ich mich stets der Esmarch'schen Blutleere resp. Constriction bedient und zwar in der Weise, wie ich es auch sonst seit Jahren zu machen pflege, dass ich immer vor Anlegung des Verbandes erst die Constriction gelöst und alle spritzenden Gefässe unterbunden habe. Die vor unseren Augen sich vollziehende Füllung der Wunde mit Blut konnten wir stets der nach der Esmarch'schen Blutleere in der Regel etwas reichlicher auftretenden, in diesem Falle willkommenen, parenchymatösen Blutung überlassen. Eine mangelhafte Füllung mit Blut habe ich nie erlebt; ebensowenig ergab sich mir jemals die Nothwendigkeit, bereits unterbundene Gefässe wieder lösen zu müssen, wie es, um eine hinreichende Blutung zu erzielen, Neuber zu thun veranlasst war.

Zur Deckung der Wunde rathe ich entschieden, in Uebereinstimmung mit Schede, protective silk zu benutzen. Lässt man dasselbe fort, wie es z. B. Neuber empfiehlt, und legt direct auf die Wunde Gaze, so verfilzt sich dieselbe mit der obersten Schicht des Blutgerinnsels, es bildet sich ein Schorf aus Gaze und Blut, unter dem sich bei günstigem Verlaufe die Wunde mit einer vertieften, dellenförmigen Narbe geheilt findet, während bei Anwendung von protective silk eine Verfilzung des Blutes mit den inneren Verbandlagen verhindert wird und Heilung durch eine im Niveau der umgebenden Haut liegenden Narbe eintritt.

Bezüglich der Vorbedingungen der von uns geübten Antisepsis, möchte ich bemerken, dass ich bisher noch keine sterilisirten Verbandstoffe benutzt habe, dass mir in den Hospitälern, in denen ich arbeite, nur 1 Operationszimmer zu Verfügung steht, welches allerdings nach Möglichkeit von inficirenden Patienten frei gehalten wird, und schliesslich, dass ich vielfach genöthigt bin, bei meinen Operationen mit Wärtern resp. Diakonissen zu arbeiten. Wer sich mit der Wärterfrage beschäftigt hat, der weiss, was das zu bedeuten hat, wenn man statt auf ärztliche Assistenz auf die Hülfe von Wärtern angewiesen ist, die sich aus Schiffbrüchigen und Verunglückten aller Berufsklassen rekrutiren und zu nichts so schwer zu bewegen sind, wie zu der Erfüllung der unerlässlichen strengen Anforderungen der Asepsis.

Zur Desinfection der Hände haben wir uns seit Erscheinen der Fürbringer'schen Arbeit[1]) dessen Verfahren bedient. Es erspart gegenüber den Kümmell'schen Vorschriften volle 4 Minuten Zeit, ist dabei gerade so sicher und greift die Hände viel weniger an. Wenn in der letzten Zeit bei uns von annähernd salonfähigen Händen die Rede sein konnte, so haben wir dieselben nur dem Fürbringer'schen Verfahren zu verdanken.

Um übrigens der Gesellschaft einen Anhaltspunkt zur Beurtheilung der Resultate meiner Antisepsis im allgemeinen zu geben, möchte ich anführen, dass ich im Seemannskrankenhause, wo ein relativ grosses Material von Verletzungen zur Aufnahme gelangt, so dass wir dort etwa in einem Jahre sämmtliche Fracturen des

[1]) P. Fürbringer, Untersuchungen und Vorschriften über die Desinfection der Hände des Arztes, nebst Bemerkungen über den bacteriologischen Charakter des Nagelschmutzes. Wiesbaden bei Bergmann. 1888.

Skelettes zu beobachten Gelegenheit haben, und wo beispielsweise augenblicklich 5 complicirte Unterschenkelfracturen gleichzeitig liegen, in den 8 Jahren meiner Thätigkeit an demselben keine complicirte Fractur durch den Tod verloren habe und auch keine Amputation wegen complicirter Fractur grosser Röhrenknochen habe vorzunehmen brauchen, ausgenommen ein Fall von Zermalmung des Armes durch einen Treibriemen, bei dem die versuchte conservative Behandlung eigentlich von vornherein aussichtslos war.

Wenn ich nun zum Schlusse meine Erfahrungen zusammenfassen darf, so möchte ich, ohne jetzt schon ein abschliessendes Urtheil über die Leistungsfähigkeit der Blutschorfheilung fällen zu wollen, mich trotz der erlebten Misserfolge als einen ausgesprochenen Freund des Verfahrens innerhalb der oben angedeuteten Grenzen bekennen und kann Ihnen aus voller Ueberzeugung rathen, sich der Blutschorfheilung zu bedienen in geeigneten, ausgewählten Fällen, in denen Sie alle wichtigen Bedingungen für das Gelingen derselben zu garantiren im Stande sind. Durch eine sorgfältige Auswahl der Fälle werden Sie die Zahl der Misserfolge noch erheblich mindern können, zumal ich überzeugt bin, dass viele unter Ihnen noch weit bessere Asepsis treiben, als ich.

Durch die Blutschorfheilung wird die Gefahr der septischen Infection der Wunden in keiner Weise gesteigert. Sie ist, wie mancher andere bedeutsame Fortschritt in der neuesten Chirurgie — und ich möchte hier z. B. an das Thiersch'sche Verfahren der Transplantation erinnern — allerdings nur in beschränktem Kreise verwendbar; doch setzt das ihre Bedeutung nicht im Geringsten herab.

Die Schede'sche Methode der Blutschorfheilung halte ich für eine reife Frucht der Lister'schen Aera, deren Cultivirung dem Arzte die Dankbarkeit seiner Patienten sichert und ihm selbst zu hoher Befriedigung gereicht.

XIII.

Ueber Wundbehandlung ohne Drainage.

Von

Prof. Dr. Rydygier

in Krakau.[1])

M. H.! Gestatten Sie mir, Ihnen mit kurzen Worten über die Resultate zu berichten, welche ich im verflossenen Wintersemester mit der Wundbehandlung ohne Drainage in meiner Klinik zu Krakau erzielt habe. — Ich setze die Arbeiten Neuber's über Dauerverband und aseptische Wundbehandlung und Schede's über Heilung unter feuchtem Blutschorf als bekannt voraus. Absichtlich wähle ich eine andere Bezeichnung der von mir angewandten Behandlungsmethode, einmal um weder Neuber noch Schede Unrecht zu thun, und dann auch deshalb, weil ich mich weder nach dem Einen, noch nach dem Anderen streng gehalten, sondern von Beiden Das genommen habe, was mir gut zu sein schien und namentlich was meinen wenig günstigen klinischen Verhältnissen entsprach. Und so kam ich zu einer Wundbehandlung, welche sich nur in sofern von der früher von mir allgemein benutzten und auch jetzt noch in einer grossen Anzahl von gleich näher zu bezeichnenden Fällen angewandten im Grunde genommen nur dadurch unterscheidet, dass die Drainage fortgelassen wurde. Selbstverständlich eignen sich zu dieser Behandlungsweise nicht alle Fälle, sondern nur solche, von denen wir von vornherein erwarten dürfen, dass sie mit ziemlicher Sicherheit per primam heilen werden, also die, wo wir alles krankhaft Veränderte fortgenommen haben und unsere Schnitte in wirklich gesunden Geweben, so weit

[1]) Nach einem am 2. Sitzungstage des Congresses, 5. April 1888, gehaltenen Vortrage.

das bei der Operation zu entscheiden ist, geführt haben; die übrigen Fälle werden nach alter Art behandelt. Um hier das gleich an einem Beispiel besser klar zu legen, will ich nur erwähnen, dass wir z. B. nach Resectionen bei tuberculöser Kniegelenksentzündung nicht mehr die Drainage anwandten, weil wir hier sicher zu sein glaubten, dass durch genaue Exstirpation der Gelenkkapsel und Resection der afficirten Gelenkenden alles Krankhafte entfernt wurde; ebenso beim Ellenbogengelenk u. a. — Dahingegen haben wir nach Resection des Hüftgelenks es noch nicht gewagt, die Drainage fortzulassen, obwohl wir von Neuber gehört, dass er in günstigen Fällen es auch hier thut. Von wie grosser Bedeutung es gerade bei Gelenkresectionen bei tuberculöser Entzündung ist, die Drainage fortlassen zu dürfen, wird Jeder von uns anerkennen, da wir ja Alle wissen, wie schwer und langdauernd es in vielen dieser Fälle ist, die Drainfisteln dauernd zum Verschluss zu bringen. So manche Gelenkresection, die in wenigen Wochen per primam geheilt war „bis auf die Drainfisteln", hat nachher noch manchmal Monate bis zu ihrer vollständigen Ausheilung Zeit gebraucht. — Um aber die Drainage fortlassen zu können, muss man nicht nur alles Krankhafte entfernt haben, also die Wunde zur Prima intentio geeignet gemacht haben, sondern auch keine Infectionskeime in die Wunde gebracht haben. Es ist also die peinlichste Desinfection der Instrumente, Hände und des Operationsfeldes vor der Operation durchaus nothwendig. Wer dann in so günstigen Aussenverhältnissen operirt wie Neuber, kann während der Operation der Antiseptica entbehren. — Und gewiss hat Neuber Recht, wenn er darauf hinweist, dass durch das häufigere Irrigiren mit unseren antiseptischen Lösungen während der Operation die Wunde nur gereizt und dadurch die Wundsecretion vermehrt wird, was beim Fortlassen der Drainage doppelt störend ist und durch grössere Secretansammlung und Secretverhaltung unser Bestreben der Heilung per primam ohne Drainage und unter einem Verband vereiteln kann. In den bis jetzt wenig günstigen Verhältnissen unserer Krakauer Universitätsklinik (demnächst wird Dank der Fürsorge unserer Hohen Regierung eine neue chirurgische Klinik gebaut) habe ich es nicht gewagt, das Irrigiren der Wunde mit Antisepticis (1 prom. Sublimatlösung) während und nach der Operation ganz wegzulassen; wir

haben nur möglichst selten irrigirt und auch das Auswischen der Wunden mit Tampons gegen früher stark eingeschränkt. — Entgegen Schede und mit Anschluss an Neuber haben wir die zwischen der Nahtlinie hie und da gelassenen Nahtlücken an den möglichst tiefsten Punkten der Wunde etablirt, um gerade nur so viel Blut in der Wunde sich ansammeln zu lassen, als es durchaus nothwendig ist zur Ausfüllung der etwa vorhandenen Spalten und Hohlräume in der Wunde. — Diese Spalten und Hohlräume suchten wir überdies noch durch besondere, eigens darauf hin abzielende Compression zu verkleinern, weil wir vollständig den Vorwurf v. Bergmann's, den er Schede bei seiner ersten Mittheilung über die Heilung unter feuchtem Blutschorf machte, anerkennen, dass nämlich das in den Wunden in grösserer Menge angesammelte Blut doch ein mitunter gefährlicher Stoff sein kann, da es unzweifelhaft einen sehr guten Nähr- und Züchtungsboden für etwaige Infectionskeime abgiebt. — Wer freilich ganz sicher sein kann, dass während der Operation absolut keine Infectionskeime in die gesetzte Wunde kommen und auch dort nicht zurückbleiben, den wird dieser Vorwurf wenig berühren. — Wir in unseren — wie schon erwähnt — wenig günstigen Verhältnissen mussten darauf Rücksicht nehmen; würden es auch Anderen anrathen, zumal da ja dort, wo es gelingt, durch eine entsprechende Compression die Wundflächen unmittelbar aneinander zu bringen, die Verklebung derselben per primam noch einfacher und leichter erreicht wird. Wir haben deshalb z. B. bei Mammaamputationen mit Ausräumung der Achselhöhle in die letztere, nachdem die ganze Nahtlinie mit angefeuchteter Sublimatgaze bedeckt war, einen entsprechend grossen Bausch von Sublimatgaze hineingestopft, um ein möglichst genaues Anliegen der Haut an die unterliegenden Weichtheile zu erzielen und nicht erst die etwa entstehende Höhle mit Blut anfüllen zu lassen. Im Gegentheil, der Ueberschuss von Blut wurde vor Anlegung des Verbandes noch einmal durch die Lücken zwischen den Nähten extra ausgedrückt. — Aus ähnlichen Gründen kam bei uns auch das Protectiv-Silk nicht in Verwendung. — Wir stellen uns nämlich vor, dass durch möglichst rasches Austrocknen des etwa längs der Nahtlinie aufliegenden, dünnen Blutschorfes die Wunde durch den dann trockenen Blutschorf am Besten vor einer späteren Infection geschützt wird.

Ferner glaubten wir jede weitere Complication des Verbandes durch Wiederaufnahme neuer Bestandtheile möglichst meiden zu müssen. In Fällen freilich, wo die geschaffene Wundfläche nicht ganz mit Haut gedeckt werden konnte, da benutzten wir das Protectiv zur Ergänzung.

Wenn ich also die von mir benutzte Wundbehandlung ohne Drainage in kurzen Worten nochmals zusammenfassen darf, so stellt sie sich folgendermassen dar:

1) Nur Wunden, von denen ich sicher annehmen durfte, dass nichts Krankhaftes zurückgeblieben war und die zur Prima intentio geeignet erschienen, wurden ohne Drainage in Uebereinstimmung mit Neuber und Schede behandelt.

2) Genaueste Desinfection vor der Operation; sehr seltenes Irrigiren mit antiseptischen Lösungen während der Operation; lockere Nahtvereinigung der Wundränder — meistens durch Kürschnernaht.

3) Mehrfach zusammengelegte Jodoform- oder Sublimatgaze (meist die letztere), in 1 prom. Sublimatlösung unmittelbar vor dem Auflegen angefeuchtet, wird auf die Wunde gelegt. Auf diese dünne Lage kommt, wo Höhlenwunden vorliegen, ein entsprechend grosser Gaze- oder Wattebausch behufs milder Compression zu liegen, darauf weitere Lagen von trockener Sublimatgaze und Watte; das Ganze wird mit Calicot- und gestärkten Gazebinden gehörig befestigt.

Im Ganzen habe ich also an der von mir bis dahin benutzten Verbandsweise nichts weiter geändert, als die Drainage in entsprechenden Fällen fortgelassen und — wo nöthig — eine systematische, auf kleinere Fläche beschränkte Compression extra hinzugefügt. Zum letzteren Zwecke benutzte ich — wie oben bemerkt — statt der von Neuber anempfohlenen Schwämme — einfach Bäusche von antiseptischer Gaze oder Watte, weil in meiner Klinik Schwämme überhaupt nicht in Verwendung kommen.

In 43 auf diese Weise behandelten Fällen habe ich nur 8 Misserfolge zu verzeichnen, wie das des Näheren aus der am Schluss gegebenen kurzen Zusammenstellung der operirten Fälle ersichtlich ist. Trotzdem dies Resultat nicht ganz dem von Neuber erzielten gleichkommt, muss es doch als ein gutes bezeichnet werden in Anbetracht der schon erwähnten schlechten Verhältnisse unserer Klinik.

Ein ähnliches Resultat hat mein Vorgänger Mikulicz zu verzeichnen gehabt. Nach einer Mittheilung im „Przeglad lekarski 1887, No. 2." kamen auf 45 Fälle 9 Misserfolge. Worauf ich aber zugleich mit Mikulicz das grösste Gewicht legen möchte, das ist der Umstand, dass auch in den Fällen, wo ein aseptischer Verlauf nicht erzielt wurde, keinerlei Nachtheil für unsere Patienten entstanden ist.

In Folge dieser Beobachtung erlaubten wir uns, in manchen Fällen, die von vornherein zu dieser Behandlungsweise weniger geeignet zu sein schienen, dieselbe trotzdem anzuwenden, da es ein Leichtes war, wenn es nicht gut ging, noch nachträglich ein Drainrohr einzufügen und so den weiteren Verlauf zu reguliren.

Ich lasse jetzt in kurzen Worten die Zusammenstellung der in obiger Weise behandelten Fälle folgen:

A. Operationen am Kopfe und Halse.

9 Fälle von Arterien-Unterbindung in continuitate. Es handelte sich in allen diesen Fällen um Unterbindung der Artt. thyroid. superiores et inferiores bei Struma, und zwar wurden diese Unterbindungen an 3 Individuen ausgeführt. In einem Falle wurde bloss rechterseits die Art. thyr. sup. et inf. unterbunden, bei den beiden anderen Patienten wurde beiderseits die Unterbindung ausgeführt. Dabei ist im letzten Falle die eine Art. thyr. inf. gerissen; die Blutung wurde durch Liegenlassen zweier Schieberpincetten gestillt und diese Wunde natürlich nicht genäht, sondern mit Jodoformgaze austamponirt. Der Verlauf ist in allen diesen Fällen aseptisch gewesen.

4 Fälle von Exstirpation grösserer Lymphome am Halse; in allen Heilung per primam, nur in einem geringe Eiterung in ein paar Stichcanälen.

1 Fall von Exstirpation eines Parotiscarcinoms; theilweise misslungen; es hat sich eine Fistel gebildet.

B. Operationen am Rumpfe.

3 Fälle von Amputatio mammae mit Achselhöhlen-Ausräumung. In allen Fällen ist ein aseptischer Verlauf gewesen. In einem von ihnen bemerkten wir beim ersten Verbandswechsel, dass sich unter der verklebten Haut eine grössere Menge

flüssigen Blutes angesammelt hat. Das ausgetretene Blut ist also weder resorbirt worden, noch geronnen. Diese Beobachtung haben wir auch noch in anderen Fällen zu machen Gelegenheit gehabt. Es wird dadurch der weitere Verlauf in keiner Weise gestört; man braucht nur mit einer Kornzange die Nahtlinie an einer Stelle stumpf lösen und das Blut ausfliessen zu lassen und durch einen gelinden Compressions-Verband für das genaue Anlegen der Haut an ihre Unterlage zu sorgen. Im letzten Falle von Amputatio mammae reichte die Haut nicht ganz aus zur Deckung des gesetzten Defectes; es wurde diese Stelle mit Protectiv-Silk bedeckt und darunter bildete sich eine schöne, glatte Narbe. Ein paar Tropfen Eiter bildeten sich in diesem Falle in den Stichcanälen, wo eine stärkere Spannung war.

1 Fibrom der Bauchdeckenwandungen heilte nach Exstirpation per primam.

1 Herniotomie einer eingeklemmten Cruralhernie heilte ebenfalls aseptisch.

C. Operationen an den Extremitäten.

5 Fälle von Resection grösserer Gelenke (2 Kniegelenke und 3 Ellenbogengelenke). Nur in einem Falle von partieller Ellenbogengelenkresection kam kein aseptischer Verlauf zu Stande und musste nachträglich drainirt werden.

3 Fälle von Arthrectomie. In einem von ihnen ist der Erfolg mangelhaft gewesen; ein kleiner Theil der Wunde heilte per granulationem.

1 Fall von partieller Resection der Scapula verlief aseptisch.

6 Fälle von Auskratzung und theilweiser Resection von tuberculösen Knochenherden in verschiedenen Fussknochen. In 3 Fällen war ein aseptischer Verlauf. In einem Fall von Excochleatio calcanei, wo eine Fistel sich gebildet hatte, wurde die Heilung später dadurch unter dem Blutschorf erzielt, dass man die Wandungen ankratzte und die Fistel mit Blut sich anfüllen liess; unter einem Verband heilte dann die Wunde.

1 Fall von Wladimirow-Mikulicz'scher Operation heilte per primam.

5 Fälle von Amputation (3 Amputationen des Ober-

schenkels und 2 Fälle des Unterschenkels). Beide Unterschenkel- und zwei Oberschenkelamputationen heilten aseptisch. In einem Falle von Oberschenkelamputation, wo starke Quetschung und Blutsugillationen vorlagen (Ueberfahren mit einem Eisenbahnwagen), kam es zu längerer Eiterung und mussten Drain's nachträglich eingelegt werden.

1 Spaltung und Excision einer langen oberflächlichen Fistel in der Gegend des Kniegelenkes ist nicht per primam geheilt; ein kleiner Theil blieb offen und die Fistel recidivirte.

1 Osteotomie nach einer difform geheilten Fractur beider Unterschenkelknochen oberhalb der Malleolen heilte per priman.

1 Enucleation eines Neurofibroms des N. peroneus aus der Kniekehle heilte ebenfalls per primam.

Seitdem haben wir eine weitere Reihe von guten Erfolgen mit der Wundbehandlung ohne Drainage zu verzeichnen.

Zum Schluss möchte ich noch eine kurze Bemerkung in Bezug auf die Einrichtung des Operationssaales mir erlauben. Bekanntlich ist es sehr schwer, in einer Universitätsklinik, wo ja der Operationssaal zugleich das Auditorium bilden muss, den Ansprüchen auch nur annähernd gerecht zu werden, die Neuber an einen aseptischen Operationsraum stellt. Selbst der schön ausgestattete neue Operationsraum der Berliner chirurgischen Klinik lässt in dieser Beziehung zu wünschen übrig. Da mich diese Angelegenheit gerade jetzt, wo eine chirurgische Klinik in Krakau gebaut werden soll, speciell interessirte, bin ich der Frage näher getreten und erlaube mir folgende Vorschläge zu machen:

Es ist unzweifelhaft von der grössten Wichtigkeit, den ganzen Operationsraum jeden Tag vollständig abspülen zu können, damit beim Hereintreten der Studirenden vor der Vorlesung resp. Operation der unter den Bänken und namentlich in den Ecken derselben angesammelte Staub nicht aufgewirbelt wird und so die Luft verunreinigt. Dies liesse sich meiner Ansicht dadurch vermeiden, dass erstens die Bänke auf dem gewölbten Amphitheater nicht unmittelbar aufruhten, sondern ein Spalt übrig gelassen würde, so dass das Spülwasser von oben aus dem Gang bis nach unten frei abfliessen könnte bis zu der in der Mitte des Operationsraumes selbst angebrachten Abflussröhre. Dazu wäre es nöthig, die Bänke auf abgerundeten Füssen frei ruhen zu lassen, und es müssten noch

ebenfalls auf solchen Füssen freistehende Fussbänke angebracht werden. Zweitens müssten die Wände, die Decke und der Fussboden möglichst glatt und wasserdicht sein, ebenso die Bänke so beschaffen sein, dass sie auch durch reichliches Abspülen mit Wasser keinen Schaden nehmen könnten. Durch Anschrauben eines Schlauches an die Wasserleitung könnte man dann den so eingerichteten Operationssaal von oben bis unten ohne Mühe gründlich abspülen und so ihn möglichst staubfrei machen.

XIV.

Osteo-dermoplastische Fussamputation.

Von

Prof. Dr. Rydygier

in Krakau.[1])

(Mit Holzschnitten.)

Leider giebt es noch immer so stark ausgebreitete und so tief bis in den Knochen dringende Unterschenkelgeschwüre, dass ihre dauernde Heilung nicht anders zu erzielen ist, als durch eine mehr oder weniger hohe Unterschenkelamputation. — Natürlich sind diese Geheilten zeitlebens gezwungen, sich einer Stelze zu bedienen und alle daraus resultirenden Unannehmlichkeiten und Beschwerden zu ertragen. Bei nicht zu hohen Geschwüren könnte man vielleicht daran denken, eine Continuitätsresection beider Unterschenkelknochen behufs Heilung des Geschwürs auszuführen. Freilich müsste eine genügende Hautbrücke noch vorhanden sein und die Ernährung des Fusses nicht zu sehr gelitten haben, auch das Geschwür nicht bis über das Sprunggelenk hinunterreichen. In solchem Zwecke hat zuerst Jasinski[2]) im Jahre 1880 eine derartige Continuitätsresection ausgeführt und zwar am rechten Unterschenkel, wo nach einer Verletzung neben einem Knochenbruch eine ausgedehnte Weichtheilzerstörung zu Stande kam. — Obgleich der Knochenbruch heilte, blieb die Extremität functionsunfähig, weil durch eine tiefe, sternförmige Narbe der Haut und Wadenmuskulatur die letztere stark verkürzt war und der Unterschenkel nicht nur im Knie contrahirt war, sondern auch der Fuss

[1]) Auszugsweise vorgetragen am 3. Sitzungstage des Congresses, 6. April 1888.

[2]) Gazeta lekarska. 1886. p. 1059.

eine Pes equinus-Stellung angenommen hatte. Ueberdies befanden sich von früher her an der vorderen Unterschenkelfläche Geschwüre, die nie recht zum Ausheilen kamen. Nach einer Continuitätsresection wurde diese Patientin mit einer Verkürzung von 5—6 Ctm. dauernd geheilt.

Löbker[1]) hat im Jahre 1884 ein 5 Ctm. langes Stück Radius und Ulna resecirt, um die nach einer vor längerer Zeit vorhergegangenen Verletzung stark retrahirten Muskel-, Sehnen- und Nervenstümpfe zusammennähen zu können.

Martel[2]) hat im Jahre 1885 mit diesem Verfahren bei einer Unterschenkelfractur, die mit ausgedehnter Weichtheilwunde complicirt war, ein ausserordentlich zufriedenstellendes Resultat erzielt, trotzdem die Verkürzung etwas mehr als 8 Ctm. betragen hat.

Immerhin wird es Fälle von Unterschenkelgeschwüren geben, bei denen weder Hauttransplantationen, noch die Continuitätsresection angezeigt sein wird; wo im Gegentheil eine Unterschenkelamputation bis jetzt gemacht werden musste. Um dieses zu vermeiden, habe ich in einem entsprechenden Falle ein Verfahren gewählt, wie es die beigegebenen Zeichnungen illustriren:

Es handelte sich um einen Fall von ausgedehntem und bis tief in den Knochen reichendem Geschwür: beim Glätten und Reinigen des Geschwürsgrundes mit scharfem Löffel und Meissel wurde der Markcanal eröffnet. In diesem recht verzweifelten Falle führte ich eine der Pirogoff'schen ähnliche Fussamputation aus, nur mit dem Unterschied, dass nicht ein Steigbügelschnitt durch die Weichtheile nach unten geführt, sondern ein grosser Plantarlappen aus der ganzen Dicke und Länge der Sohle bis zu der Zehencommissur ausgeschnitten wurde (s. Fig. 1.), welcher nach gehöriger Reinigung des Geschwürsgrundes und Anfrischung der Ränder zur Deckung der früheren Geschwürsfläche dienen sollte. Es blieb aber noch zwischen dem unteren angefrischten Geschwürsrande und dem über dem Dorsum geführten Horizontalschnitt eine Hautbrücke stehen (Fig. 2, ad). Um den Plantarlappen nach oben in die Wunde hinaufzuklappen, musste diese Hautbrücke entfernt werden. Sie wurde in der Mitte senkrecht durchschnitten und nach beiden Seiten zurückpräparirt. Die so entstandenen beiden kleinen Seitenlappen wurden dazu verwendet, um seitlich den nach oben geschlagenen grossen Plantarlappen zu ergänzen und dort den Defect decken zu helfen, wie es Fig. 3 an der einen Seite zeigt. Der grosse Plantarlappen ist ganz angeheilt und nur

[1]) Centralblatt für Chirurgie. 1884. No. 50.
[2]) Gaz. méd. de Paris. 1886; ref. im Centralblatt für Chirurgie. 1886. No. 42.

geringe Randgangrän ist aufgetreten; dahingegen sind beide Seitenlappen leider abgestorben, so dass sich hier die Wunde durch Benarbung schliessen muss und der Heilungsprocess längere Zeit in Anspruch nimmt. Dieses unangenehme Ereigniss muss ich auf die schlechte Ernährung und Decrepidität des Patienten im Allgemeinen, sowie auf die weitgehenden Veränderungen in der Umgebung der Wunde schieben — jedenfalls dürfte es sich nur ausnahmsweise ereignen, dass so kleine Lappen mit so breitem Ernährungsstiel absterben sollten. Indessen kann man schon jetzt sehen, dass der Patient ganz gut auf seinen Pirogoff'schen Stumpf wird auftreten können, und der dicke Plantarlappen sicher einem Wiederauftreten des Geschwüres vorbeugen wird.

Fig. 1.

Fig. 2.

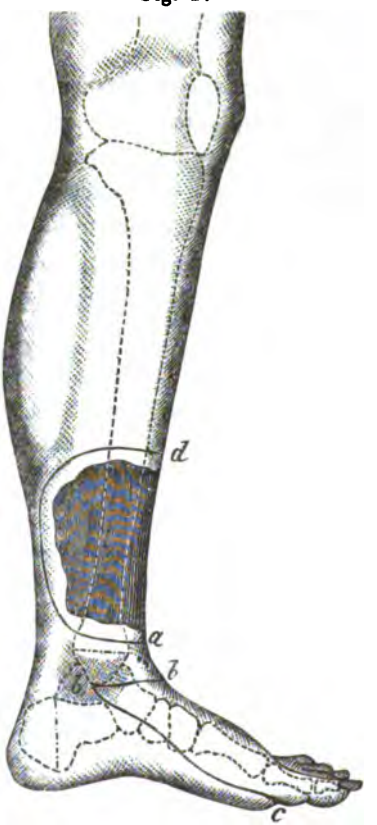

Fig. 3.



Keetley hat im vorigen Jahr in ähnlicher Weise ein Unterschenkelgeschwür durch eine entsprechende Modification der Syme-schen Fussamputation geheilt. Mein oben geschildertes Verfahren hat jedoch bedeutende Vorzüge vor dem Keetley'schen: 1) Die Verkürzung der Extremität ist danach nicht so beträchtlich; und 2) ist die Gefahr, dass der Lappen absterben könnte, lange nicht so gross, was ja von der grössten Bedeutung ist. Wenn schon bei der gewöhnlichen Syme'schen Fussamputation die Ernährung des Fersenlappens in Folge der Ausschälung des Calcaneus gefährdet ist, um so mehr muss man dies hier befürchten.

Und in der That ist ein solches Unglück Baracz (Przegl. lek. 1887. No. 6), der nach der Keetley'schen Methode operirt hat, zugestossen und der ganze Lappen abgestorben.

XV.

Aus der königlichen chirurgischen Poliklinik und dem Mutterhaus-Hospitale zu Kiel.[1]

Von

Dr. Ferd. Petersen,

Professor in Kiel.

(Hierzu Taf. VI, Fig. 5, 6, 7 und 1 Holzschnitt.)

I. Ueber eiterige durchlöchernde Hautentzündung (Dermatitis cribrificans).

M. H.! Im verflossenen Semester habe ich an 5 Individuen eine eigenartige Krankheit kennen gelernt, welche ich bis dahin noch nie gesehen hatte, welche auch allen Collegen, denen ich davon erzählte, beziehentlich die Fälle vorführte, unbekannt war, und welche ich in der mir zugängigen Literatur ebenfalls nirgends beschrieben gefunden habe. Trotzdem mag sie ja schon beobachtet und auch irgendwo beschrieben sein, jedenfalls darf ich aber behaupten, dass sie nicht allgemein bekannt ist. Am meisten Aehnlichkeit hat die Krankheit mit der Sycosis parasitaria, dem Herpes tonsurans, weicht aber doch von diesen Krankheiten sowohl in klinischer Beziehung als in Beziehung auf die Ursache, die Materia peccans, d. h. den veranlassenden Pilz so sehr ab, dass ich es verantworten zu können glaube, sie als eigene Krankheitsform hinzustellen.

Da die Erkrankung auch ein im engeren Sinne chirurgisches Interesse hat, so habe ich geglaubt, Ihnen hier das Bild derselben entwickeln zu dürfen.

[1]) Vorträge, gehalten am 1., 2. und 4. Sitzungstage des Congresses, 4., 5., 7. April 1888.

An verschiedenen Theilen des Körpers, besonders im Gesicht und auf der behaarten Kopfhaut entstehen zunächst kleine, rothe, über die Umgebung etwas erhabene Stellen oder Flecke von unregelmässiger Gestalt und etwas unebener Oberfläche. Sehr bald bedecken sich diese Stellen, während sie an Umfang zunehmen, mit einer schmutziggelben Borke, welche ziemlich fest anhaftet und bei ihrer gewaltsamen Entfernung, z. B. mit dem scharfen Löffel, die oberflächliche Epidermisschicht mitnimmt, so dass eine mässig blutende, ziemlich stark geröthete, etwas papilläre, abgeschürfte Stelle zu Tage tritt. Bleibt die Borke unbehelligt, dann bilden sich, ebenfalls ziemlich rasch, bald nur einige Millimeter, bald einen Centimeter und darüber von einander entfernte, subepidermoidale Eiterbläschen, nach deren Entfernung kleine, napfförmige Substanzverluste sichtbar werden, die so aussehen, als wäre die Haut mit einem Stecknadelkopf bis zur Hälfte des Kopfes etwa eingedrückt. Der Grund dieser Vertiefungen ist roth, blutet aber nicht. Um diese Zeit hat gewöhnlich die Epidermis der erkrankten Stelle schon wieder eine derbere Beschaffenheit angenommen, die Borken haften nicht mehr so fest, so dass sie, ohne die Epidermis mitzunehmen, entfernt werden können.

Die Krankheit dehnt sich nun in derselben Weise in der Fläche aus und zwar mehr oder weniger kreisförmig, die Infiltration und Röthung schiebt sich weiter, auf den neu befallenen Theilen schiessen neue Bläschen auf, während die Bläschen in der Mitte, wenigstens für längere Zeit nicht abheilen, sondern bestehen bleiben. Auf diese Weise werden grosse Theile der Haut, die ganze Wange, die ganze Stirn im Verlaufe von einer bis drei Wochen befallen.

Anders gestaltet sich nun das Bild, sobald die Haargrenze erreicht wird, oder dort, wo die Krankheit sich von vorneherein auf behaarten Theilen zeigt. Die Haare verkleben mit den Borken zu einer ziemlich dichten Masse, doch bemerkt man hier und da die erwähnten Eiterbläschen, besonders am Rande der Erkrankung. Die Haare brechen nicht ab, wie bei Herpes tonsurans, sondern bleiben ganz und haften, wenigstens zunächst, fest in ihrem Boden. Später scheinen sie lockerer zu werden, doch kann ich darüber keine bestimmte Angabe machen, da ich stets natürlich die ganze erkrankte Partie und darüber hinaus die noch gesunde Kopfhaut habe rasiren lassen. Interessant ist nun das Verhalten der Kopf-

haut unter den Eiterbläschen. Schon sehr bald, im Verlaufe einiger Tage, kommt es hier zu einer eitrigen Einschmelzung, einer feinen Durchlöcherung der Haut. Hat der Entzündungs- und Eiterungsvorgang die widerstandsfähige Haut durchbohrt, dann breitet er sich im Unterhautzellgewebe rasch in der Fläche aus und nach wiederum einigen Tagen ist die ganze befallene Partie eitrig unterminirt. Der Process breitet sich immer weiter aus, so dass handtellergrosse Unterminirungen vorkommen. Drückt man auf diese, jetzt siebförmig durchlöcherte Partie, dann quillt aus allen Löchelchen dicker Eiter hervor, und führt man in ein beliebiges Loch eine Sonde ein, dann kann man diese unter der Haut ziemlich frei hin- und herbewegen und aus jedem anderen Loch wieder herausführen, nur hier und da stösst man auf etwas Widerstand von Seiten eines noch stehen gebliebenen Gewebsbalkens. — Von unten her wird nun die Haut durch die Entzündung erweicht, aufgelockert, mehr oder weniger zerstört, so dass sie einem etwas energisch wirkenden scharfen Löffel nicht mehr Stand hält.

Neben den grossen Heerden kommen auch kleine vor, mit nur einer Oeffnung, welche ganz den Eindruck kleiner Furunkel machen.

Die subjectiven Beschwerden bestehen in einem mässigen Brennen, geringem Schmerz, nicht besonders starker Druckempfindlichkeit, zeitweise auftretendem Jucken.

Das Allgemeinbefinden scheint in keiner Weise und zu keiner Zeit gestört, Fieber scheint nicht dabei vorzukommen, doch ist dies allerdings nicht durch das Thermometer sicher gestellt; nur so viel kann man sagen, dass eine etwa vorkommende Temperatursteigerung keineswegs erheblich sein kann.

Auffallend ist das verschiedene Verhalten der Krankheit an den verschiedenen Theilen des Körpers, wobei ich noch zu erwähnen habe, dass auf den durch die Kleider bedeckten Hautpartieen keine Bläschen beobachtet worden sind, sondern nur Röthung, mässige Schwellung und geringe Borkenbildung.

Dass auf der behaarten Kopfhaut die Entzündung in die Tiefe geht bis in das Unterhautzellgewebe und hier dieses zur Entzündung bringt, zwingt uns zu der Annahme, dass die Haarbälge den Weg bilden. Freilich muss ich gestehen, dass ich auch an frischen Stellen niemals in oder unmittelbar an den Eiterbläschen Haare

gesehen habe, es spricht Dies aber nicht gegen die Annahme, denn ich vermuthe, dass gerade die leeren Haarbälge besonders geeignet sind, als Bahnen für die Einwanderung der Entzündungserreger in das Unterhautzellgewebe zu dienen, während die Haare vielleicht durch ihre Anwesenheit den Balg mehr oder weniger ausfüllen und dadurch die Einwanderung hindern.

In einem Falle wurde auch der Kopf der einen Augenbraue von der Krankheit ergriffen, ohne dass eine Durchlöcherung stattfand. Es kam mir deshalb darauf an zu erfahren, wie weit die Augenbrauen-Haare in die Tiefe reichen. In den verschiedenen Hand- und Lehrbüchern der Anatomie und Gewebelehre konnte ich einen Aufschluss darüber nicht finden. Eine deshalb vorgenommene mikroskopische Untersuchung ergab, dass die Haare der Augenbraue zwar tiefer gehen als die Lanugo-Härchen, tiefer als die Talgdrüsen, aber nicht so tief wie die Kopf- und Barthaare, das eigentliche Fettlager und das lockere Unterhautzellgewebe erreichen sie nicht, wenigstens der grössten Mehrzahl nach nicht. Das Verhalten der Augenbrauenhaut der Krankheit gegenüber ist also damit erklärt, und das Ganze stimmt demnach mit der vorher ausgesprochenen Annahme.

Man wendet mir nun vielleicht ein, dass doch der ganze Process eine zu grosse Aehnlichkeit mit dem Herpes tonsurans oder der Sycosis parasitaria habe, als dass man annehmen könnte, es handele sich hier um eine Krankheit eigener Art; man sagt mir vielleicht, das etwas abweichende Verhalten berechtige keinenfalls zur Aufstellung einer besonderen Krankheitsform, solches komme ja bei allen möglichen Krankheiten vor. Nun, m. H., auf der andern Seite haben auch viele Krankheiten mit andern grosse Aehnlichkeit und sind doch von ihnen grundverschieden, und wer das von mir gegebene Krankheitsbild gesehen hat, der wird sich gleich sagen, dass hier doch wohl etwas Besonderes vorliegt. Ich habe recht viele Fälle von Herpes tonsurans und Sycosis parasitaria gesehen, ist doch bekanntlich Holstein ein Land, welches in dieser Beziehung besonders bevorzugt sein soll, gleich beim ersten Fall der beschriebenen Art jedoch, der mir zur Beobachtung kam, war es mir klar, dass sich hier zu viel Fremdartiges zeigte, um diesen Process mit den genannten Erkrankungen so ohne Weiteres zu identificiren. Aehnlich wie mir ist es meinem Freunde Quincke

gegangen, welcher ebenfalls einen Fall beobachtet hat, der allerdings nicht frisch in seine Behandlung kam, so dass das Bild mehr oder weniger verwischt war.

Verschiedene Umstände scheinen allerdings für die Identität zu sprechen, so die Eiterbläschen, die mehr oder minder regelmässige Verbreitung in Kreisform, ferner dass die Krankheit gerade in Holstein beobachtet worden ist, wo Herpes tonsurans so häufig vorkommt. Auch der Umstand könnte dafür sprechen, dass der Vater der Familie, von der vier Mitglieder befallen wurden, angiebt, dass zuerst ein neugekauftes Pferd die Krankheit an der Flanke gezeigt habe, wenn auch bereits im Juni, während erst im Dezember die Krankheit an einem Familienmitgliede auftrat. (Das betreffende Pferd war mit einem Schwamm an der kranken Stelle gewaschen worden, und zwar aus einer Waschschüssel, welche der ganzen Familie zum Gebrauche diente.)

Gegen die Identität würde auch nicht gerade die Unterminirung der Haut sprechen, da diese ja auch bei den anderen Krankheiten beobachtet wird, doch, muss ich sagen, nicht mit der Regelmässigkeit wie hier. Sobald unsere Krankheit die Haargrenze erreicht, dann tritt auch mit Sicherheit das Tiefergreifen und die Unterminirung ein, und zwar, wie ich schon hervorhob, in ganzer Ausdehnung der befallenen Partie. Dabei ist die Schwellung der Haut eine unbedeutende, während bei Herpes tonsurans und Sycosis parasitaria bedeutende Infiltration und Knotenbildung auftritt, das sogenannte Kerion Celsi.

Gegen die Gleichheit der fraglichen Krankheiten spricht, dass die Haare nicht ihren Glanz verlieren, dass sie nicht brüchig werden, die betreffende Kopfhaut also nicht „tonsurirt“ erscheint, dass die vorhandenen Haare, zunächst wenigstens, fest in ihren Bälgen sitzen, so dass sie auch einem recht starken Zug nicht nachgeben. (Nebenbei bemerkt kann eine Verwechselung mit Impetigo contagiosa nicht stattfinden, da bei dieser der Process bekanntlich ausserordentlich oberflächlich verläuft.)

Wir haben also ein entschieden anderes klinisches Bild vor uns. Trotzdem würde ich mich noch nicht für berechtigt halten, eine besondere Krankheitsform anzunehmen, wenn nicht die mikroskopische und bakteriologische Untersuchung den vollen Beweis lieferte. Der Beweis ist allerdings zunächst leider nur ein negativer.

Trotz wiederholter Untersuchung des von frischen und alten Stellen entnommenen Materials ist niemals Trichophyton tonsurans Malmsten gefunden worden. Wer da weiss, wie leicht dieser Pilz sonst nachzuweisen ist, der wird zugeben müssen, dass wenn man denselben weder an frisch befallenen noch an längst erkrankten Stellen findet, man daraus schliessen darf, dass er auch wirklich nicht vorhanden ist, dass wir es also nicht mit einer von diesem Pilz erzeugten, sondern mit einer anderen Krankheit zu thun haben.

Um ganz sicher zu gehen, habe ich meinen Collegen, unseren Kieler Bakteriologen, Herrn Bernhard Fischer gebeten, sich der Sache anzunehmen. Herr Fischer ist mir auf das liebenswürdigste entgegengekommen und hat mit dem lebhaftesten Interesse die Angelegenheit verfolgt. Von ihm und von mir sind zu verschiedenen Zeiten und von verschiedenen Stellen Impfungen vorgenommen, die Culturversuche und die Untersuchungen sind sämmtlich im bakteriologischen Institut gemacht, niemals ist eine Spur von Trichophyton tonsurans gefunden worden. Herr Fischer ist so freundlich gewesen, mir eine ausführlichere Mittheilung zu überlassen, welche ich zu den Acten geben werde. Ich will hier nur bemerken, dass nach je einer von Fischer und mir vorgenommenen Impfung ein eigenthümlicher Pilz gezüchtet wurde, der aber von Trichophyton tonsurans grundverschieden ist. Aus dem Eiter der unterminirten Partien ist massenhaft Staphylococcus pyogenes gezüchtet worden. Auch Quincke hat in seinem Falle eingehende Untersuchungen angestellt, aber nichts Anderes gefunden als den Rosenbach'schen Orangecoccus.

Die mit dem vorerwähnten neuen Pilze gemachten Uebertragungsversuche auf Mäuse haben nicht zu einem positiven Ergebniss geführt; ein Pferd hat uns zu diesem Zweck nicht zur Verfügung gestanden.

Die eigentliche Ursache der Krankheit haben wir bis jetzt also noch nicht feststellen können, dass es sich jedoch um eine parasitäre Krankheit handelt, dürfte nach Allem kaum noch zweifelhaft sein. Ich vermuthe, dass es sich um eine Mischinfection handelt: durch einen noch nicht festgestellten Pilz wird der Boden vorbereitet, auf dem sich der Staphylococcus ansiedelt und dann seinen Wegmacher vielleicht aus der Welt schafft, so dass dieser in späteren Stadien nicht mehr zu finden ist.

Was die Behandlung anbetrifft, so muss dieselbe eine energische sein, will man anders der Sache bald Herr werden. Wo weit ausgedehnte Unterminirungen vorhanden waren, habe ich mit Benutzung der vorhandenen Löcher eine Reihe von parallelen, ungefähr 1 Ctm. von einander entfernten über die ganze unterminirte Partie sich erstreckenden Spaltungen vorgenommen und das Unterhautzellgewebe mit dem scharfen Löffel bearbeitet. Dabei muss man sich in Acht nehmen, dass man nicht zu viel von der Haut zerstört, was unnöthig erscheint und die endgültige Heilung verzögert. Die Haut legt sich nach diesen Spaltungen sehr bald an, so dass die Heilung ziemlich rasch zu Stande kommt. Am Rande der Erkrankung muss man jedoch radical vorgehen, wenn man continuirliche Recidive vermeiden will. Ich habe hier und ebenso dort, wo kleinere Abcessherde vorlagen, mit dem scharfen Löffel sehr gründlich aufgeräumt und die von Herrn Socin empfohlene Zinkoxyd-Chlorzinkpaste angewendet. Diese Paste bereite ich mir unmittelbar vor dem Gebrauche so, dass ich eine 10proc. Chlorzinklösung mit soviel Zinkoxyd mische, dass ein weicher Brei entsteht, der nun auf und in die Wunde gebracht wird, hier vertrocknet und so lange bleibt, bis er durch Eiterung oder Ueberhäutung abgestossen wird. Es versteht sich von selbst, dass das Operationsfeld vorher gereinigt und rasirt wird. Wegen der Schmerzhaftigkeit der Operation muss man dieselbe unter Narkose ausführen.

Auf den unbehaarten Hautpartieen entferne ich Krusten und Eiterbläschen ebenfalls mit dem scharfen Löffel und bedecke darauf den ganzen erkrankten Hauttheil und darüber hinaus die anscheinend gesunde Haut mit der erwähnten Paste. Auf diese Weise kommt man, wie ich glaube, am raschesten zum Ziele, doch bleibt eine Röthung der Haut an der erkrankten Stelle noch lange zurück.

Was nun den Endausgang in Bezug auf die Wiederkehr des Haarwuchses betrifft, so bin ich darüber noch nicht vollständig aufgeklärt. Durch den Vereiterungsvorgang im Unterhautzellgewebe werden sicherlich die unteren Enden der Haarbälge und die Haarpapillen mit berührt, vielleicht auch, wenigstens zu einem Theile ganz zerstört. Die nächste Folge ist natürlich eine Lockerung und Abstossung der Haare, die spätere vielleicht eine bleibende Kahlheit. An der von mir am längsten, ungefähr $^1/_4$ Jahr beobachteten unterminirt gewesenen Stelle sind jetzt vereinzelt feine Här-

chen aufgetreten[1]). Bei dem Pferde, welches die Ansteckung veranlasst hat, sollen die Haare gar nicht ausgegangen sein.

Von den von mir beobachteten 5 Fällen, ist mir der eine, ein etwa 4jähriger Knabe vor Vollendung der Heilung aus den Augen gekommen. Die anderen 4 Fälle gehören einer Familie vom Lande an, die vermuthlich, wie schon erwähnt, von einem Pferde angesteckt worden sind. Drei sind Kinder im Alter von $3^1/_2$, $4^1/_2$ und 7 Jahren, der vierte ist der Vater. Zuerst wurde das eine Kind, ein $4^1/_2$jähriger Knabe, Anfangs December befallen und zwar oben an der Stirn. Sehr bald ergriff die Erkrankung die behaarte Kopfhaut und bedeckte schliesslich fast den ganzen Scheitel. Dann traten neben diesem Hauptherde sowohl auf dem Kopf wie im Gesicht einzelne Herde auf, die aber durch die Behandlung in Schranken gehalten wurden.

Ungefähr um Weihnachten erkrankten die beiden Schwestern des Knaben, und zwar zunächst die eine 7jährige mitten auf der Stirn, die andere $3^1/_2$jährige an der Schläfengegend. In beiden Fällen wurde die Haargrenze überschritten, jedoch eine grössere Verbreitung durch die Behandlung verhindert. Auch in diesen beiden Fällen traten isolirte Nebenherde auf, unter anderen bei dem einen Mädchen an der Nasenspitze, bei dem anderen am Hinterhaupte.

Der einen Schnurrbart tragende, sonst rasirte Vater dieser Kinder, welche weiter keine Geschwister haben, bekam nach Neujahr eine kranke Stelle mitten auf der Backe, behandelte sich selbst mit grüner Seife und ist von mir nicht weiter behandelt worden. Die Röthung besteht noch, Eiterbläschen sind hier nie vorhanden gewesen. — Die Mutter und das jüngste Kind sind frei geblieben.

Die Kranken sind sämmtlich geheilt, nur bei dem zuerst erkrankten Knaben zeigte sich vor 8 Tagen wieder ein kleines furunkulöses Recidiv, weit entfernt von den früher befallen gewesenen Partieen.[2])

---

[1]) Anmerkung bei der Correctur. Ich habe vor einiger Zeit den betreffenden Kranken wiedergesehen; es ist jetzt auf der krank gewesenen Stelle ungefähr die Hälfte der Haare wiedergewachsen. Verf.

[2]) Anmerkung bei der Correctur. Bei den Schwestern zeigen sich jetzt dort, wo die Eiterung in die Tiefe ging, kleine vertiefte Narben, sonst ist bei ihnen wie beim Vater jede Spur der Erkrankung verschwunden.

Bericht des Herrn Bernhard Fischer über die von ihm angestellten Culturversuche.

Die nachstehend beschriebenen Culturversuche wurden in der Absicht angestellt zu erfahren, ob der in seinem ganzen Verhalten so vielfach mit Herpes tonsurans übereinstimmende Hautausschlag etwa durch Trichophyton tonsurans bedingt sei.

Von bereits unterminirten Efflorescenzen der Kopfschwarte des Knaben Ernst R. wurden im Januar kleine Mengen Eiter unter den gewöhnlichen Vorsichtsmassregeln entnommen und in Röhrchen mit erstarrter Nährgelatine übertragen (Stichcultur). Nach einigen Tagen zeigte sich an sämmtlichen Einstichen Bakterienwachsthum (hauptsächlich aus Mikrokokken bestehend), nur in einem Röhrchen war ausserdem an der Gelatineoberfläche ein weisses Mycelium gewachsen, welches Anfangs bei der mikroskopischen Untersuchung sehr an die von Quincke[1]) beschriebenen Favuspilze erinnerte. Die weitere Beobachtung von auf Agar und Gelatine angelegten Reinculturen dieses Pilzes zeigte jedoch, dass er weder mit den Favuspilzen noch mit dem Trichophyton identisch oder auch nur verwandt war. Mit Auftreten der Sporenbildung nahmen die Pilzrasen eine chokoladenbraune Färbung an. Von dem Mycelium zweigten sich alsdann braungefärbte, gegliederte Fruchthyphen ab, die sich schon von der Basis an strauchförmig, wechselständig oder dichotom, an den Enden auch häufig büschelförmig verzweigten und von den Enden der kurzen Zweige je eine Reihe runder brauner Sporen abschnürten, so dass der Pilz anscheinend der Gattung Monilia Hill angehörte. Einreibungen der sporenhaltigen Pilzmassen in die geschorene und durch Kratzen mit dem Messer leicht verletzte Haut blieben bei einer Maus ohne alle Wirkung. Dass der beschriebene chokaladenfarbene Pilz übrigens mit dem Hautausschlag in einer ursächlichen Beziehung nicht stand, zeigten auch die weiteren Culturversuche. Etwa 14 Tage später wurden nämlich von mehreren Efflorescenzen der Kopfschwarte des Knaben Ernst R. und zwar sowohl von der Unterseite der frisch abgehobenen Borken als auch von dem auf Druck aus der Tiefe entleerten Eiter in der üblichen Weise Platten- und Rollculturen angelegt. Nur

[1]) Archiv für experimentelle Pathologie und Pharmakologie. Bd. XXII. S. 62—76.

auf einer der drei aus verschiedenen Borken angelegten Culturen fanden sich 2 Colonien des erwähnten chokoladenfarbenen Schimmelpilzes, im Uebrigen enthielten die hierhergehörigen Platten resp. Röhrchen neben zahlreichen Penicilliumcolonien Colonien verschiedener Coccen, darunter viele von Staphylococcus pyogenes aureus und zwar in sehr grosser Anzahl.

Ganz dasselbe Resultat wurde erhalten, als etwa 3 Wochen später von einer eben erst in der Bildung begriffenen Efflorescenz der Schläfe der Sophie R., sowie von vier theils älteren, theils jüngeren Efflorescenzen der Stirn resp. Schläfen des Ernst R. Rollculturen angelegt wurden. Es kam hier fast ausschliesslich zur Entwickelung von Colonien des Staphylococcus pyogenes aureus, Colonien von Trichophyton tonsurans resp. ähnlichen Pilzen kamen nicht zum Vorschein, der braune Schimmelpilz fehlte jetzt in allen Röhrchen.

Die nunmehrige Abheilung des Ausschlages machte weitere Untersuchungen unmöglich, durch die bisherigen dürfte jedoch zur Genüge festgestellt sein, dass die eigenthümliche Ausschlagsform nicht durch Trichophyton tonsurans hervorgerufen war.

---

2. Ueber ischämische Muskellähmung.

M. H.! Die sehr interessante Krankheit, welche Herr v. Volkmann mit dem Namen ischämische Muskellähmung belegt, und über welche uns Herr Leser eine vortreffliche Abhandlung geliefert hat, war mir bis dahin nicht zu Gesicht gekommen. Wie Sie wissen, waren die sämmtlichen v. Volkmann-Leser'schen Fälle in Folge zu fest sitzender Gypsverbände entstanden, und es mag wohl der Grund dafür, dass bei uns die Erkrankung jedenfalls ausserordentlich selten vorkommt, darin liegen, dass wir die Gypsverbände, besonders aber bei Knochenbrüchen, stets mit einem recht dicken Wattepolster anlegen. Ich war deshalb etwas überrascht, als mir der vorliegende Fall von einem Collegen von auswärts zugesandt wurde, und will gleich erwähnen, dass hier keineswegs ein einschnürender Verband die Veranlassung gegeben hat. Die kleine $4^1/_2$jährige Kranke ist im October vergangenen Jahres einige Fuss hoch von der Leiter gefallen und hat sich dabei einen

complicirten Bruch des Oberarmes zugezogen. Das obere Bruchende hatte die Haut dicht oberhalb der Ellenbogenfalte etwas nach innen durchgestossen. Der Arm wurde von dem behandelnden Arzte mit einem nicht einschnürenden, antiseptischen Verbande versehen und in eine Papplade gelegt. Die Heilung war nach 6 Wochen vollendet, es war aber der Zustand eingetreten, den Sie hier, wenn auch nicht mehr ganz so hochgradig, vor sich sehen. Der Arm war bedeutend abgemagert, Ellenbogen- und Handgelenk konnten nicht mehr vollständig gestreckt werden, die Finger nur, wenn das Handgelenk in stärkste Beugung gebracht wurde. Active Beugung war durchaus unmöglich, dagegen fungirten die Strecker noch in ganz geringem Maasse. Der Radialpuls war nicht deutlich zu fühlen.

Es war mir von vornherein nicht zweifelhaft, als mir das Kind Anfang Januar zugeführt wurde, dass es sich um eine ischämische Muskellähmung handele, doch stimmte in diesem Falle damit nicht, dass auch die Sensibilität besonders an den Fingern ganz bedeutend herabgesetzt war. Die stärksten faradischen Ströme wurden vom Kinde ohne Schmerzensäusserung vertragen, doch liess sich Genaueres durchaus nicht ermitteln.

Da ich es für möglich hielt, dass die Nerven, besonders der N. medianus, durch Narbengewebe in die Klemme gerathen waren, legte ich den Nerven frei, und es zeigte sich in der That, dass eine allerdings nicht bedeutende taillenartige Einschnürung des N. medianus durch blutreiches, straffes Bindegewebe da war. Der Nerv wurde frei präparirt und gedehnt. Ich legte dann auch die Art. brachialis frei und fand meine vorher gehegte Vermuthung, dass die Arterie verletzt worden sei, bestätigt, indem sich zeigte, dass dieselbe etwas unterhalb der von der Verletzung herrührenden Hautnarbe und unterhalb zweier erweiterter Seitenäste, sich peripher verengend, in einen fadendünnen Strang überging. Sie sehen das Verhalten von Arterien und Nerv auf nebenstehender Skizze. Ich habe den Strang gelassen, weil ich die Blutzufuhr auch nicht im Geringsten beeinträchtigen wollte, konnte mich also nicht überzeugen, ob derselbe noch eine Lichtung besass.

Ich benutzte dann die Operationswunde, um mich über den Zustand der Beugemuskulatur zu unterrichten; dieselbe war in ein weissliches straffes, unter dem Messer förmlich knirschendes Binde-

gewebe umgewandelt. Ich exstirpirte zwei kleine Stücke, die ganz dasselbe Verhalten zeigten, welches schon Herr Leser uns beschrieben hat.

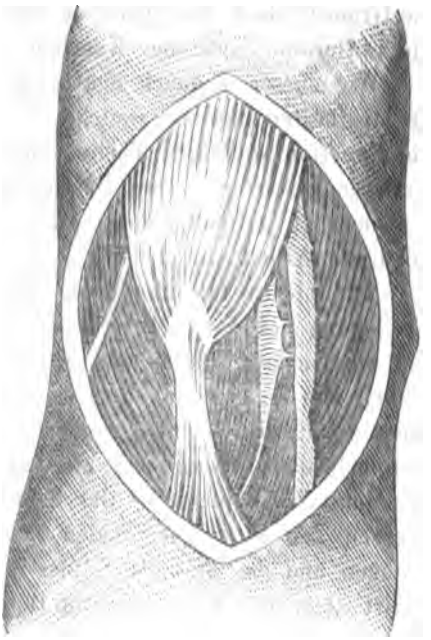

Nachdem die Wunde absolut prima intentione geheilt war, habe ich täglich kneten und passive Bewegungen machen lassen, und mehrere Male in Narcose gewaltsame Streckung vorgenommen. Das Ergebniss ist gewesen, dass active Streckung in viel höherem Grade möglich ist, und dass die kleine Patientin im Stande ist, leichte Gegenstände zwischen Daumen und Hand, wohl durch den Adductor pollicis, zu fassen. Der Arm ist ebenfalls electrisirt worden. Ob eine weitere Besserung möglich sein wird, weiss ich nicht, vielleicht kann einer der geehrten Anwesenden mir einen therapeutischen Rath geben.

Der Fall wird ausführlich beschrieben in der demnächst erscheinenden Inaugural-Dissertation eines meiner Assistenten Drd. Mildenstein.

---

3. Ueber Arthrectomie des ersten Mittelfuss-Zehen-Gelenkes.

M. H.! Die Zeiten sind glücklich vorüber, wo die operative Behandlung tuberkulös erkrankter Gelenke darin bestand, dass man das Gelenk aufschnitt, die vielleicht gar nicht erkrankten Knochen absägte und die kranke Kapsel sitzen liess. Man fügte dann zur Resection der Knochen die Ausrottung der Synovialis, heute aber geht man im Allgemeinen von dem Grundsatze aus, dass man alles Erkrankte sorgfältigst entfernt, das Gesunde jedoch unberührt lässt, es sei denn, dass besondere Rücksichten auf

die Gründlichkeit der Operation oder die spätere Functionsfähigkeit die Entfernung auch der Knochen erheische.

Wir müssen demnach heutzutage diejenigen Operationsmethoden für die besten ansehen, welche bei möglichster Erhaltung aller für die Function wichtigen Theile, die gründlichste Entfernung alles Kranken gestatten. Dies Bestreben hat sich ja auch schon verschiedentlich geltend gemacht, ich erinnere nur an die Ihnen allen bekannte Arbeit von Tiling.

Ich möchte mir nun heute erlauben, Ihnen eine Methode der Freilegung des ersten Mittelfuss-Zehengelenks zu empfehlen, welche sich mir in zwei Fällen ausserordentlich bewährt hat. Ich mache nicht, wie es gewöhnlich geschieht, einen Längsschnitt an der inneren Seite des Gelenks, sondern durchschneide die Schwimmhaut zwischen dem ersten und zweiten Zeh bis zur Höhe des Halses des Metatarsusköpfchens. Der Schnitt liegt etwas näher nach dem grossen Zeh zu. Die beiden Zehen werden stark auseinandergezogen und das erste Mittelfuss-Zehengelenk geöffnet. Jetzt präparirt man mit Resectionsschnitten dorsal- und plantarwärts die Weichtheile von den beiden Knochen ab, ohne die Muskel- oder Sehnenansätze, geschweige die Sehnen selbst zu durchschneiden. Je weiter man mit diesem Freipräpariren kommt, desto mehr lässt sich der Zeh adduciren; schliesslich kann man den Zeh vollständig umlegen, so dass die Spitze nach hinten gewendet ist und das Gelenk in ganzer Ausdehnung vollständig frei vorliegt. — Um Sie davon zu überzeugen, wie bequem die Sache ist, habe ich dieses Präparat (s. Taf. V, Fig. 6) angefertigt, welches ich mir herumzureichen gestatte.

---

4. Zur operativen Behandlung verkrümmter Zehen.

M. H.! Es ist bekanntlich ein nicht seltenes Vorkommniss, dass sich an dem zweiten Zeh eine bedeutende Flexionscontractur besonders im ersten Interphalangealgelenk ausbildet. Die zweite Phalanx bildet mit der ersten einen rechten Winkel, das Gelenk ragt oben bedeutend hervor, auf demselben findet sich eine Schwiele, manchmal vielleicht auch ein pathologischer Schleimbeutel. Die Kuppe des Zehs steht auf dem Fussboden, der erste und der dritte

Zeh berühren sich vor dem zweiten Zeh mit den Seitenflächen ihrer Spitzen. Das Leiden kann sehr qualvoll werden, ja so, dass die betreffenden Kranken nicht mehr im Stande sind, gewöhnliches Schuhzeug zu tragen, ohne die stärksten Beschwerden dabei zu empfinden. In den Lehrbüchern der Chirurgie heisst es, dass man meist gut thun wird, in solchen Fällen den Zeh zu amputiren. Nun, m. H., es ist das doch immer eine verstümmelnde Operation, und wenn das an den Zehen auch nicht so sehr viel zu bedeuten hat, so ist es doch sicher in jedem Fall besser, wenn man die Amputation umgehen und das Glied erhalten kann. Das ist aber entschieden möglich, wovon ich mich bei Gelegenheit eines einschlägigen Falles überzeugte.

Mir wurde im vorigen Jahre vom Vater ein junger 16jähr. Mensch zugeführt, der von dem gedachten Leiden an beiden Füssen befallen (s. Taf. V, Fig. 5) war und an dem einen heftige Beschwerden hatte. Der Vater bat mich, seinen Sohn auf jeden Fall von seinem Leiden zu befreien und stellte mir die Amputation anheim. Da es mir jedoch allemal schwer wird, ein Glied zu opfern, so schlug ich dem Vater vor, es mit einer conservativen Operation zu versuchen. Ich machte es ähnlich wie Phelps beim Klumpfuss. Ich durchschnitt an der Beugeseite, entsprechend dem 1. Interphalangealgelenke, quer zunächst die Haut, dann die Beugesehne und schliesslich die Gelenkkapsel, bis ich im Stande war, den Zeh vollständig gerade zu stellen. Dabei lagen die Gelenkknorpel frei zu Tage, und die Hautwunde klaffte ungefähr 2 Ctm. weit. Bei vollständig gestreckter Stellung wurde ein Schede'scher Verband angelegt, um die Heilung unter dem feuchten Schorf zu erzielen, d. h. also, es wurde auf die Wunde Protective Silk gebracht und darüber ein Mooskissenverband befestigt. Als nach 3 Wochen die Verbände abgenommen wurden, zeigte sich an beiden Füssen die Wunde vollständig geheilt. Der Zeh stand in Streckung in normaler Stellung zwischen dem ersten und dritten. Der ganze Fuss hatte eine durchaus normale Form.

Jetzt, 8 Monate nach der Operation, ist der Erfolg noch ein vollständiger. Wie der Zeh aussieht, sehen Sie an diesem vor einigen Tagen gemachten, nicht ganz gelungenen, jedoch die Verhältnisse mit hinreichender Deutlichkeit zeigenden Gypsabguss (s. Taf. V, Fig. 7). Man kann den Zeh wohl als normal bezeichnen. Active und passive Beweglichkeit ist dieselbe, wie an den anderen Zehen. Am rechten Fuss ist, wie diese Zeichnung (wurde herumgereicht) erkennen lässt, der Zeh nicht ganz so gerade geworden. So war es gleich bei der Herausnahme aus dem Verbande. Da sich in 8 Monaten an dem guten Ergebniss nichts geändert hat, so ist wohl die Hoffnung berechtigt, dass es auch in der Zukunft nicht anders werden wird.

XVI.

Ueber die Technik und den Werth von Schleimhautübertragungen.

Von

Prof. A. Wölfler

in Graz.[1])

(Hierzu Tafel VI.)

M. H.! Wenn wir vor die Aufgabe gestellt werden, narbige Verengerungen an den röhrenförmigen und von Schleimhaut ausgekleideten Gebilden des menschlichen Körpers dauernd zu corrigiren, so lässt sich wohl nur dann ein reeller Erfolg erzielen, wenn wir die narbigen Partieen des Rohres reseciren und die gesunden Enden mit einander ohne wesentliche Beeinträchtigung des Lumens vereinigen können. Acceptiren Sie diesen kaum angreifbaren Satz, so schliesst sich unmittelbar daran die zweite Frage, was zu geschehen hat, wenn dieser Vorgang nicht ausführbar ist? Aus der Unzulänglichkeit unseres operativen Könnens in dieser Sache entwickelte sich einerseits die Lehre der Entero-Anastomosen und andererseits die Anlegung künstlicher Fisteln oberhalb der verengten Stellen, wie der Kothfisteln, der Speichelgangfisteln, der Blasenfisteln etc.

Es ist zu verwundern, dass weder die experimentelle Pathologie noch die Chirurgie, welche sich schon seit Langem bestrebt hat, alle Defecte, von der Haut angefangen bis zum Knochen, durch ein möglichst homogenes organisches Material zu ersetzen, mit der Frage des Wiederersatzes der verloren gegangenen Schleimhaut sich nicht beschäftigt hat. Liegt doch dieser Gedanke so ausser-

[1]) Abgekürzt vorgetragen am 2. Sitzungstage des Congresses, 5. April 1888.

ordentlich nahe, dass man sich nach Gründen umsehen muss, warum nicht schon längst Versuche in dieser Richtung angestellt wurden.

Ich glaube, nicht fehl zu gehen, wenn ich annehme, dass es für's Erste nicht selten an dem zu beschaffenden Schleimhautmaterial fehlte, für's Zweite an einer geeigneten Technik, und deshalb viele Versuche misslangen; ein dritter wesentlicher Grund mag wohl in dem Umstande zu suchen sein, dass bei Manchen die Ueberzeugung anticipirt wurde, dass die transplantirte Schleimhaut nur von problematischer Lebensdauer sein werde.

Flüchtig betrachtet könnte man sich auch heute noch dieser Meinung anschliessen, da Czerny[1]) schon vor vielen Jahren gezeigt hat, dass das Schleimhautepithel, welches auf Wunden gebracht wurde, wohl lebensfähig sei, aber bald zu Gunsten der Epidermis seinen Charakter aufgebe. Und dennoch hatten schon seit Langem die Ophthalmologen und Allen voran Stellwag[2]) im Jahre 1873 gezeigt, dass die nach Narbenexcision entstandenen Defecte an der menschlichen Conjunctiva selbst durch die äusserst zarte Conjunctivalschleimhaut des Kaninchens ersetzt werden kann, und dass im weiteren Verlaufe die menschliche Conjunctiva mit der transplantirten Bindehaut eine homogene Membran darzustellen im Stande ist.

Freilich glückte auch dieses Verfahren, welches vorzüglich wegen Symblepharon ausgeführt wurde, nicht jedesmal und nicht in der Hand eines jeden Arztes — nur Stellwag hatte, so viel mir aus der zusammenfassenden Arbeit von Bock[3]) bekannt ist, — mehr Glück damit, als er in einigen Fällen die Schleimhaut der Vagina und der Mundhöhle zur Transplantation heranzog.

Das ist auch Alles, was uns bis heute über Schleimhaut-Transplantationen bekannt ist.

Ich selbst wurde vor diese Frage gestellt, als ich mehrere ausgedehnte, callöse Harnröhrenstricturen zu behandeln hatte und nach den früheren Erfahrungen immer wieder zu der Erkenntniss

---

[1]) Centralblatt für med. Wissenschaften. 1871. No. 17.
[2]) Illing, Wiener allgem. med. Zeitung. 1874. No. 32 u. Fortsetzung.
[3]) Die Pfropfung von Haut und Schleimhaut auf oculistischem Gebiete, von Dr. Emil Bock, Wien 1884. In dieser zusammenfassenden und sehr fleissigen Arbeit findet sich alles Wissenswerthe über diesen Gegenstand zusammengestellt und am Schlusse ein sehr vollständiges Literatur-Verzeichniss.

gelangte, dass die Urethrotomia interna oder externa keine radicale Heilung herbeiführt, immer wieder neue Narben setzt und daher das Hinderniss immer nur für eine Zeit lang beseitigt.

Ich weiss sehr wohl, dass bei der Benarbung kleinerer Defecte die angrenzende Schleimhaut immer mehr gegen die Narbe herangezogen, und dass durch eine langjährige und continuirliche Behandlung mittelst Catheter manche Verengerung vollständig beseitigt wird. Aber Sie Alle wissen von der ausserordentlichen Häufigkeit der Recidive zu erzählen, besonders dann, wenn die Kranken für einige Zeit aus irgend welchen physischen oder socialen Gründen nicht im Stande waren, die entsprechenden Catheter einzuführen. — Ganz besonders gilt dies für ausgedehnte Callusbildungen in der menschlichen Harnröhre. Ich nahm mir deshalb vor, in geigneten Fällen nach Excision des Callus und des callösen Antheiles der Harnröhre die granulirende Wunde bis zu den Grenzen der Harnröhrenstümpfe mit Schleimhaut auszupflastern. Ich hatte die Vorstellung, dass sich dadurch die granulirende Wundhöhle allenthalben mit Schleimhaut überziehen werde und dass bei der allmäligen Verkleinerung derselben die Höhle einen von Schleimhaut ausgekleideten Canal bilden werde, vorausgesetzt, dass ein eingeführter Permanenzcatheter das Modell für den durch Benarbung sich entwickelnden Canal darstellt.

Darin täuschte ich mich nicht.

Kaninchen-Conjunctiva hatte ich erfolglos transplanirt, auch haftete die menschliche Schleimhaut gewöhnlich nicht, wenn sie in Form kleiner Stücke excidirt wurde. Ich beschloss deshalb, die Schleimhaut in gleicher Weise abzutragen, wie dies uns Thiersch[1]) bei der Haut mit so viel Erfolg gezeigt hatte. Schleimhautmaterial fand sich vor bei Frauen, welche an hochgradigem Prolapsus uteri litten; es wurde der prolabirte Uterus in die linke Hand gefasst, mittelst eines Rasirmessers wurden zarte, mehrere Centimeter lange und 1—2 Ctm. breite Schleimhautstreifen abgetragen und auf die granulirende Wunde gelegt, ohne dass dieselben, wie es die Ophthalmologen thaten, mittelst Nähten fixirt wurden. Die Schleimhautstreifen wurden mit Jodoformgaze bedeckt, welche auf der der Schleimhaut zugekehrten Seite mit Vaseline bestrichen

[1]) Verhandlungen der Deutschen Gesellschaft für Chirurgie. XV. Congress. 2. Sitzungstag. 8. April 1886. Berlin 1886.

war, und das Ganze 5—6 Tage lang bei gleichzeitiger Benutzung eines Permanenzcatheters liegen gelassen. Man kann bestimmt annehmen, dass bei einiger Vorsicht die Schleimhaut ebenso sicher haftet wie die Epidermis. Sieht man nach 4—5 Tagen nach, so sieht man die Wunde wie von zähem Schleime bedeckt; es ist dies offenbar die Zeit der Abstossung der oberflächlichen Epithelschichten. Nach weiteren 3—4 Tagen ist die Wundfläche wie von einem zarten Flor bedeckt, der sich im Laufe der nächsten Tage immer mehr in eine spiegelnde, glatte und eine schleimige Flüssigkeit secernirende Fläche umwandelt. Ein anderes Zeichen der Haftung liegt noch darin, dass die frühere Granulationsfläche nicht mehr eitert. Es hatte mir immer den Eindruck gemacht, dass die Regenerationsfähigkeit der Schleimhaut eine noch bedeutendere sei als die der Epidermis, da man schon nach wenigen Tagen die Grenzen zwischen den einzelnen Schleimhautstückchen — wie man dies bei der Epidermis zu sehen pflegt — nicht mehr sehen konnte.

Ich habe die Schleimhauttransplantation zunächst bei drei impermeablen Stricturen ausgeführt. Die Erfolge waren, was die localen Verhältnisse anbelangt, insofern günstig, als zwei dieser Kranken, ohne sich weiter catheterisiren zu müssen, in dickem Strahle urinirten und nach mehr als einem Jahre bei der Untersuchung eine für Charrière No. 20 durchgängige Harnröhre hatten; der dritte Kranke litt an doppelseitiger Nephritis und starb $^1/_2$ Jahr nach beendigter Schleimhauttransplantation an diesem Leiden.

Ich erlaube mir, die Harnröhre dieses Individuums im Bilde zu zeigen [Taf. VI, Fig. 1][1]). Man sieht, dass die Harnröhre an der Stelle der Transplantation von a bis b sogar etwas erweitert ist, und dass — was wohl das Wichtigste ist — ein continuirlicher Zusammenhang der alten und neuen Schleimhaut zu sehen ist, während ursprünglich die Harnröhrenenden gegen 2 Ctm. auseinander standen. Es waren eigentlich die Grenzen zwischen alter und neuer Schleimhaut trotz der Bemühungen von Seite meines verehrten Collegen, Herrn Prof. Eppinger, kaum mit Sicherheit zu finden; ein Zufall liess dieselben entdecken. Als nämlich College Eppinger das Präparat in Alkohol brachte, da zeigte es sich, dass jene Partieen der Schleimhaut, welche der Ausdehnung der die Schleim-

[1]) Herrn Professor Eppinger sage ich für die freundliche Ueberlassung dieses Präparates meinen besten Dank.

haut umgebenden Narbe entsprachen, ganz blass wurden, während die übrige Schleimhaut ein mehr rosenrothes Aussehen behielt.

Es lag nahe, die Schleimhauttransplantation noch an anderen Stellen und mit anderem Materiale als mit Schleimhaut von der Vagina zu versuchen. Ich erwähne nur zunächst zwei Fälle von Blepharoplastik; in dem einen handelte es sich um Excision des oberen und unteren Augenlides im Canthus internus mit gleichzeitiger Abtragung der Conjunctiva palpebrae et bulbi. Das Resultat, welches ich ein halbes Jahr später noch revidiren konnte, war ein sehr zufriedenstellendes; der Fornix am unteren und oberen Augenlide in der Nähe des inneren Augenwinkels ist vollkommen hergestellt, die Bewegung der Augenlider exact. Ich bemerke, dass ich in diesem Falle Rectumschleimhaut von einem Kinde genommen hatte, welches an einem Prolapsus recti litt (s. Fig. 2 und 3).

In dem zweiten Falle von Blepharoplastik wurde das untere Augenlid und durch Transplantation ein neuer Fornix conjunctivae palpebrae inf. gebildet, und in einem sechsten Falle wurde ein für eine halbe Nase bestimmter Stirnlappen nach seiner Bildung an seiner Innenfläche mit Schleimhautepithel bedeckt, welches von einem dilatirten Cervix uteri herstammte, der durch Amputatio uteri bei einer Frau gewonnen wurde. Obwohl die Nasenhöhle geräumig blieb, so hatte ich dennoch an der Grenze zwischen Haut und neugebildeter Schleimhaut an der Nasenöffnung einige unüberwindliche Schwierigkeiten an der Nasenöffnung: der Lappen verengte durch seine Schrumpfung die Nasenöffnung. Man wird in Zukunft gut thun, die Umsäumung des Stirnlappens dennoch wie bisher auszuführen, die ich im Vertrauen auf die Epitheltransplantation unterlassen hatte.

Nachdem nun festgestellt war, dass das verschiedenartigste menschliche Schleimhautepithel haftet, so lag es nahe, sich die Frage vorzulegen, ob es nicht möglich sei, sich unabhängig vom Menschen zu machen und thierische Schleimhaut zu verwenden. Ich that Dies nach mannichfaltigen Versuchen, welche zunächst an granulirenden Flächen, die nach Unterschenkenkel-Geschwüren zurückgeblieben waren, vorgenommen wurden. Ich transplantirte auf solche Granulationsflächen die leicht abziehbare Schleimhaut des Magens des Frosches, Schleimhaut des Oesophagus der Taube, Schleimhaut der Blase des Kaninchens; sie alle hafteten, ja die

Magenschleimhaut des Frosches secernirte in den ersten acht Tagen noch reichliche Mengen eines glasigen, durchsichtigen Secrets; endlich transplantirte ich noch Schleimhaut des Oesophagus und Magens des Kaninchens. Letztere wurde auf die granulirende Fläche eines Wangenlappens gebracht und haftete in der regelmässigen Zeit (nach 8 Tagen). Leider liess sich das Endresultat nicht verfolgen, da Patient an Carcinommetastasen vor wenigen Tagen starb. Die histologische Untersuchung konnte leider nicht ausgeführt werden.

Es ist dies jedenfalls der erste Fall, in welchem thierische Schleimhaut in Verwendung kam und auch haftete.

Ich weiss sehr wohl, dass die bisherigen Versuche nicht so vollkommen sind, als dass an sie jene Ansprüche gestellt werden könnten, welche unser verehrter Herr Vorsitzender im Sinne Langenbeck's in seiner vorgestrigen gehaltvollen Rede mit Recht aufstellte. Es fehlen noch eingehende histologische Untersuchungen und manche nothwendigen Experimente; ich bitte deshalb, die gemachten Mittheilungen blos als vorläufige anzusehen.

Wenngleich die angegebenen Resultate mit aller Bestimmtheit zu weiteren Versuchen ermuthigen, so möchte ich dennoch nicht, dass man eine allzu sanguinische Auffassung von den Schleimhauttransplantationen habe; denn für's Erste haben wir es immer mit der zur narbigen Schrumpfung tendirenden bindegewebigen Umgebung zu thun. Es ist deshalb auch nach der Schleimhauttransplantation bei Wiederherstellung röhriger Gebilde nothwendig, Katheter einzuführen, welche der Schrumpfung des Gewebes in der ersten Zeit entgegenwirken. Das aber wird und muss durch Schleimhauttransplantationen geleistet werden, dass es niemals zu einer Verwachsung der Wände komme!

Ausserdem glaube ich, noch darauf aufmerksam machen zu müssen, dass bei Harnröhrenstricturen gerade der letzte Rest der zurückbleibenden äusseren haarfeinen Fistel nur schwer sich schliesst, weil ja eben die ganze Innenfläche von glatter Schleimhaut bedeckt ist; man wird deshalb um so fleissiger die Fistelränder ätzen, oder eine directe Vereinigung derselben anstreben müssen.

Haben wir gesehen, dass jede Art menschlicher oder thierischer Schleimhaut haftet, so möchte ich dennoch mit Rücksicht auf die bisherige Erfahrung über Transplantation von Knochen und Knorpeln darauf hinweisen, dass ausserdem nach meinen Erfah-

rungen die Schleimhaut, welche von jüngeren Individuen entnommen wird, besser haftet und sich lebhafter regenerirt, als die älterer Individuen (F. Zahn).

Als zweckmässigste Zeit für die Transplantation würde ich den 3. bis 4. Tag nach gesetzter Wunde betrachten.

Aus den mitgetheilten Erfahrungen geht auch hervor, dass die transplantirte Schleimhaut für die Dauer sich erhalten hat. Es scheint diese Erfahrung im Widerspruch zu stehen zu den von Czerny mitgetheilten Versuchen; ich kann die Czerny'schen Erfahrungen bei granulirenden, zur Benarbung tendirenden Hautwunden nur bestätigen. Ob eine Schleimhaut ihre Individualität zu erhalten im Stande sei, hängt lediglich von dem Orte ab, wohin sie transplantirt wird. Der Kampf um's Dasein der Zellindividuen wird, wie überall, entschieden durch die functionelle Zweckmässigkeit. Ebenso, wie der Knochen im Laufe der Zeit zu Bindegewebe wird, wenn er in einen Hahnenkamm (E. Fischer) und nicht wieder zwischen Knochen transplantirt wird, ebenso ist es begreiflich, dass auch das Schleimhautepithel auf einer granulirenden Fläche, welche der Luft ausgesetzt ist, immer mehr von der sich herandrängenden Epidermis eingeengt wird und in ihr aufgeht. Es entsteht der Kampf zwischen äusserem und innerem Keimblatte und wird an der Körperoberfläche zu Gunsten der dieselbe bebedeckenden Epidermis entschieden.

Dagegen wird die transplantirte Schleimhaut gerade dort sich existenzfähig erweisen, wo sie wieder an Schleimhaut angrenzt, weil es sich hier um das Gesetz der Anpassung der übertragenen Zellindividuen an die bereits vorhandenen handelt, und nicht bloss ein vegetativer, sondern auch ein functioneller Rapport hergestellt wird.

Eine weitere Frage wird die sein, in wie weit die zu transplantirende Schleimhaut in ihrem Charakter abweichen darf von jener Schleimhaut, welche sie ergänzen soll? Gewiss ist, dass menschliche Schleimhaut der verschiedensten Art sich assimilirt; es beweist dies die Anpassung der Individuen an ihre Umgebung. In wie weit aber thierische Schleimhaut an die menschliche functionell sich anzupassen vermag, werden erst weitere Untersuchungen und Erfahrungen zeigen müssen; aber es liegt nahe, zu vermuthen,

dass die thierischen Schleimhäute ihre Individualität aufgeben werden.

Zeigen uns doch die ophthalmologischen Erfahrungen, dass selbst die sehr zarte Conjunctiva des Augenlides des Kaninchens mit der menschlichen Conjunctiva sich vereinigt und von ihr adoptirt wird. Es ist ja fernerhin bekannt, dass sie sich im Allgemeinen anpasst an Ort und physikalische Verhältnisse; so wird die Schleimhaut des prolabirten Uterus derb und lederartig, wie die Cutis, wenn sie lange der Luft ausgesetzt ist; von der Epidermis haben wir eine Reihe interessanter Erfahrungen über ihre Anpassung: sieht sie gegen Schleimhauthöhlen, so nimmt sie allmälig einen Schleimhautcharakter an. Ausserdem hat Maxwell[1]) gezeigt, dass weisse Haut, transplantirt auf die Wunde eines Negers, allmälig pigmentirt wurde, und umgekehrt wissen wir von Pollock[2]), dass pigmentirte Hautstückchen eines Negers, auf die Wunde eines Weissen verpflanzt, allmälig ihr Pigment verlieren, eine Erfahrung, welche Herr Geheimrath Thiersch auf dem XVII. Congresse für Chirurgie auf Grund seiner eigenen und für uns so werthvollen Untersuchungen nur bestätigen konnte.

Schon längst hat der geistreiche Forscher und hervorragende Gelehrte R. Virchow auf diese Metaplasie des Gewebes hingewiesen, und es erscheint mir deshalb nicht unpassend, dass ich mit seinen Worten meine Auseinandersetzungen schliesse: „Gerade die Transplantationen zeigen, dass der Verband der Elemente des Körpers ein gesellschaftlicher oder genauer ein genossenschaftlicher, socialer ist. Aus demselben können Elemente und Elementargruppen ausscheiden, ohne dass der Bestand der Genossenschaft dadurch aufgehoben wird; es können aber auch Elemente oder Elementargruppen in denselben eintreten, ohne dass die Genossenschaft vernichtet wird, ja ihr Eintritt kann sogar die Wirkung haben, die Genossenschaft aufzubessern und zu stärken; das ist der Grund, warum gerade auf dem Gebiete der Transplantation Cellularpathologie und Cellulartherapie sich auf das Nächste berühren.“

---

[1]) Philadelph. Med. Times. Oct. 18. 1873.
[2]) Lancet. 1870.

Im Anschlusse an diese Mittheilungen mögen zur näheren Erläuterung aus den einschlägigen Krankengeschichten noch die zum Beweise nothwendigen Einzelheiten angeführt werden:

A. Stricturen der Harnröhre.

1) F. S., 47 J. alt, aufgen. den 4. 7. 87; traumatische Strictur der Harnröhre, seit 2 Jahren bestehend. Im Jahre 1886 und 1887 Behandlung derselben mit Sonden ohne bleibenden Erfolg. Seit 6 Wochen entleert sich der Harn nur tropfenweise und stellt sich Incontinenz ein. In der Gegend der Pars membranacea ein Haselnussgrosser harter Knoten, von aussen tastbar. Wiederholte Versuche, mit den dünnsten Sonden, Darmsaiten etc. die Verengerung zu passiren, misslangen. Urethrotomia externa am 25. 7. Exstirpation der callösen Partie, wobei die Harnröhre durchschnitten wird. Die Harnröhrenränder lassen sich nur an ihrer oberen, beziehungsweise vorderen Wand so weit nähern, dass 3 Nähte daselbst angelegt werden können, die hinteren Ränder der durchschnittenen Harnröhre klaffen nach Excision des Callus auf etwa $1^1/_2$ Ctm. auseinander. Einführung eines Nélaton-Katheters, der aus der Wunde herausgeleitet wird. 2. 8. Transplantation von Schleimhaut, welche von einem prolabirten Uterus mittelst eines Rasirmessers in zarten Schichten abgetragen und auf die granulirenden, die Harnröhrenenden zunächst umgebenden Wundflächen aufgetragen wird. Darüber wird Jodoformgaze gebracht, welche an der Innenseite mit Vaselin bestrichen ist. Der Nélaton-Katheter wird aus der Wunde und aus dem Verbande zunächst herausgeleitet. — 6. 8. Die Oberfläche der Wunde ist von zähem Schleim bedeckt, die Oberfläche der transplantirten Schleimhaut stösst sich ab. — 8. 8. Die Wundfläche erscheint von einem zarten, weissen Schleier bedeckt. — 12. 8. Die Wundfläche sieht glatt und spiegelnd aus und zeigt, dass die Schleimhauttransplantation gelungen ist. Nun wird der Nélaton-Katheter nicht mehr aus der Wunde herausgeleitet, sondern aus dem Orificium externum urethrae. — 5. 9. Die Wundhöhle hat sich um die Hälfte verkleinert; zieht man die Wundränder auseinander, so sieht man eine grau-weisslich schimmernde, glatte Epithelfläche und in der Tiefe den Nélaton-Katheter. — 16. 9. Die Wundhöhle ist bis auf eine 2 Ctm. lange Fistel geschlossen, aus der sich der grösste Theil des Urins entleert. Der Nélaton-Katheter wird entfernt[1]). — 27. 10. Die Harnröhre für dicke Katheter passirbar, am Perineum besteht noch eine für eine Sonde gerade noch durchgängige Fistel, der grösste Theil des Harnes entleert sich im dicken Strahle durch das Orificium externum urethrae.

2) Jakob L., aufgen. am 2. 5. 87: Harnröhrenstrictur, angeblich durch einen Sturz auf eine Leiter im Jahre 1869 entstanden. Entwickelung des ersten Abscesses am Perineum im Jahre 1882, Etablirung einer Harnröhrenfistel daselbst. Die zweite Harnröhrenfistel entwickelte sich noch in demselben

[1]) Zur Hintanhaltung von Fistelbildungen würde ich in weiteren Fällen den Katheter noch längere Zeit liegen lassen, als es in diesem Falle geschah.

Jahre am Perineum, eine dritte trat an der Wurzel des Gliedes im Jahre 1884 auf. Durch das Orificium externum entleeren sich nur einige Tropfen Harnes. Ausser den genannten Harnröhrenfisteln befindet sich noch eine am Poupart'schen Bande. Am vorderen Theile der Harnröhre eine gerade noch passirbare Strictur. — 13. 5. Spaltung der Fistel und Excision des Callus; dabei muss die Harnröhre mit resecirt werden. Wunde 5 Ctm. lang. In das centrale Ende der Harnröhre wird ein Nélaton-Katheter eingeführt. Nach Erweiterung der Strictur wird am 20. 5. der Nélaton-Katheter durch die ganze Harnröhre geführt und am 26. 5. die ganze Wundfläche mit Schleimhaut bedeckt, welche von einem prolabirten Uterus genommen wird; ausserdem wird an jenen Stellen, wo der Permanenzkatheter liegt, Schleimhaut transplantirt. Jodoform-Vaselingaze. Am 1. 6. wird nachgesehen; es zeigt sich ein blasser, schimmernder Belag, welcher sich scharf gegen die angrenzende Granulationsfläche absetzt. — 8. 6. Es erscheint die obere Wand der neuen Harnröhre bereits gebildet, am 16. 6. erscheint die Schleimhaut bereits verdickt. — 17. 6. zweite Schleimhauttransplantation an die Wundränder; die Schleimhaut wird ebenfalls von einem prolabirten Uterus genommen. Nach 8 Tagen ist es deutlich, dass die Schleimhaut gehaftet hat. — 14. 8. Es wird noch einmal auf die angefrischten Wundränder Schleimhaut transplantirt, da die zurückgebliebene Fistel sich sehr stark hineingezogen hatte. — Am 5. 10. verlässt der Kranke das Spital. Urin fliesst zum grössten Theile durch die Harnröhre. — Am 9. 2. 88 stellt sich der Pat. wieder vor; die Harnröhre für Charrière 20 durchgängig; eine Haarfistel besteht noch. Es entleeren sich aus ihr mitunter einige Tropfen Harnes. Pat. ist so zufrieden, dass er sich nicht entschliessen kann, die Haarfistel auch nur mit dem Lapisstift ätzen zu lassen.

3) Michael Z., 52 J., aufgen. am 20. 12. 86. 6 Jahre alte blennorrhoische Harnröhrenstrictur mit ausserordentlich mächtiger Callusentwickelung. Mehrfache Entstehung von Abscessen und Harnröhrenfisteln am Perineum in den Jahren 1885 und 1886. Einführung von Darmsaiten (im Jahre 1885 und 1886) brachte nur vorübergehende Besserung und rief immer wieder neue Schwellungen hervor. Die Strictur ist vollkommen undurchgängig. Alkalischer, eiweisshaltiger Harn; aus der am Perineum gelegenen Fistel entleert sich Harn und stinkender Eiter. — Am 20. 12. Urethrotomia externa. Die Harnröhre ist in callöse Massen eingebettet, die in grosser Ausdehnung excidirt werden; die entfernten Massen haben etwa den Umfang einer Kinderfaust. Es muss die schwielig veränderte Harnröhre mit excidirt werden; die zurückbleibende Wundhöhle ist so gross, dass drei gewöhnliche Schwämme, mit denen dieselbe ausgefüllt wird, darin Platz haben. Die Harnröhre fehlt in einer Länge von 4 Ctm.; behufs Annäherung der beiden Enden der Harnröhre werden in den Monaten Januar, Februar und März 1887 keilförmige Excisionen des Granulationsgewebes und zum Theil der Schwellkörper des Penis gemacht. Dadurch näherte sich das centrale Harnröhrenende dem peripheren bis auf die Entfernung von etwa 2 Ctm. — In den Monaten April, Mai und Juni 1887 werden vergebliche Versuche mit Schleimhauttransplantationen gemacht (Kaninchenschleimhaut, excidirte Stück-

chen der Vaginalschleimhaut). Da dies seiner Zeit der 1. Fall war, so ist es begreiflich, dass die Anfangs geübten Methoden fehlschlugen. Durch diese Versuche ermüdet, verliess der Kranke am 18. 7. das Krankenhaus mit einer Perinealfistel, aus der sich der grösste Theil des Urins entleerte. — Am 16. 8. wurde der Patient von Neuem aufgenommen. Die wieder gebildeten Narbenmassen wurden an demselben Tage excidirt und dadurch wieder eine grössere Wundfläche geschaffen. Die Harnröhrenenden waren von einander auf eine Distanz von etwa 2 Ctm. entfernt. — 21. 8. Transplantation von Vaginalschleimhaut. In die Harnröhre wird ein Nélaton-Katheter eingeführt. — Am 26. 8. sieht man bereits, dass die Wundhöhle von Schleimhaut ausgekleidet ist. Der Nélaton-Katheter bleibt liegen. — 28. 10. Da die zurückbleibende Perinealfistel sich stark einzieht, werden die Ränder derselben abgetragen und die Wundfläche wird noch einmal mit transplantirter Schleimhaut bedeckt; diese hatte den Zweck, die neue Harnröhre noch weiter zu gestalten und jeder Strictur vorzubeugen. — Am 18. 11. beträgt die Länge des Perinealspaltes 1,8 Ctm.; die Harnröhre ist für die dicksten Katheter bequem durchgängig, doch entleert sich noch ein Theil des Urins durch die Fistel. — 16. 12. Die Fistel verkleinert sich immer mehr, doch klagt der Pat. beständig über Schmerzen in der Blase und in der Nierengegend. Der Urin, welcher von Anfang an alkalisch war und wechselnde Mengen Eiters enthielt, ist stark eiweisshaltig. Der Verband, welcher die Perinealfistel bedeckt, bleibt bei der Harnentleerung trocken. — 1. 1. 88. Die schon seit längerer Zeit bestehenden asthmatischen Anfälle nehmen an Zahl und Intensität zu. — 11. 1. Fistel höchstens für eine Sonde durchgängig, doch ist der Allgemeinzustand des Patienten wegen der häufigen asthmatischen Anfälle und der Schlaflosigkeit wenig befriedigend. Oedeme an den unteren Extremitäten. — 14. 2. Unruhe, Temp. 39,1, Patient collabirt und stirbt am 15. 2. 88. — Die von Herrn Prof. Eppinger vorgenommene Section ergab: Atrophia cicatric. renum, Hypertrophia cordis sin., Pneumonia duplex, Pleuritis dextra, Endocarditis.

Der Befund in der Harnröhre ist durch die auf Tafel VI, Fig. 1 gegebene Abbildung illustrirt. In der Fortsetzung der Corpora cavernosa befindet sich ein recht ausgedehntes, bis fast gegen den Blasenhals reichendes Narbengewebe, dagegen ist die Harnröhrenschleimhaut nirgends vollständig unterbrochen; dieselbe wird in der Nähe der Narbe bei *b* blasser und bekommt erst bei *a* wieder das normale Aussehen. Die Schleimhautpartie von *b* bis *a* ist in der That auch neu gebildete Schleimhaut. Bei *c* befindet sich ein Geschwür, das vielleicht erst in den letzten Tagen entstanden sein dürfte, und neben demselben bei *d* noch eine feine, haarförmige Fistelöffnung, welche nach der äusseren Urethrotomie zurückgeblieben ist.

B. Zwei Fälle von Blepharoplastik.

4) Josef E., 58 J. alt, Epithelioma canthi interni. — 9. 11. 87. Excision des inneren Drittels des oberen und unteren Augenlides mit Blosslegung des Thränen-, Nasen- und Jochbeines. Conjunctiva bulbi braucht nicht abgetragen zu werden. Behufs Deckung des Defectes wird ein Stirnlappen gebildet, der an dem oberen linken Augenlide durch Nähte fixirt wird (siehe Taf. VI, Fig. 2). Ausfüllung der Wundhöhle mit Jodoformgaze. — 18. 12. Nach 8 Tagen wird sowohl die Wand der granulirenden Wundhöhle, als auch die granulirende Fläche des angeheilten Lappens mit Schleimhautstückchen bedeckt, welche einem Kinde, das an Prolapsus recti litt, entnommen werden. Dadurch soll die Conjunctiva palpebrae ersetzt werden. Die Schleimhautstückchen haften gut. Da der Lappen sich stark einrollte, werden seine Ränder angefrischt und am 2. 12. wird noch einmal transplantirt (Schleimhaut eines Vaginalprolapses). Die Schleimhaut haftet auch diesmal. — Am 12. 12. wird der Stiel durchgeschnitten und der der Nasenseite zugekehrte Theil des Lappens so eingeschlagen, dass sein Rand mit dem unteren Rande des unteren Augenlides vereinigt wird. Da die ganze Innenfläche des Lappens mit neu gebildeter Schleimhaut bedeckt ist, so ist dadurch die Verwachsung des gedrehten und an das untere Augenlid gehefteten Lappens verhütet. Der Lappen wächst an das untere Augenlid solide an, und damit ist nicht bloss ein oberes und unteres Augenlid, sondern auch der Canthus internus hergestellt. — 27. 12. Patient wird entlassen. Die Schleimhauthöhle am Canthus internus noch ziemlich gross, es entleert sich ein schleimiges Secret. — Am 2. 1. 88 zeigt es sich, dass der Lappen beträchtlich geschrumpft und damit die Wundhöhle am Canthus internus in wünschenswerther Weise verkleinert ist. — Am 15. 3. stellt sich Pat. wieder vor; es wird noch eine kleine Keilexcision am Lappen vorgenommen, um das untere Augenlid etwas zu heben. Der innere Augenwinkel ist von Schleimhaut gut überzogen, die Augenlider können gut gehoben und gesenkt werden. — Pat. stellt sich im Mai wieder vor. Das Aussehen des linken Auges ist in der Fig. 3 dargestellt.

5) Johann S., 57 Jahre. Am 31. V. 87 Entfernung des unteren Augenlides wegen eines recidivirenden Epithelioms. Zum Ersatze des Augenlides Bildung eines Lappens aus der Wange, der schon bei der ersten Operation an den Rand des Defectes angenäht wird. Um jedoch die Conjunctiva palpebrae inferioris zu ersetzen, wird die Anheilung des Lappens dadurch verhindert, dass zwischen die einander zugekehrten Wundflächen Jodoformgaze eingeführt wird. Am 4. VI. einmalige Transplantation von Vaginalschleimhaut. Dieselbe haftet. Am 8. VI. wurde der Rand noch einmal angefrischt und wieder mit Vaginalschleimhaut bedeckt; auch diese heilte ein. Am 15. VI. wird der Kranke geheilt entlassen. — Patient stellt sich am 12. III. 88 wieder vor; das Resultat ist als recht gelungen zu bezeichnen. Der Effect ist so vollkommen, dass das untere Augenlid nur noch Cilien tragen müsste, um dem rechten Augenlide ebenbürtig zu sein. Bemerkenswerth ist, dass der Lappenrand nicht eingerollt, der obere Rand mit Schleimhaut bedeckt ist, und dass sich ein Fornix conjunctivae gebildet hat.

C. Rhinoplastik und Meloplastik (je 1 Fall).

Die beiden nachfolgenden Fälle können wegen der Kürze der Beobachtungsdauer nicht als vollkommen beweisgültig für den Werth des ganzen Verfahrens angesehen werden und stellen bloss eine Ergänzung der vorausgegangenen insofern dar, als sie zeigen, dass auch in diesen Fällen die Schleimhauttransplantation in technischer Hinsicht als gelungen zu betrachten war; es werden deshalb die Krankengeschichten nur in Kürze angedeutet.

6) Operative Entfernung der rechten Nasenhälfte und eines Theiles des Septums wegen Carcinom; Bildung der halben Nase aus der Stirn. Am 3. XII. wird die Wundfläche des Stirnlappens mit Schleimhaut bedeckt, welche aus dem Cervix eines wegen Myom amputirten Uterus genommen wurde. Vollständige und sichere Haftung. An den nächsten Tagen wird der Lappen, damit er sich nicht einrolle, an der Stirn durch Silberdrähte in Spannung erhalten. Am 13. XII. Drehung des Lappens und Bildung der Nase, ohne dass jedoch die Nasenränder durch Einstülpung der Haut eingesäumt worden wären. In Folge dessen trat eine Verengerung des neuen Naseneinganges auf, die neue Nasenhöhle selbst blieb geräumig. Pat. musste deshalb Drainröhren tragen. — Im Februar hatte ich Gelegenheit, den Kranken wieder zu sehen; die Nasenhöhle ist sehr geräumig, doch besteht immer noch an der Nasenöffnung geringe Tendenz zur Verengerung.

7) Bei einem schon sehr herabgekommenen, 64 Jahre alten Zigeuner Josef L., sollte vorzüglich wegen der starken Schmerzen ein recht ausgedehntes Wangencarcinom exstirpirt werden. Da ich jedoch in den früheren Fällen die Erfahrung gemacht hatte, dass während der Zeit, da die Schleimhauttransplantationen gemacht werden, die gesetzte Wunde sich wesentlich verändert, so beschloss ich zuerst aus dem Halse den für den Wangendefect bestimmten Ersatzlappen zu bilden und zunächst mit seinem vorderen und hinteren Rande mit der Haut in Verbindung zu lassen, und seine Innenfläche mit Schleimhaut auszupflastern, dann die eine Brücke zu durchtrennen und in derselben Sitzung das Carcinom zu exstirpiren und mit dem auf diese Weise vorbereiteten Lappen sogleich den Defect zu decken. Am 22. II. 88 wurde der Lappen gebildet; am 25. II. wurde vom Magen und der Speiseröhre des Kaninchens Schleimhaut genommen und die Wundfläche des Lappens damit bedeckt; als ich mich überzeugt hatte, dass die Schleimhaut angeheilt war, wurde am 5. III. das Carcinom exstirpirt und der Lappen verlagert. Es war nicht mehr möglich, eine radicale Exstirpation auszuführen. Ein Theil des zurückgelassenen Gewebes in der Wunde wurde nekrotisch, und so kam es, dass keine Heilung per primam intentionem eintrat. Der Kranke wurde immer marastischer und starb — wie die Section zeigte — an Carcinommetastasen.

Erklärung der Abbildungen auf Taf. VI.

Fig. 1. Harnröhre des Michael Z. (Fall 3) von oben aufgeschnitten. Von *a* bis *b* neugebildete Schleimhaut, bei *c* ein Geschwür, bei *d* die haarfeine Fistelöffnung, bei *N* die Narbe nach der Urethrotomia externa.

Fig. 2. Blepharoplastik bei Josef E. (Fall 4), um den Substanzverlust am oberen und unteren Augenlide anzudeuten.

Fig. 3. Die Augenlider und der Canthus internus des Josef E. ein halbes Jahr später.

Fig. 4. Unteres Augenlid des Johann S. (Fall 5) 8 Monate nach der ausgeführten Plastik und Schleimhauttransplantation.

XVII.

Ueber Anchylose des Kiefergelenkes.

Von

Prof. Dr. E. Küster.[1])

(Mit einem Holzschnitt.)

M. H.! Seit König im Jahre 1878 seinen bekannten Aufsatz über die Kieferklemme und deren Heilung durch Resection[2]) geschrieben, hat sich eine ziemlich umfangreiche Literatur über diese Krankheit entwickelt, welche insbesondere die operativen Erfolge ins Auge fasste. Zunächst geht aus diesen Veröffentlichungen hervor, dass das Leiden doch viel häufiger ist, als man früher angenommen hatte, so dass bei der hohen Bedeutung, welche es für Leben und Gesundheit des Trägers gewinnen kann, das steigende Interesse an demselben begreiflich ist. Ich selber habe binnen 3 Jahren 4 Fälle unter die Hände bekommen und bin dabei zu mancher von Anderen abweichenden Meinung gelangt, weshalb ich mir erlaube, die Fälle hier zu besprechen. Es sind folgende:

Fall 1. Schirmer, Marie, 18 Jahr, Metalldreherstochter aus Berlin, wurde am 14. VII. 85 ins Augustahospital aufgenommen. Die Eltern der Pat. leben und sind gesund, 3 Geschwister starben an Scharlach, die überlebenden sind gesund. — Vor 10 Jahren machte Pat. angeblich Abdominaltyphus und Scharlach durch; seit dieser Zeit ist sie schwerhörig geworden und stellten sich immer zunehmende Schwierigkeiten bei der Kieferbewegung ein. Da es in der letzten Zeit für sie unmöglich wurde andere als flüssige Nahrung zu sich zu nehmen, so suchte sie Hülfe im Krankenhause.

Pat. sieht noch leidlich gut genährt aus, geht aber sehr schlecht in Folge einer, angeblich seit dem Typhus datirenden Coxitis sin. Dieselbe ist abgelaufen, das Bein aber ist in starker Adduction, Rotation nach innen und

[1]) Vorgetragen mit Krankenvorstellung am 2. Sitzungstage des Congresses, 5. April 1888.

[2]) König, Die Kieferklemme in Folge von entzündlichen Processen etc. Deutsche Zeitschrift für Chirurgie. X.

Flexion fixirt, demgemäss sehr bedeutend verkürzt. Sie ist äusserst schwerhörig, so dass man sich nicht leicht mit ihr verständigt. Das Gesicht hat etwas Vogelartiges, da das Kinn weit zurücksteht; auch ist dasselbe asymmetrisch, indem die rechte Unterkieferseite mehr eingesunken ist, als die linke. Aktive und passive Bewegungen sind so gut wie gar nicht möglich; nur rechts sind die Zahnreihen ganz wenig von einander zu entfernen. Die unteren Schneidezähne stehen hinter den oberen.

Nach einem vergeblichen Versuch den Mund in der Narkose zu eröffnen, resecirte ich am 14. VII. 85 in der später zu beschreibenden Weise das linke Kiefergelenk, wobei ein ca. 2 Ctm. langes Knochenstück entfernt wurde. Sofort konnte der Mund mittels der Heister'schen Mundsperre etwa 3 Ctm. weit geöffnet werden, ein Resultat, welches sich bis zum heutigen Tage erhalten hat. Der Verlauf war absolut reactionslos, Pat. konnte schon am nächsten Tage am 1. VIII. 85 geheilt entlassen werden.

Fall 2. Lange, Albert, 14 Jahre, Arbeitsbursche aus Zeestow bei Wustermark, wird am 14. IV. 87 ins Augustahospital aufgenommen. Pat. stammt von gesunden Eltern, soll aber schon seit Jahren dadurch auffallend gewesen sein, dass sein Unterkiefer klein war und weit zurücksprang. Vor mehr als 2 Jahren entstand in der linken Schläfengegend eine Eiterbeule, welche der Vater aufschnitt. Seitdem entwickelte sich eine immer zunehmende Schwerbeweglichkeit des Kiefers, bis die Bewegungen endlich ganz aufhörten.

Blasser, in der Entwickelung zurückgebliebener Junge, der langsame, aber erregte Antworten giebt. Das Kinn steht auffallend weit zurück, da der Unterkiefer mangelhaft entwickelt ist, so dass die unteren Schneidezähne die Oberzähne nicht erreichen, obwohl sie stark nach vorn abweichen. Kiefer so gut wie unbeweglich, sowohl was die Bewegung nach unten, als die seitlichen Bewegungen betrifft. Fordert man den Knaben zur Oeffnung des Mundes auf, so fühlt man beiderseits nur eine starke Anspannung des Musc. temporalis. In der linken Schläfengegend und in der Gegend der linken Parotis finden sich bewegliche Narben.

Fig. 1.

Resecirtes Unterkieferköpfchen.
a b Untere Resectionslinie.
c d Obere »
e f Linie des verknöcherten Gelenkes.

18. IV. Resection des linken Kiefergelenkes durch Entfernung eines ca. 1 Ctm. langen Knochenstückes. Gelenk knöchern anchylotisch. Da der Kiefer aber in keiner Weise beweglicher geworden, so wird auch das andere Gelenk resecirt. Hier fällt das resecirte Stück etwas grösser aus, indem mit dem knöchern verwachsenen Gelenkkopf eine dünne Scheibe des Fossa condyloidea mitgenommen wird (s. Fig. 1, c d e f). Die Beweglichkeit ist jetzt freier, erscheint aber noch nicht genügend; es wird daher auf der rechten Seite von der Wunde her auch noch der Proc. coronoideus durchgeschlagen, worauf sich der Mund sofort weit öffnen lässt. Nachdem der Knabe verbunden und zu Bett gebracht ist, bekommt er einen heftigen Erstickungsanfall, an dem auch die

Abnahme des Verbandes und Vorziehen des Kiefers nichts ändert. Da er vollkommen aufgehört hat zu athmen, so wird mit 2 Schnitten die Luftröhre eröffnet und gelingt es nun durch künstliche Athmung den Knaben wieder ins Leben zurückzurufen. — Die Canüle wird schon nach 2 Tagen entfernt, das Oeffnen des Mundes und das Kauen geht ohne Schwierigkeit und Schmerz. Wird am 11. V. vollständig geheilt entlassen. — Ich hatte den Knaben inzwischen nicht wiedergesehen und war deshalb unangenehm überrascht zu finden, dass das Resultat sich nicht unerheblich verschlechtert hat. Wie Sie sehen, ist die Oeffnung des Mundes nur soweit möglich, dass die Zahnreihen etwa 1 Ctm. weit voneinander treten. Es wird deshalb die Behandlung von neuem einsetzen müssen.

Fall 3. Johannes, Julius, 9 Jahre, Tischlerssohn aus Prenzlau wird am 9. X. 87 aufgenommen. Pat. überstand vor 6 Jahren Diphtherie, welche zur Tracheotomie Veranlassung gab; er bekam dann Ohrensausen, besonders stark rechts und allmälig zunehmende Schwerhörigkeit. Seit 5 Jahren besteht Kieferanchylose. — Zarter Knabe, sehr schwerhörig. Die Zahnreihen können nur ganz wenig von einander entfernt werden. Die Zahnreihe des Unterkiefers steht auffallend weit zurück, so dass die Schneidezähne, welche schräg nach vorn und oben gerichtet sind, gut 1 Ctm. hinter denen des Oberkiefers sich befinden. Geringe Bewegungen in den Gelenken sind möglich. Crepitation ist dabei nicht zu fühlen.

10. X. In der Narkose lässt sich durch Schraubenwirkung der Kiefer ca. 1 Ctm. vom Oberkiefer entfernen; mehr ist aber trotz aller Anstrengung nicht zu erreichen. Resection zunächst des rechten Gelenkkopfes, und da dies nicht genügt, auch des linken. Beide Gelenkköpfe waren nicht verwachsen, doch fehlten beiderseits sowohl der Gelenkknorpel, als die Bandscheibe. Da auch jetzt die Oeffnung des Mundes noch nicht vollkommen gelingt, so wird auf der linken Seite, wo sich der Temporalmuskel besonders straff spannt, auch noch der Proc. coronoideus mit dem Meissel durchgeschlagen. Jetzt ist der Effect ganz vollkommen. — Zur Sicherheit wird eine Fadenschlinge durch die Zunge gelegt, doch bleibt die Athmung stets frei. — Schon am nächsten Tage kaut Pat. ohne Schmerzen. Geheilt entlassen am 25. X. — Nach einiger Zeit begann das Oeffnen des Mundes wieder schwieriger zu werden. Da der Vater aber Tischler ist, so construirte er selber eine hölzerne Schraubenvorrichtung, mit welcher der Mund täglich möglichst weit geöffnet wurde und diesem Umstande ist es wohl zuzuschreiben, dass das Resultat auch heute noch ganz vollkommen ist.

Fall 4. Bremmel Heymann, Gustav, 12 Jahre, Fleischerssohn aus Kleczko bei Gnesen wurde am 27. III. 88 ins Augustahospital aufgenommen. Pat. hatte vor 6 Jahren Diphtherie und Scharlach. Bald nach überstandener Krankheit konnte er die Kiefer nicht mehr ordentlich von einander bringen; das Leiden verschlimmerte sich mehr und mehr, auch blieb der Unterkiefer stark im Wachsthum zurück. In Folge dessen wurde Pat., nachdem vollkommene Kiefersperre eingetreten, vor einem Jahre von Sanitätsrath Dr. Pauli in Posen durch Resection beider Kiefergelenke nach der Methode König's operirt. Die Operation war ungemein schwierig und hatte von vornherein einen mangel-

haften Erfolg; derselbe hat sich inzwischen noch so verschlechtert, dass Bewegungen des Kiefers überhaupt nicht mehr möglich sind. In Folge dessen hat Herr College Pauli mir den Kranken zugeschickt, um entweder auf operativem, oder instrumentellem Wege eine Besserung des Zustandes herbeizuführen.

Bei der Untersuchung zeigt sich der Unterkiefer so sehr im Wachsthum zurückgeblieben, dass das Kinn weit zurücktritt. Die Schneidezähne des Unterkiefers stehen schräg nach vorn und oben. Am hinteren Theil des Jochbogens finden sich beiderseits 3 Ctm. lange horizontale Narben. Sucht man in der Narkose die Zahnreihen voneinander zu bringen, so entfernen sich die Schneidezähne noch nicht 1 Ctm. weit und federn beim Nachlassen der Schraube sofort wieder aufeinander. Beim Aufeinanderbeissen der Zahnreihen berühren sich nur die Mahlzähne, während die Praemolares sich nicht erreichen, wiewohl sie in der Richtung übereinander liegen. Die Eck- und Schneidezähne dagegen stehen bei Schluss des Kiefers von vorn nach hinten um fast 1 Ctm. verschoben. Die Kieferwinkel sind ganz flach, wie in früher Kindheit.

Unter den obwaltenden Umständen glaube ich, dass ohne eine neue Operation nichts zu erreichen sein wird [1]).

Wenn wir die vorstehenden Fälle mit den in der Literatur verzeichneten vergleichen, so ergiebt sich für die Entstehung der Kieferanchylose ein ziemlich übereinstimmendes Bild. Von 2 Seiten her kann das Gelenk in Mitleidenschaft gezogen werden: entweder vom Gelenkfortsatz her — und hier handelt es sich wohl ausschliesslich um einfache oder complicirte Fracturen, oder um Osteomyelitis — oder von Seiten des Ohres, indem eine eiterige Otitis media auf das Gelenk übergreift. Es sind die zu Ohreneiterungen führenden Infectionskrankheiten, Masern, Scharlach, Diphtherie und Typhus, welche am häufigsten diesen Weg einschlagen, was in der so häufig mit der Kieferanchylose verbundenen Schwerhörigkeit seinen Ausdruck findet. Noch eine dritte Möglichkeit ist denkbar: die directe Betheiligung des Gelenkes an einer Allgemeinkrankheit. So wissen wir, dass acuter Gelenkrheumatismus, Arthritis deformans, tuberculöse Gelenkentzündung, endlich der typhöse Process das Kiefergelenk mitbetheiligen können; alle übrigen metastatischen Gelenkeiterungen aber sind die Folge so schwerer septischer Infectionen, dass das Individuum dieselben in der Regel wohl nicht überlebt.

---

[1]) Dieselbe ist inzwischen mit bestem Erfolge zur Ausführung gekommen. Der Mund kann activ ganz weit und ohne Beschwerde geöffnet werden. Es war auf beiden Seiten wiederum knöcherne Verschmelzung vorhanden.

Wir sehen nun, dass bei diesen Anchylosen das Gelenk, abgesehen von Arthritis def. und tuberculöser Entzündung, in sehr verschiedenem Zustande sein kann: entweder es handelt sich um eine echte, knöcherne Verschmelzung, wie in Fall 2 und 4; oder das Gelenk ist noch etwas beweglich, doch fehlt der Knorpel und die Zwischenbandscheibe (Fall 1 und 3). Im letzteren Falle macht das Gelenk klinisch den Eindruck fester Anchylose, während doch offenbar die Muskulatur stark betheiligt ist, und erst bei der Resection entdeckt man das Fehlen der knöchernen Verbindung.

In meinen 4 Fällen war regelmässig eine ziemlich erhebliche Atrophie des Unterkiefers vorhanden, ein Zustand, welcher sonst nicht mit so grosser Regelmässigkeit beobachtet worden ist. Dass es sich hier jedes Mal um eine erst secundäre und nicht eine angeborene Veränderung handelt, ist wohl zweifellos, wenngleich in Fall 2 die Kleinheit des Kiefers lange vor dem entzündlichen Process aufgefallen sein soll. Gewiss kommen solche angeborenen Atrophien vor, wie in dem von B. von Langenbeck[1]) beschriebenen Falle; allein für die ganz überwiegende Mehrzahl ist denn doch die Anchylose die Ursache, die Kieferatrophie die Folge. Aber darf man die Sache einfach als Inactivitätsatrophie deuten? Wäre dem so, dann müsste man erwarten, dass auch in den Fällen nur einseitiger Erkrankung die Atrophie auf beiden Seiten gleich wäre. Nun sehen wir aber bei verschiedenen Fällen, in geringem Grade auch bei meinem Fall 1 Ungleichheiten der Kinngegend, gewöhnlich in der Art, dass die Atrophie auf der kranken Seite erheblicher ist, als auf der gesunden, zuweilen auch umgekehrt (Fall 1). Das leidet nur eine Deutung: dass es sich nämlich hier um trophische Störungen handelt, deren in der Regel stärkere Ausbildung auf jener Seite, wo die Gewebe am meisten entzündlich infiltrirt waren, wohl begreiflich erscheint.

Was nun die Therapie betrifft, so hat sich König (a. a. O.) das Verdiest erworben die principiell richtigste Operation, nämlich die Resection des Gelenkes, zur allgemeinen Anerkennung gebracht und eine genaue Operationsmethode dafür angegeben zu haben. Indessen ist es ja bekannt, dass ganz ähnliche Empfehlungen schon

[1]) B. von Langenbeck, Angeborene Kleinheit des Unterkiefers mit Kiefersperre verbunden, geheilt durch Resection der Proc. coronoidei. Archiv für klin. Chirurgie. I.

viel älter sind, die nur nicht so allgemein berücksichtigt wurden. Noch vor König — im Jahre 1872 — hat Bottini[1]) ein übereinstimmendes Verfahren beschrieben und Ranke[2]) nennt deshalb die Operation ohne Weiteres die König-Bottini'sche; allein auch O. Weber[3]) hat schon im Jahre 1868, wenn auch ohne nähere Beschreibung, ein solches Vorgehen empfohlen und Humphry[4]) wandte dasselbe nach den Zeugnissen von Christopher Heath[5]) und Page[6]) schon im Jahre 1851 an. Es ist deshalb eigentlich nicht zutreffend die Methode als die König'sche Operation zu bezeichnen; allein da König dies bis dahin so gut wie unbekannt gebliebene Verfahren durch genauere Beschreibung und Mittheilung von Krankengeschichten zum Gemeingut aller Chirurgen gemacht hat, so werden wir immerhin eine gewisse Berechtigung haben, die Methode nach König zu nennen. Gegen die Bezeichnung König-Bottini'sche Operatiion aber möchte ich Einspruch erheben, da Bottini keineswegs der erste Beschreiber ist und seine Mittheilung gerade so unbeachtet geblieben ist, als die frühere; noch viel weniger ist es berechtigt die Operation, wie D. Kulenkampff[7]) es thut, als die Mears'sche Operation zu bezeichnen, da der Aufsatz von Mears[8]) nicht nur viel später erschienen ist, sondern auch etwas wesentlich Anderes enthält. Soviel zur Klarstellung der Benennung.

Als ich bei dem ersten Falle, welcher mir in die Hände kam, das König'sche Verfahren an der Leiche prüfte, erschien mir dasselbe in vieler Beziehung mangelhaft. Die tiefe Wunde bleibt unübersichtlich, die Wände derselben werden ziemlich arg gequetscht, der Knochen ist zuweilen nur stückweise zu entfernen. In der That ist denn auch von manchen unangenehmen Ereignissen am

[1]) Bottini, E., Asportazione sottoperiostea d'ambo i condili etc. Communicazione fatta alla Regia Accademia di medicina in Torino. 1872.

[2]) H. Ranke, Zur Resection des Unterkiefergelenkes etc. von Langenbeck's Archiv. Bd. XXXII.

[3]) O. Weber, Krankheiten des Gesichtes. Chirurgie von Pitha und Billroth. III. 1. Abth. a. S. 295.

[4]) Humphry (Cambridge), Association Medical Journal. 1856.

[5]) Christopher Heath, Lectures on certain diseases of the jaws. Brit. Med. Journal. 1887. July 9. p 59.

[6]) Page, Closure of the jaws etc. Brit. Med. Journ. 1887. Dec. 10.

[7]) D. Kulenkampff, Zur Operation der Kieferklemme. Centralblatt für Chirurgie. 1885. No. 11.

[8]) C. Mears, Closure of the jaws and its treatment. Transact. of the Americ. Surg. Association. 1885. No. 11.

Lebenden berichtet worden, Blutungen aus der Maxillaris interna, vorübergehenden oder dauernden Lähmungen der Facialisäste, ungenügender Entfernung des Gelenkkopfes. Selbst ein Chirurg, wie der verstorbene H. Ranke, bezeichnet die Operation als „ausserordentlich mühsam". Ich versuchte daher einen anderen Zugang zum Knochen und fand denselben so überaus bequem, dass ich seitdem mich ausschliesslich dieser Methode bedient habe. Sie besteht in Folgendem:

Der Schnitt beginnt $1^1/_2$—2 Ctm. vor dem Kieferwinkel und geht medianwärts vom Kieferrande, aber diesem parallel, etwa 2 Ctm. über dem Kieferwinkel nach aufwärts. Er wird so weit vertieft, bis auch das Periost hinter dem Kieferwinkel am aufsteigenden Aste gespalten ist. Nunmehr setzt man einen Hebel ein und reisst das Periost zunächst an der Aussenseite, dann ebenso an der Innenfläche des Kieferastes vom Knochen ab, ein Akt, der überraschend leicht gelingt. Lässt man jetzt von einem Assistenten das abgelöste Periost jeder Seits durch einen schmalen Hebel zurückhalten, so übersieht man die Wunde bei guter Beleuchtung bis zum Gelenkkopf hinauf, während alle gefährdeten Theile der Nachbarschaft, A. maxillaris int sowohl, wie A. und Nerv. inframaxillaris mit dem Periost abgehoben worden sind. In dem auf diese Weise gebildeten Spalt erscheint der aufsteigende Kieferast so vollkommen isolirt, dass er mittels eines nicht zu breiten Meissels, welchen man hinter dem Winkel, dicht am Hinterrande des Masseteransatzes, aufsetzt, in der Richtung gerade nach aufwärts, bis in die Incisura semilunaris durchschlagen werden kann. Ist keine knöcherne Verwachsung vorhanden, so gelingt es nun meistens leicht den Gelenkfortsatz herauszudrehen; besteht aber knöcherne Anchylose, so muss der Knochen am Gelenk zum zweiten Male durchmeisselt werden. Dies ist der einzige, etwas schwierige Akt der sonst sehr leichten Operation. Man setzt den Meissel in der Gegend des Köpfchens auf, was bei der Enge der Hautwunde nicht anders, als in senkrechter Richtung, gerade gegen die mittlere Schädelgrube, geschehen kann; demnach könnte man eben leicht dahin kommen, ein Loch in den Schädel zu schlagen. Dies Ereigniss habe ich bisher in folgender Weise vermieden: man setzt den Meissel wo möglich dicht unterhalb des Gelenkköpfchens auf, treibt ihn mit vorsichtigen Hammerschlägen

nur ganz oberflächlich ein und macht dann mit dem Meissel hebelnde Bewegungen, wobei der Rest des Knochens leicht nachgiebt. In einem Falle brach dabei eine Platte von der äusseren Schädeloberfläche ab, ohne dass dennoch der Schädel eröffnet wurde, was, nebenbei bemerkt, wohl auch kein grosses Unglück gewesen sein würde. — Ist nach der Resection des einen Gelenkes der Kiefer immer noch unbeweglich, so mache ich dieselbe Operation auf der anderen Seite; ist auch dann die Eröffnung des Mundes noch ungenügend, so fühle ich nach, welcher Musc. temporalis sich am meisten spannt und durchmeissele an dieser Seite den Proc. coronoideus. Das geschieht einfach, indem man die Wundränder noch einmal auseinanderhalten lässt und dann den Meissel von hinten her auf genannten Fortsatz aufsetzt. Man darf sich erst dann zufrieden geben, wenn der Mund bequem mehrere Centimeter weit geöffnet werden kann. Der unmittelbare Erfolg dieses Verfahrens ist, wie ich mit König bestätigen kann, ganz zauberhaft: die Kranken kauen schon am Tage nach der Operation fast ohne jeden Schmerz.

Dies Verfahren ist, soweit ich übersehen kann, zum Zwecke der Gelenkresection neu. Sonnenburg[1]) hat zwar im Jahre 1885 die gleiche Schnittführung gewählt, allein nur zur einfachen Durchmeisselung des Kieferastes. Der Methode König's gegenüber aber hat meine Methode folgende Vorzüge:

1) Sie gefährdet nicht die wichtigen oberen Aeste des Facialis, sondern höchstens den weniger wichtigen unteren Mundast, der aber bei einiger Vorsicht auch ziemlich sicher vermieden werden kann.

2) Sie giebt ein übersichtlicheres Operationsfeld und gestattet ein etwas grösseres Knochenstück fortzunehmen, was ganz gewiss ein Vortheil ist.

3) Sie giebt eine weniger auffallende Narbe.

4) Sie wird vollkommen subperiostal ausgeführt, so dass jede Nebenverletzung vermieden wird. Die Möglichkeit einer theilweisen Regeneration des Knochens ist nicht ausgeschlossen.

Was den letzten Punkt anbelangt, so ist der theilweise Wiederersatz des Knochens, wie es scheint, keineswegs als besonderer

[1]) Julius Lewy, Die Kieferklemme und ihre Behandlung. Inaugural-Dissertation. Berlin 1885.

Vortheil anzusehen, da mit der Regeneration auch die Möglichkeit eines Rückfalls gegeben ist; allein solche Rückfälle scheinen, so weit ich übersehen kann, bei der König'schen Methode noch häufiger vorzukommen und dürften vermieden werden, wenn, wie in Fall 3, eine entsprechende und lange genug fortgesetzte Nachbehandlung eingeleitet wird.

Zum Schlusse möchte ich noch, in Erinnerung des schweren Zufalles bei meinem zweiten Kranken, zu einer Vorsichtsmassregel mahnen, wenn man beide Gelenke resecirt hat. Die Zunge sinkt dann, so lange Patient in der Narkose ist, nach hinten und wird beim Vorschieben des Kiefers nicht genügend weit nach vorn gebracht, so dass schwere Erstickungsgefahr eintreten kann. Im letzten Falle habe ich daher für 24 Stunden eine Fadenschlinge durch die Zunge gelegt und halte eine solche Vorsicht für durchaus angebracht.

XVIII.

Beitrag zur Frage von der Entstehung der knorpelig-knöchernen Gelenkmäuse.

Von

Dr. O. Völker

in Braunschweig.[1])

Die Frage von der Entstehung der knorpelig-knöchernen Gelenkmäuse hat in den beiden letztverflossenen Jahren durch die Arbeiten von König, „Ueber freie Körper in den Gelenken“ (Deutsche Zeitschr. f. Chir. Bd. 27. Heft 1 u. 2) und Kragelund, „Studien über pathologische Anatomie und Pathogenese der Gelenkmäuse,“ (Kopenhagen, Aug. Bang, 1886) (Centralbl. f. Chir. No. 22, 1887) wieder einen neuen Anstoss erhalten, und dürfte daher die Mittheilung eines einschlägigen Falles, der bei der Operation ganz eigenthümliche Verhältnisse zeigte, an diesem Orte nicht ohne Interesse sein.

Der Arbeiter Ohlendorff, ein gesunder Mann, wurde am 6. 2. 87 zu einer Reserveübung eingezogen und erlitt am 16. Februar eine Verletzung des linken Kniegelenkes auf folgende Weise. Er trat im Laufen bei einer Felddienstübung, mit „Gewehr über“, mit dem rechten Beine in einen Maulwurfshaufen und setzte, um sich vor einem Falle zu bewahren, den linken Fuss weit vor. Dabei entfiel ihm das Gewehr und schlug mit dem Kolben auf das linke Kniegelenk. Er verlor vor Schmerz das Bewusstsein und brach zusammen. Er wurde nach Hause geführt, vermochte aber bald wieder allein zu gehen. Bis zum Schlusse der Uebung blieb er revierkrank und wurde dann am 18. Februar mit einer Knieschwellung nach Hause entlassen. Hier wurde die Gelenkschwellung mit Jodtinktur und Gummibinde behandelt und erst am 13. April constatirte der behandelnde Arzt eine Gelenkmaus. Am 3. Mai stellte er sich dem Arzte wieder vor. Die Gelenkmaus war nicht zu fühlen, das Gelenk furchtbar schmerzhaft und geschwollen, die Gelenkspalte etwas

[1]) Vorgetragen am 3. Sitzungstage des Congresses, 6. April 1888.

klaffend. Patient wurde in das Herzogl. Krankenhaus zu Braunschweig aufgenommen und am 10. Mai constatirte ich folgenden Befund: Linke Kniegelenkskapsel durch Erguss mässig ausgedehnt, Schmerzhaftigkeit gering, Bewegungen frei, Gelenkmaus nicht zu fühlen, Gelenkspalte nicht klaffend. Pat. behauptet, die Gelenkmaus müsse unter dem Ligamentum patellae sitzen. In der That fühlte man bei tiefem Drucke auf die äussere Seite des Ligamentes an dessen innerer Seite etwas hervorquellen, was vielleicht als Gelenkmaus gedeutet werden konnte. Ich machte daher unter Blutleere einen Schnitt am inneren Rande der Patella. Nach Eröffnung der Kapsel erwies sich Das, was man an der inneren Seite der Ligamentum patellae gefühlt hatte, als eine hyperämische, sammetartig aussehende, geschwollene Synovialfalte. Der in das Gelenk eingeführte Finger entdeckte keine Spur eines beweglichen Körpers. Es wurde das Gelenk in jeder Weise bewegt und geknetet — Nichts war zu finden. Um überhaupt etwas zu thun, schnitt ich jene Synovialfalte weg, wobei ich mit den Spitzen der Scheere den Knorpel des Condylus internus streifte. Nochmals ging ich jetzt mit dem Finger ein — dasselbe negative Resultat. Als ich nun den Finger zurückzog, streifte ich zufällig mit dem Nagel die Knorpelfläche des Condylus internus femoris und fühlte eine feine Spalte, welche ich für eine Verletzung des Knorpels mit der Scheere hielt. Um ihre Tiefe zu prüfen, drängte ich den Nagel tiefer ein und fühlte nun zu meinem grössten Erstaunen, dass dort etwas nachgab, und bei festerem Drucke sprang plötzlich die so lange gesuchte Gelenkmaus aus einer Vertiefung des Condylus hervor. Es gelang nun bei starker Beugung des Gelenkes und Auseinanderziehen der Wunde diese Vertiefung sichtbar zu machen. Ihre tiefste Partie erschien roth, die Randpartie dagegen und zwar auch deren knöcherner Theil glatt und weiss, wie mit dünnem Knorpel überzogen. Ihre Form entsprach genau den Verhältnissen der zu beschreibenden Gelenkmaus, nur erschien sie etwas tiefer und mehr trichterförmig auslaufend, soweit ihre Wandung roth erschien.

Das Gelenk wurde nun mit Sublimatlösung ausgespült, drainirt, die Kapselwunde mit Jodoformcatgut genäht, ebenso die Haut, und der übliche Verband angelegt. Die Heilung erfolgte reactionslos. Die Gelenkmaus ist im Allgemeinen oval mit einem kleinen Fortsatze auf der einen Langseite, biconvex, zeigt auf der einen Seite den absolut unveränderten Gelenkknorpel, auf der anderen Knochensubstanz, welche mit einem weissen, glatten, anscheinend faserknorpeligen, oder bindegewebigen dünnen Ueberzuge versehen ist. Letzterer liess kleinere Grübchen erkennen, wohl Reste der Maschen der Spongiosa. Der Gelenkknorpel überragte mit scharfem glatten, nirgends gezähnten Rande die knöcherne Masse. Die Messung ergab als grösseste Länge: 25 Millim., grösseste Breite 22 Millim., grösseste Dicke 11 Millim.

Um die vorliegenden Verhältnisse Ihnen demonstriren zu können, habe ich von der frischen Gelenkmaus einen Abguss nehmen lassen, dann wurden die Condylen des linken Oberschenkels einer Leiche abgeformt, in die Form an entsprechender Stelle die Gelenkmaus eingesetzt, und nun ein Abguss gemacht. Dieser zeigte

nun an jener Stelle eine Grube, in welche der Abguss der Gelenkmaus genau hineinpasst. (Demonstration.) Die Gelenkmaus selbst, welche in Spiritus aufbewahrt wurde, ist durch ein Versehen zu einem Trockenpräparate geworden. Indessen hat sich wiederum dabei die interessante Thatsache ergeben, dass nicht nur der Gelenkknorpel sondern auch der Knochen gewaltig geschrumpft und der scheinbare Ueberzug der Knochenoberfläche vollkommen verschwunden ist.

Danach ist wohl die scheinbare, glänzend weisse Bekleidung, auch die des peripheren Theiles der Grube, als Ausdruck der Abschleifung des spongiösen Knochens aufzufassen.

Wir haben es hier, m. H., also mit der traumatischen Entstehung einer knorpelig-knöchernen Gelenkmaus in einem bisher absolut gesunden Gelenke zu thun. Letzteres fand sich bei der Operation bis auf einen klaren, gelben Erguss und die locale Röthung und Schwellung jener Synovialfalte vollkommen gesund, und war zweifellos zur Zeit der Verletzung ebenso intakt, da sonst schwerlich der Pat. die Strapazen einer militärischen Uebung hätte ertragen können. Nach der Anamnese und dem Operationsbefunde müssen wir uns den ganzen Vorgang folgendermaassen vorstellen.

Um sich vor dem Sturze zu bewahren greift Pat. mit dem linken Beine weit nach vorn aus. Das Bein befindet sich in Streckung als der Fuss den Boden berührt. In diesem Momente hat es die ganze Wucht des im Laufen befindlichen, plötzlich aufgehaltenen Körpers zu tragen. Condylus internus femoris und Tibia treffen mit grosser Gewalt auf einander. In diesem Augenblicke schlägt der Kolben des Gewehres gegen das Knie und verhindert seine sofortige Beugung, durch welche sonst der Stoss im Gelenke gebrochen wäre. Die getroffene Stelle des Condylus internus wird hierbei so tief eingedrückt, dass die Spongiosa theilweise zertrümmert, der Knorpel durch die Einbiegung nach oben zerrissen wird. Es folgt eine Synovitis traumatica, das Knorpelknochenstück wird allmälig gelöst und erscheint etwa 8 Wochen später als Gelenkmaus. Am 3. Mai ist dieselbe eingeklemmt, gleitet in den folgenden Tagen zufällig in ihre Grube und wird dort bei der Operation gefunden.

Ist nun der Fall durch dieses mir aus der Literatur nicht bekannte Vorkommniss bei der Operation hoch interessant, und

mahnt zu ganz besonders sorgfältigem Absuchen des Gelenkes, namentlich zum genauen Abtasten der Knorpelflächen der Gelenkenden mit dem Fingernagel, so gewinnt er noch eine besondere Bedeutung dadurch, dass er ein vollkommenes Kragelund'sches Experiment am Lebenden darstellt. — Es gelang Kragelund an Leichen durch Anwendung grosser Gewalt Aussprengungen von annähernd biconvexer Form aus der überknorpelten Gelenkfläche des Condylus internus femoris hervorzubringen. Diese Stücke waren niemals vollkommen gelöst, liessen sich aber mit dem Tirefond herausheben.

Auf Grund seiner Versuche nimmt er an, dass zur Entstehung jener, im Allgemeinen biconvexen, auf einer Seite normalen Gelenkknorpel, auf der anderen Knochensubstanz zeigenden Gelenkmäuse zwar ein Trauma nothwendig ist, dass aber erst ein durch das Trauma angeregter dissecirender Process die Stücke vollkommen löst. Herr König dagegen lässt zwar die Möglichkeit einer traumatischen Entstehung zu, jedoch nur in dem Sinne, dass das betreffende Stück durch das Trauma so in seiner Ernährung geschädigt wird, dass es der Nekrose verfällt und dann durch dissecirende Osteochondritis ausgestossen wird. Dagegen nimmt er an, dass auch ohne Trauma eine eigenthümliche, das Gelenk im Uebrigen nicht alterirende „Osteochondritis dissecans" vorkommt, welche derartige Stücke aus den Gelenkflächen eliminirt.

Gegen diese letztere Annahme wird sich nichts einwenden lassen, da sowohl Herr König wie Kragelund Fälle anführen, in denen kein Trauma nachzuweisen war, jedoch wird auch Herr König Angesichts der Kragelund'schen Versuche concediren müssen, dass allerdings traumatische, wenn auch unvollkommene Lösung von Knorpelknochenstücken mitten aus den Gelenkflächen vorkommen.

Wenn nun Kragelund annimmt, dass die schliessliche Losstossung der Stücke durch einen dissecirenden, also einen vitalen Process vollendet wird, so glaube ich, dass dieser Loslösungsprocess auch auf rein mechanischem Wege als möglich gedacht werden kann.

Das nur an wenigen und geknickten Knochenbälkchen, an einigen Fasern der tieferen Knorpelschicht haftende Stück reibt sich bei Bewegungen des Gelenkes an den Wänden seines Lagers,

und so werden seine letzten Verbindungen allmälig zerstört. Betrachten Sie den Abguss meiner Gelenkmaus, so werden Sie zugestehen müssen, dass der scharfe, glatte, nirgends ausgenagte Knorpelrand nicht den Eindruck macht, als sei er durch einen vitalen, dissecirenden Process, sondern durch einen traumatischen Riss entstanden. Die Knochensubstanz trägt die die Merkmale des Schliffs. Ebenso der Randtheil der Grube. Nur deren tieferer Theil, welcher nicht in Berührung mit der Gelenkmaus stand, erschien roth. Wenn man nun die letztere Thatsache als Beweis für das Walten eines dissecirenden Vorganges ansehen will, so gebe ich zu bedenken, dass die Spongiosa durch den Stoss selbst derart zusammengepresst sein kann, dass wenn bei Aufhören des Druckes der elastische Knorpel in das Niveau der Gelenkfläche wieder zurückspringt, sehr wohl eine trichterförmige Höhlung über der zukünftigen Gelenkmaus entstehen kann.

XIX.

Experimentelle Beiträge zur Frage: Kann Eiterung ohne Mitbetheiligung von Mikroorganismen durch todte Stoffe entstehen?

Von

Dr. Kreibohm und **Prof. Rosenbach.**[1])

M. H.! Einige Jahre sind darüber vergangen, dass die seit langer Zeit geführten Discussionen über die Entstehung von Phlegmonen, Eiterungen und Abscessen dahin einen Abschluss fanden, dass diese Erkrankungen in der Praxis fast ausnahmslos durch Mikroorganismen hervorgerufen werden, dass sie als chirurgische Infectionskrankheiten anzusehen sind. Es lag damals nahe, auch theoretisch den Grundsatz aufzustellen, dass Eiterung weder durch mechanische, thermische, electrische noch auch durch chemische Reize bedingt werde, dass vielmehr der Eiterungsprocess eine specifische durch gewisse Mikroben bedingte Krankheitsform sei. Ich hatte bei meinen damaligen Untersuchungen grosse Lust dieses Dogma in strengster Form zu meinem Bekenntnisse zu machen, und veranlasste 1882 Herrn Orthmann die Untersuchungen, ob chemische Reizmittel an sich allein Eiterung erzeugen könnten, wieder aufzunehmen und mit den strengsten Vorsichtsmaassregeln gegen die Mitbetheiligung von Mikroben durchzuführen. Ich habe Orthmann's Versuchen stets persönlich beigewohnt und kann daher voll für dieselben eintreten. Ich habe damals sofort meine Ansicht geändert, weil ich durch diese Untersuchungen die sichere Ueberzeugung gewann, dass allerdings chemische Stoffe allein Eite-

[1]) In verkürzter Form von Letzterem am 4. Sitzungstage des Congresses, 7. April 1888, vorgetragen.

rung bedingen können. Diese Versuche wurden von Councilman nach einer anderen Methode wiederholt und bestätigt. Nun aber erhob sich in den Jahren 1885 und 86 ein energischer Protest gegen die Richtigkeit dieser Untersuchungen. Einmal veröffentlichte Strauss in den Comptes rendus eine Untersuchungsreihe, nach welcher gerade die vorher als Eiter erregend bezeichneten chemischen Stoffe, wie Terpenthinöl, Quecksilber etc. keine Eiterung bedingen sollten. Besonders aber wurde in einer preisgekrönten Arbeit von Klemperer die Entscheidung nach derselben Richtung getroffen. „So ist," ruft Klemperer aus, „die Lehre von der ätiologischen Beziehung der Mikroben zur Eiterung, welche in ihrer Einheitlichkeit durch angesehene Forscher erschüttert schien, voll und ganz wieder hergestellt." Zu gleicher Zeit veröffentlichte Scheuerlen eine Arbeit über dasselbe Thema, welche er im Laboratorium der Berliner chirurgischen Universitätsklinik ausführte. Auch er fand, dass die chemischen Stoffe wohl Entzündung doch nie Eiterung hervorbrächten. Ferner machte Knapp in New York sehr interessante Versuche, bei denen er chemische Acria in die vordere Augenkammer brachte. — Er bekam eine „fibrino-leukocytische Exsudation" doch keine Eiterung. Mit demselben Erfolg machte Ruys solche Injectionen in die vordere Augenkammer. Auch er kam zu dem Satz: Keine Eiterung ohne Mikroorganismen! Es war nicht zu verwundern, dass nun fast alle Diejenigen, welche ihr Urtheil aus der Literatur schöpften, sich dieser Ansicht zuwandten; und doch standen jenen Untersuchungen ausser denen Orthmann's noch andere gegenüber, besonders die von Passet und Brewing, welchen mindestens dieselbe Sorgfalt und Genauigkeit zuerkannt werden muss. Mit diesen Arbeiten machten aber die Gegner wenig Umstände! Sie erklären die antiseptischen Cautelen bei denselben für ungenügend und nehmen an, dass mit dem chemischen Agens Mikroben in den Thierkörper hineingelangt seien und die Eiterung veranlasst haben. Dies wird als ganz selbstverständlich vorausgesetzt. Klemperer sagt unter Anderem: „An den Ergebnissen jedoch, zu denen wir übereinstimmend mit Krauss und Scheuerlen gelangt sind, vermögen die Experimente Passet's nichts zu ändern, bei denen ihm trotz aller Sorgfalt doch irgend welche Versehen mit untergelaufen sein mögen!" Dennoch konnte ich mir, in Erinnerung an Orthmann's Versuche,

nicht ausreden lassen, dass nicht bloss Klemperer sondern auch Strauss, Scheuerlen, Knapp und Ruys etc. durch ihre Versuchsanordnung irre geleitet und deshalb zu entgegengesetzten Resultaten gelangt seien. Mir war es deshalb sehr um eine Nachprüfung zu thun, und ich bat meinen damaligen Assistenten Herrn Dr. Kreibohm, mit mir zusammen einige Versuche in der Richtung zu machen. Wir waren ziemlich damit fertig, als Grawitz und de Bary's ausgezeichnete Arbeit erschien, welche neben anderen Beobachtungen dieselben Resultate erbrachte, welche unsere Untersuchungen ergeben hatten. Ich habe es trotzdem nicht für überflüssig gehalten, Ihnen die letzteren in aller Kürze vorzulegen, um damit Grawitz' und de Bary's Resultaten eine Stütze zu leihen, gegenüber so sehr vielen Autoren, welche die gegentheilige Ansicht vertreten. Kreibohm und ich haben uns auf einen einzigen chemischen scharfen Stoff, das Quecksilber beschränkt, welches ich aus Riedel's, Orthmann's und meinen früheren Versuchen als sicheren und energischen Eiteerreger kannte und haben seine Wirkung bei Kaninchen und Hunden nachgeprüft. Es geht uns ganz ebenso wie Grawitz und de Bary, insofern als wir uns mit den Beobachtungen Klemperer's, Strauss', Scheuerlen's, Knapp's, Ruy's etc., soweit wir dieselben wiederholten, ganz im Einklange befinden. Der wesentliche Unterschied unserer und Grawitz's Versuchsresultate gegenüber Klemperer, Scheuerlen etc. ist vorwiegend darin begründet, dass wir Hunde als Versuchsthiere verwandten, jene Autoren hingegen Kaninchen, zuweilen Meerschweinchen und Ratten. Ueber dem Bestreben Methoden zu finden, die Mittel dem Thierkörper möglichst antiseptisch beizubringen, dachten Klemperer und Scheuerlen etc. nicht daran, dass ein und derselbe Entzündungserreger bei verschiedenen Thierclassen eine sehr verschiedene Reaction ergeben könne, und machten den Fehler, dass sie die an einer bestimmten Thierart gewonnenen Sätze auf die ganze Pathologie anwenden wollten.

Auch in Grawitz' und de Bary's Versuchen erregte Terpenthinöl, bei Kaninchen subcutan injicirt, wohl Entzündung doch keine Eiterung. Bei Hunden dagegen wirkte es, subcutan beigebracht, als Eiter erregendes Mittel par excellence! Grawitz und de Bary kamen nach ihren Versuchen mit Terpenthinöl, Ammoniak, Argent. nitr. etc. zu dem Schluss: „dass chemische Substanzen verschie-

dener Art frei von Bacterien in dem Subcutangewebe unter Umständen Eiterung bedingen können, und in der richtigen Menge und Concentration bei der richtigen Thierart angewandt, ausnahmslos bedingen müssen." Kreibohm und ich können nun diesen Satz durch unsere Untersuchung in Bezug auf das Quecksilber vervollständigen.

Ich muss kurz auf die Methoden der Einbringung des Quecksilbers eingehen, welche wir anwandten, da Klemperer, Scheuerlen und die Anderen die Controle des Eiters nicht für genügend erklärten, vielmehr den Schwerpunkt auf die Anwendung solcher Methoden zur Einbringung der chemischen Substanz verlegten, welche jede Möglichkeit, dass Keime mit hineingelangen, ausschliessen. Orthmann benutzte damals die Methode der antiseptischen Injection durch eine Hohlcanüle mit nachfolgendem antiseptischen Verbande, wie sie in der praktischen Chirurgie üblich ist, diese aber wohl in übertriebener Sorgfalt überbietend. Wiewohl ich dieses Verfahren auch jetzt noch für vollkommen sicher, ja auch für besser als die anderen halte, so musste es Kreibohm und mir daran liegen, um allen Vorwürfen aus dem Wege zu gehen, gerade mit den Methoden der Gegner zu arbeiten. Einmal wandten wir in wesentlich unveränderter Form das Cohnheim-Councilman'sche Verfahren des Zerbrechens eingeheilter, die chemische Substanz enthaltenden Glaskapseln an, dessen sich auch Passet und zum Theil auch Klemperer, dann besonders Scheuerlen, Brewing, Grawitz und de Bary bedienten. Das Quecksilber wurde in dickwandige Glasröhren mit abbrechbaren Enden geschmolzen und diese bei 160—180—200 Grad 2 Stunden lang sterilisirt. Vor dem Versuche wurden die Röhren in Sublimatlösung gelegt. Die Hunde wurden auf einer Körperhälfte geschoren und rasirt, dann im warmen Bade gründlich mit Seife gewaschen; dann an der geschorenen Seite mit Carbolwasser und Sublimatlösung desinficirt. Mit ausgekochten und dann in 5proc. Carbolwasser gelegten Instrumenten wurde dann ein kleiner Schnitt in die Haut gemacht und durch diesen die Glasröhre tief im Unterhautzellgewebe eingeschoben. Die Wunde wurde vernäht und reichlich mit ungeordneter Sublimatgaze bedeckt. Ueber diese kam ein grosser, den Hund von dem Halse bis zu den Hinterbeinen einhüllender Lister-Verband, welcher durch eine übergeschnallte sackleinene Decke geschützt wurde. Eine an-

dere Methode bestand darin, dass das Quecksilber in eine dickwandige, retortenförmige Glasröhre eingeschmolzen wurde, deren Stiel sehr lang ausgezogen war, 15—20 Ctm. lang. Nachdem in Bezug auf Sterilisation der Röhren und Zurichtung der Thiere ganz wie oben verfahren war, wurde das spitze Ende der Röhre möglichst weit im Unterhautzellgewebe vorgeschoben und die Spitze unter der Haut abgebrochen. Alsdann wurde durch Erheben des kolbenförmigen Endes das Quecksilber gegen den Stiel zu laufen gelassen und durch Erhitzen jenes Endes das Quecksilber ausgetrieben. Alsdann Naht und Lister wie oben.

Am 29. 12. 1885 wurde einer Hündin eine Röhre mit 20 Grm. Quecksilber nach der ersten Methode eingebracht. Das Röhrchen heilte ganz aseptisch ein. Am 24. 1. 86 zeigte eine Phlegmone am Abdomen, dass das Röhrchen spontan zerbrochen war. Der Hund war nämlich entlaufen auf den Hof und durch den Anprall des Quecksilbers beim Springen war die angefeilte Spitze abgerissen. Ich habe später das Anfeilen vermieden. Es bildete sich eine derbe, heisse, schmerzhafte Phlegmone, welche am 25. 1. deutliche Fluctuation darbot. Der Hund wurde getödtet. In dem Abscess fand sich eine grosse Menge dicken, gelben Eiters, in welchem das Quecksilber in feinen Kügelchen vertheilt war. Der Canal, durch den die Glasröhre eingeschoben war, ist vollkommen verheilt, gar nicht mehr zu finden. Mikroskopisch erweist sich die Flüssigkeit als Eiter mit sehr vielen Eiterkörperchen. Mikrokokken lassen sich nach Färbung mit Methylenblau und Methylviolett in keinem der zahlreichen Präparate nachweisen. Zwei Culturen auf Agar in Röhrchen blieben steril; in einer dritten traten wenige Culturen eines sehr grossen Coccus auf. Eine Gelatine-Stichcultur blieb steril bis auf eine Schimmelcultur. Je drei Agar- und Gelatineplatten wiesen nur einige Schimmel- und Sarcineculturen auf.

Am 1. 1. 87 wurde einem Hunde eine Glasröhre mit 10 Grm. Quecksilber in der oben beschriebenen Weise beigebracht. Am 9. 1. wurde der Verband gewechselt; die Wunde ist ganz aseptisch geheilt, die Röhre ganz reactionslos eingeheilt. — 19. 1. Die Röhre liegt ohne alle Reaction zwischen Haut und Bauch; sie ist noch wesentlich nach unten gewandert; sie wurde nun noch etwas vorgeschoben im Subcutangewebe und die Spitze abgebrochen. Am 20. 1. ist eine etwa Wallnussgrosse Verhärtung am Bauche zu fühlen. Am 22. 1. wird ein acuter, heisser Abscess am Bauche geöffnet, welcher etwa 100 Ccm. Eiter enthält. Es werden sofort mehrere Agarculturen in Röhrchen angelegt und Platten von Agar und Gelatine gegossen. Die Culturen in den Röhrchen blieben sämmtlich steril. Auf den Agarplatten entwickelten sich eine Anzahl von Schimmel- und Coccenculturen verschiedenster Art, doch nur auf der Oberfläche. Auch die Gelatineplatten zeigten auf der Oberfläche im Ganzen 3 Schimmel- und 2 Coccencolonien.

Am 13. 1. 87 wurden einem Hunde 30 Grm. Quecksilber durch eine Retortenförmige Röhre nach der zweiten Methode seitlich am Thorax beige-

bracht. Am 16. 1. war eine grosse Phlegmone am Bauche entstanden und am 17. 1. hatte sich ein Faustgrosser Abscess hier gebildet. Der Abscess enthielt eine grosse Menge eines dicklichen Eiters, welcher sich weder makroskopisch noch mikroskopisch von gewöhnlichem Eiter unterschied. Mikroskopisch waren in ihm allerlei Körnchen, doch keine Mikroorganismen nachzuweisen. Den Stichcanal konnten wir nicht mehr auffinden. Eine ganze Anzahl von Culturen mittelst Aufstrich und Einstich in Agar- und Gelatineröhrchen blieben sämmtlich steril. Auf den Platten keimten oberflächlich einige wenige verschiedene Colonien von Sarcine, dicken Bacillen und Coccen.

Am 29. 1. 87 wurden einem Hunde 100 Grm. Quecksilber in derselben Weise beigebracht. Am 31. 1. zeigte der Hund zwei heisse, deutlich fluctuirende, schmerzhafte Anschwellungen an der betreffenden Bauchseite; die vordere dicht über den falschen Rippen, die zweite weiter hinten. In beiden Abscessen war sehr reichlicher weisser, dicker Eiter. Es wurden sofort 4 Aufstrichculturen in Agar-Reagenzröhrchen angelegt und mikroskopische Präparate angefertigt. Erstere blieben völlig steril und auch in den Präparaten waren Mikroorganismen nicht nachzuweisen.

Am 23. 12. 85 wurde einem Hunde eine Glasröhre mit etwa 15 Grm. Quecksilber eingeheilt. Dieselbe verhielt sich ganz reactionslos bis zum 25. 1. 86, an welchem Tage sich ein grosser Abscess am Bauche vorfand, der leider schon an einer Stelle perforirt war. Von der nach der alten Methode angefeilten Glasröhre war beim Umherspielen des Thieres die Spitze durch den Druck des Quecksilbers abgesprengt. Zur Untersuchung auf Mikroben wurde dieser Versuch nicht weiter benutzt.

In ganz gleicher Weise wurde am 1. 1. 86 in einem sechsten Versuche eine Glasröhre mit 20 Grm. Quecksilber subcutan eingeheilt. Am 19. 1. wurde dasselbe im Zellgewebe vorgeschoben und zerbrochen. Es entstand ein grosser Abscess. Leider warteten wir mit der Eröffnung desselben, um zu einer chemischen Untersuchung möglichst viel Eiter zu erhalten, bis zum 23. 1. und fanden den Abscess schon durchgebrochen.

Bei Kaninchen wurden 4 Versuche angestellt. Es wurde ihnen nach der zweiten der beschriebenen Methoden 4,0—4,0—6,0—8,0 Grm. Quecksilber subcutan injicirt am 6. 2. 86. Drei derselben wurden am 13. 2., eines am 15. 2. getödtet und untersucht. Der locale Befund war bei Allen derselbe. Die Einstichstelle und der Stichcanal waren verheilt und völlig aseptisch. Da, wo das Quecksilber lag, fand sich ein gelbes, ziemlich hartes Gewebe, welches zwar makroskopisch aussah wie eine Eiterinfiltration, auf dem Durchschnitte aber keinen Eiter, überhaupt wenig Flüssigkeit ausdrücken liess. Die Untersuchung auf Mikroorganismen durch das Mikroskop und durch Culturversuche fiel negativ aus.

Der Leser, welcher nicht Gelegenheit hatte sich mit derartigen Versuchen zu befassen, dürfte vielleicht in dem Umstande, dass auf den Platten und auch in einigen der Röhrchen Mikroorganismen keimten, einen Vorwurf gegen die mitgetheilten Versuche sehen.

Dagegen möchte ich zuerst hervorheben, dass ich auf die Plattenculturen bei denselben überhaupt weniger Werth lege. Handelt es sich um die Frage, ob aus einem Medium die Mikroben überhaupt aufkeimen oder nicht, so ist selbstredend die Cultur in Röhrchen die richtigere. Ferner aber weiss Jeder, welcher sich mit Culturen von klinischem Eiter beschäftigte, dass es sich hier nicht um ein Aufkeimen einzelner verschiedener Keime auf der Oberfläche handelt, sondern um ein massenhaftes, gleichmässiges Aufkeimen durch die ganze Dicke der Platte, einer oder weniger Arten von Mikroorganismen. Fasst man Klemperer's Versuche genauer ins Auge, so muss auch die Bedeutung, welche er seinem Coccus zuschreibt, höchst zweifelhaft erscheinen. Bei den beiden Thieren, bei welchen nach Injection von Terpenthinöl Eiterung auftrat, blieben beim ersten die Platten steril, bei dem zweiten keimten auf denselben je 3—4 Keime eines Diplococcus. Dieser Coccus vermochte an sich keine Eiterung zu erzeugen; es musste ausser demselben noch eine Injection von Essigsäure oder Terpenthinöl zu Hilfe genommen werden, um Eiterung zu erzeugen! Aus den folgenden Versuchen von Grawitz ist es aber höchst unwahrscheinlich, dass der Pilz auch in diesen Versuchen bei der Eiterbildung überhaupt mitbetheiligt war.

Es ist ein besonderes Verdienst Grawitz' und de Bary's, nachgewiesen zu haben, dass bei Injection von reizenden Substanzen, welche zu gleicher Zeit energische Antiseptica sind, wie z. B. Terpenthinöl, Silbernitrat etc., eine Mitbetheiligung von Mikroorganismen bei der localen Einwirkung eo ipso im Wesentlichen ausgeschlossen ist. Diese Autoren zeigten, dass bei Kaninchen nach Injection von Terpenthinöl mit reichlichen Mengen von Eitercoccen ebensowenig eine Abscedirung entstand, als von Terpenthinöl allein. Das metallische Quecksilber besitzt ebenfalls energische antiseptische Eigenschaften, obwohl dieselben ähnlich wie die des Jodoforms an bestimmte Bedingungen gebunden zu sein scheinen. Nährböden, in denen metallisches Quecksilber vertheilt war, erwiesen sich für die Eitercoccen völlig steril.

Ich hoffe, dass unsere, wenn auch nur kleine Versuchsreihe dazu beitragen wird, den Satz zu befestigen, dass die Eiterung eine allgemeine Reaction des Organismus gegen gewisse Schädigungen ist, und keineswegs ein specifisches Symptom gewisser Mikrobeninfection.

Fragen wir uns endlich, ob denn diese uns beschäftigende Frage in der That die Lehre von der Entzündung, der Eiterung, den Infectionskrankheiten so wesentlich beeinflusst. Ist es wirklich eine Principienfrage, ob Eiterung lediglich durch Mikroorganismen, oder auch durch todte chemische Acria entstehe? Ich glaube nicht, m. H.! Die neuesten Untersuchungen haben es sehr wahrscheinlich gemacht, dass auch die klinischen Eiterungen, welche lediglich durch Infection entstehen, dennoch direct ihren Ursprung chemischen Körpern verdanken, nämlich den Ptomaïnen, welche durch Mikroorganismen gebildet werden. Grawitz und de Bary bekamen durch den sterilisirten Saft von Prodigiosuscoccen, Scheuerlen durch ein gekochtes Fäulnissextract, und Grawitz durch ein Fäulnissalcaloid — das Cadaverin — Eiterung. Dieser Körper ist von besonderem Interesse für unsere Frage, da er nicht bloss durch Fäulniss entstehen, sondern syntethisch dargestellt werden kann. Wo bleibt da der principielle Unterschied in der Wirkung der Bacterien und der todter, chemischer Körper in Bezug auf Eiterbildung?

XX.

Das Verhalten des Blutfarbstoffes bei den Infectionskrankheiten.

Von

Dr. de Ruyter,

Assistent der chirurg. Universitätsklinik zu Berlin.[1])

Es giebt zur Zeit wohl kaum eine Infectionskrankheit, für welche nicht ein oder mehrere Mikroparasiten als Krankheitserreger aufgefunden wären.

Bei einigen Krankheiten sind wir in der glücklichen Lage durch die einfache Ueberimpfung des betreffenden Mikrobion durch das Experiment den Beweis für eine ätiologische Bedeutung liefern zu können.

In vielen Fällen kennen wir die Bakterien, sind im Stande dieselben in Reinculturen zu züchten, allein die einfache Impfung ruft die Krankheit nicht hervor.

Hierbei sind wir dann gezwungen uns in der individuellen Disposition ein Aushülfsmittel zu suchen.

In den letzten Jahren haben wir besonders durch die Brieger'schen Arbeiten erfahren, was für organische Gifte durch den Einfluss der Bakterien im thierischen Organismus erzeugt werden können.

Diese unter dem Sammelbegriff Ptomaïne zusammengefassten chemischen Verbindungen sind vornehmlich aus Cadavern, theils aus Culturen gewonnen, besonders wichtig würde es jedoch zweifellos sein, experimentell darzuthun, dass derartig toxisch wirkende Stoffe sich bereits im kranken Körper finden, und dadurch zu beweisen, dass

[1]) Vorgetragen am 3. Sitzungstage des Congresses, 6. April 1888.

die Bakterien erst durch Entwickelung ihrer Ptomaïne gefährlich werden.

Die Toxikologie lehrt uns, dass bei mehreren anorganischen und organischen Giften spectralanalytisch eine Veränderung des Blutfarbstoffes sich nachweisen lässt. Ich habe daher das Verhalten des Blutfarbstoffes bei den verschiedenen Infectionskrankheiten festzustellen gesucht. Das Ergebniss meiner Untersuchungen war anfangs ein rein negatives [1]), beim Milzbrand, Mäuse- und Kaninchensepticämie, der Hühnercholera, der Diphtherie, Scharlach, Masern u. s. w., überall fand ich in dem Blute der Kranken, wie auch der Leichen, die Oxyhämoglobinstreifen unverändert. Ebenso ging es mir bei dem malignen Oedem, als ich hier jedoch Blut untersuchte, welches einen Tag gestanden hatte, zeigte sich neben den ganz erhaltenen Streifen des Oxyhämoglobins ein dritter, welcher dem des Methämoglobin am meisten entsprach. Bei genauer Gradbestimmung fand ich jedoch einige Differenzen, der besagte Streifen lag dem Oxyhämoglobinstreifen näher als der Methämoglobinstreifen.

Der durch Intoxication mit chlorsaurem Kali erzeugte Methämoglobinstreifen [2]) liegt bei einem nach Graden eingetheilten Spectrum und einem Nonius mit Sechsteleintheilung bei 30° 50′ — 31° 30′ der fragliche jedoch bei stark verdünnter Blutlösung von 30° 50′ bis 31°, bei stärkerer Concentration von 30° 30′—31° 10′. Hierbei ist die D-Linie auf 30° eingestellt.

Es läge natürlich sehr nahe bei diesem Befunde zu denken, dass es sich um eine sehr lebhafte Fäulniss des Blutes gehandelt habe, und daher der Methämoglobinstreif, welcher ja oft bei der Fäulniss entsteht, aufgetreten, die Messungen jedoch aus irgend welchen Gründen ungenau seien.

Allein im weiteren Verfolg der Untersuchungen verglich ich, wie sich der reducirte Blutfarbstoff bei den Infectionskrankheiten verhielt, und fand, dass gerade beim malignen Oedem dieser selbe Streifen auftritt, wenn ich dem Blute Schwefelammonium zusetzte.

Doch weiter noch fand ich, dass bei drei Fällen schwerer Sepsis nach Diphtherie dieselben Veränderungen des Blutfarbstoffes sich zeigten.

---

[1]) Auch bei Culturen im Blutserum, welches entsprechend ausgewählt war, blieb das Oxyhämoglobin.

[2]) Demonstration an einer Zeichnung.

Bei allen Untersuchungen von anderen Infectionskrankheiten stammenden Blutes war das Resultat negativ.

Aus diesen Befunden scheint mir mit Sicherheit hervorzugehen, dass der Streif, den ich beobachtete, nicht der des Methämoglobins ist. Beim malignen Oedem handelt es sich ebenso, wie bei der diphtherischen Sepsis um Krankheitsprocesse, welche mit einer rapiden fauligen Zersetzung und Gasentwickelung Hand in Hand gehen; es ist daher sehr wohl denkbar, dass in diesen Fällen der Blutfarbstoff besonders alterirt wird. Andererseits ist es sehr wohl möglich, dass auch bei den anderen Infectionskrankheiten Veränderungen des Blutfarbstoffes vorkommen, welche erst durch chemische Reactionen zu Tage treten, spectralanalytisch sich mit unseren Apparaten nicht feststellen lassen.

Man sollte denken, dass bei Infectionen mit Mikrobien, die exquisit Gas produciren, dies Gas ins Blut resorbirt und dort nachweisbar sein müsste, allein auch beim malignen Oedem fand sich gasanalytisch nur O, N und CO_2, quantitative Verschiebungen dieser drei Gase sind praktisch nicht zu verwerthen.

Was für eine chemische Verbindung das Oxyhämoglobin bei diesen Infectionen verändert, muss daher vorläufig dahingestellt bleiben.

Mir waren die Ergebnisse meiner Untersuchungen deswegen doppelt interessant, weil ich aus früheren mit Herrn Stabsarzt Dr. Behring angestellten Untersuchungen gesehen hatte, dass das Jodoform die Ptomaïne chemisch verändert.

Verändern nun andererseits Ptomaïne den Blutfarbstoff, so lässt sich eine nachweisbare chemische Reaction im thierischen Organismus therapeutisch verwerthen.

Zu meinen Untersuchungen reichten oft die in der chirurgischen Klinik vorhandenen Apparate nicht aus; ich habe daher einen Theil derselben im pharmakologischen Institut ausgeführt und dabei die liebenswürdige und thatkräftige Unterstützung des Herrn Professor Liebreich und seiner Assistenten erfahren.

XXI.

Ueber Prostatahypertrophie.

Von

Dr. Schlange,

Assistenzarzt der chirurg. Universitätsklinik in Berlin.[1])

(Hierzu Tafel VII.)

M. H.! Die Präparate, welche ich Ihnen zunächst demonstriren möchte, stammen her von Patienten, welche in den letzten Jahren ihres Lebens an den Harnbeschwerden gelitten haben, die eine Hypertrophie der Vorsteherdrüse bei alten Leuten zu veranlassen pflegt. Sie wurden angefertigt auf Veranlassung des Herrn Geheimrath von Bergmann in dessen Klinik nach der Methode, dass die Becken der betreffenden Patienten bald nach dem Tode, bevor die Todtenstarre eingetreten war, in den Gefrierkasten gebracht und später dann nach vollendeter Erstarrung durch einen genau medianen Sägeschnitt in zwei correspondirende Hälften getheilt wurden. Die Erfolge, welche die topographische Anatomie der Befolgung dieser Methode verdankt, sind so bekannt, dass ich es kaum nöthig haben dürfte, in dieser Versammlung auf die Motive hinzuweisen, welche uns bei der Anfertigung dieser Präparate geleitet haben.

Das erste Präparat (vergl. Taf. VII, Fig. 1) stammt her von einem 57jähr. Manne, der seit Jahren an erschwerter Harnentleerung gelitten hatte. Als dann eine Harnverhaltung eintrat, suchte er die Hülfe eines Arztes auf. Derselbe versuchte mit einem silbernen Catheter in die Blase zu gelangen; als ihm dies nicht möglich wurde, vielmehr nur eine ziemlich erhebliche Blutung aus der vergrösserten Prostata entstand, schickte er den Patienten in die Klinik. Dort liess sich der Catheterismus mit einem biegsamen Catheter

[1]) Mit Demonstration von Präparaten vorgetragen am 4. Sitzungstage des Congresses, 7. April 1888.

ohne nennenswerthe Schwierigkeiten ausführen; nach Heilung der Prostataverletzung liess sich auch der silberne Prostatacatheter ohne Mühe in die Blase führen. Sie sehen an dem Präparat, dass es sich um eine Hypertrophie mittleren Grades handelt, die alle Theile der Drüse in gleichem Maasse betroffen hat. Die Harnröhre ist im Bereiche der Prostata in sagittaler Richtung vertieft, in querer verengt, ausserdem hat natürlich ihre Länge entsprechend zugenommen. Beachtenswerth scheint mir aber, dass ihre Krümmung von der Symphysengegend an bis zum Orificium internum eine gleichmässige, einen einzigen Kreisbogen darstellende ist.

Interessanter als dies erste Präparat, ist das zweite, von dem ich eine Zeichnung hier habe aufhängen lassen (vgl. Taf. VII, Fig. 2).

Schon eine lange Reihe von Jahren hatte der 81 Jahre alte Herr seinen Urin nur mit Hülfe eines Nélaton'schen Catheters entleeren können. Als ihn dann ein schweres Rückenmarksleiden befiel, das seine Extremitäten lähmte, kam er in ganz contractem Zustande in die Klinik, um dort bis zu seinem Ableben catheterisirt zu werden. Ein elastischer Catheter erfüllte auch hier seinen Zweck vollkommen. Der Patient starb endlich an einer intercurrenten Pneumonie mit voller Blase; sein Becken, das wir so glücklich waren in unseren Besitz gelangen zu lassen, wurde in der beschriebenen Weise zersägt. Die Prostata ist hier enorm vergrössert; sie nimmt wohl das Fünffache des normalen Volumens ein; auch hier ist die Vergrösserung ziemlich gleichmässig auf Vorderlappen, Seiten- und Hinterlappen vertheilt.

Ich betone die Vergrösserung des Vorderlappens, weil wiederholt von verschiedenen Seiten darauf hingewiesen worden ist, wie selten der Vorderlappen Sitz der Hypertrophie sei. Die Prostata füllt den grössten Theil des kleinen Beckens aus, so dass sie tief in die Kreuzbeingrube hineinragt und einen Druck auf das Rectum ausübt; vorn tritt sie nahe an die Symphyse; wie ein breiter Keil schiebt sie sich, von hinten nach vorn zwischen Ligamentum puboprostaticum und Diaphragma urogenitale hinein, so dass diese rechtwinklig auseinander treten und in starke Spannung gerathen. Die Veränderung der Drüse überträgt sich in erster Reihe auf die Harnröhre. Zunächst muss selbstverständlich ihre Länge eine sehr viel grössere geworden sein. Aber auch ihre Form hat sich erheblich verschoben. In dem Präparat erscheint sie als eine breite Spalte, auch hier ist also die pathologische Vertiefung in sagittaler Richtung eingetreten. Die Entwickelung der Seitenlappen ist indessen eine so starke, dass dieselbe in den vorderen zwei Drittheilen der Urethra sich fest aneinander lagern; ein gangbares Lumen der Urethra besteht folglich nur in ihrem hinteren Bogen.

Wichtig ist die abnorm starke Krümmung dieser hinteren Urethralwand. Während in der Norm die Urethra einen leichten Bogen durchläuft mit nach hinten schauender Convexität, ist hier die Curve so stark, dass der Weg der Urethra prostatica einem Kreisbogen entspricht, dessen Centrum in der Mitte der vorderen Wand der Urethra liegen würde. — Die breite Oberfläche der Prostata reicht hoch aus dem kleinen Becken in den Bauchraum hinein, das Orificium internum urethrae überragt dadurch die Verbindungslinie vom oberen Symphysenrand und Kreuzbeinspitze, in der sie liegen sollte, um mehrere Centimeter. — Eine erhebliche Verunstaltung hat die Blase erfahren; sie erhebt sich nicht, wie die gesunde, leicht und elegant wie ein Ballon mit schmalem Fuss und breiter Kuppe, frei beweglich in den Bauchraum hinein, sondern sie liegt hier in sagittaler Ausdehnung mit weitem Fundus der breiten Prostata-Oberfläche unbeweglich auf; ihr vorderer Pol reicht an die Bauchwand, der hintere an das Promontorium. Die Blasenmuskulatur ist stark hypertrophirt; in dicken Quer- und Längsfalten wird die Schleimhaut dadurch aufgehoben; so entstanden zahlreiche Nischen und Vertiefungen in der Blasenwand, welche ersichtlicher Weise schwer zugängliche Schlupfwinkel für Steine und Concremente abzugeben im Stande waren.

Bevor ich zur Besprechung des dritten Präparates übergehe, sei es mir gestattet, kurz darauf hinzuweisen, wie sich aus den eben geschilderten anatomischen Verhältnissen in, wie mir scheint, sehr ungezwungener Weise die Behinderung der spontanen Harnentleerung in gewisser Hinsicht erklären lässt. Es ist ja bekannt, dass bei einem Prostatiker schon relativ früh jene Insufficienz der Blasenmuskulatur eintritt, welche es der Blase unmöglich macht, durch ihre alleinige Kraft den Urin auszutreiben. In solcher Lage nimmt dann der Prostatiker die Bauchpresse und das Zwerchfell zu Hülfe. Was musste nun unter dieser Bedingung in unserem Falle geschehen? Die Contraction des Zwerchfelles sucht offenbar die Blase nach abwärts, die Contraction der Bauchpresse sie nach hinten zu drängen. Dadurch muss nothwendiger Weise der Harn in den hinteren Blasenabschnitt getrieben werden, in die hintere Ausbuchtung der Blase, welche, wie Sie sehen, zwischen Prostata einerseits und Promontorium und Kreuzbein andererseits gelegen ist. Durch Vertiefung und Erweiterung dieses Blasentheils erfolgt

nun aber ein von hinten nach vorn gerichteter Druck auf den stark entwickelten Mittellappen der Vorsteherdrüse; derselbe legt sich auf das Orificium urethrae, wie die Epiglottis auf den Aditus laryngis, das Klappenventil ist damit geschlossen in einer Weise, dass jede vermehrte Anstrengung der in Anspruch genommenen Muskelkräfte den Verschluss desselben desto fester versichert. Es leuchtet ein, dass die gerade aufrechte Stellung des Patienten und noch vielmehr die Rückenlage diesem anormalen Mechanismus besonderen Vorschub leisten; das hat der Prostatiker auch mit der Zeit erfahren und deshalb nimmt er beim Uriniren mit Vorliebe die vorübergebeugte Haltung ein, wobei er die Hände auf seine Kniee, auf den Bettrand oder den Stuhl stützt. So entlastet er einigermassen den hinteren Blasenabschnitt, und der Mittellappen wird eher gehoben, als niedergedrückt. Nur in der gekrümmten Stellung des Körpers ist es ausserdem möglich, den hinteren Blasenabschnitt sei es spontan oder mit dem Catheter zu entleeren; immer müssen Rückstände bleiben, wenn man eine Blase, wie die vorliegende, in der Rückenlage catheterisirt, was man beachten muss, wenn man den schmerzhaften Harndrang ganz verstehen will, über welchen die Prostatiker sich so häufig beklagen, auch wenn ihnen nur soeben der Catheter aus der Urethra gezogen war.

Das dritte Präparat (vgl. Taf. VII, Fig. 3) gehörte einem 71jährigen Manne an. Er kam mit stark gefüllter Blase Nachts in die Klinik und berichtete, dass ärztlicherseits angestellte Versuche, einen Metallcatheter bei ihm einzuführen, trotz aller Schmerzen, die er bestanden, erfolglos gewesen seien. Seine Kleidungsstücke bestätigten die Angabe, dass die Bemühungen nicht ohne erheblichen Blutverlust verlaufen waren. Als auch in der Klinik der Catheterismus nicht gelingen wollte, weil jedes Instrument sich in dem bestehenden falschen Wege im Bereiche der Prostata fing, blieb zunächst kein anderes Mittel übrig, den Patienten aus seiner schmerzhaften Situation zu befreien, als die Punction der Blase. Tags darauf gelang dann mit einem biegsamen, einfach gekrümmten Catheter der Catheterismus, doch nur so, dass durch Fingerdruck vom Rectum aus die Catheterspitze bei ihrem Eintritt in die Prostata gehoben wurde. Späterhin machte die Einführung eines elastischen Catheters wenig Mühe mehr. Patient starb einige Monate darauf an einer Nephritis. Die Prostata zeigt hier das interessante Verhalten, dass die Hypertrophie eigentlich ausschliesslich den Vorderlappen betrifft; jedenfalls sind der hinter der Urethra gelegene Theil garnicht, die Seitenlappen verhältnissmässig wenig vergrössert. Die Harnröhre hat dadurch in ihrer Richtung eine sehr auffallende Veränderung erfahren. Während sie von der Symphyse bis zur Prostata nahezu horizontal verläuft, biegt sie sofort nach ihrem Ein-

tritt in die Prostata fast unter spitzem Winkel nach aufwärts um, so dass sie nun etwa parallel der hinteren Fläche der Symphyse in gerader Flucht durch die Vorsteherdrüse zur stark contrahirten Blase gelangt.

Wenn ich bei der Beschreibung der vorliegenden Präparate jedesmal der Richtung der Urethra besondere Beachtung geschenkt habe, so geschah das, weil ich kurz noch mit einigen Worten eingehen möchte auf die Besprechung der Frage, welchen Catheter wir bei einem Prostatiker am zweckmässigsten anwenden und empfehlen dürfen. Wie mir scheinen will, sind gerade diese drei Präparate in der Catheterfrage ausserordentlich instructiv, da sie die verschiedenen Grade der Schwierigkeiten, mit denen man beim Catheterismus zu kämpfen haben kann, sehr prägnant zum Ausdruck bringen. Zweckmässig dürfte es sein, wenn wir uns an dieser Stelle zunächst die Frage beantworten, was denn beim gesunden Manne den Catheterismus fast ausnahmslos so einfach macht, warum es dort mit fast jedem Catheter, sei er elastisch, oder ein metallener, gerade oder gebogen, so leicht gelingt in die Blase zu gelangen. Ich meine, der Grund dafür ist vornehmlich der, dass einmal die Urethra einen verhältnissmässig sehr hohen Grad von Dehnbarkeit und Nachgiebigkeit besitzt, sodann aber vor Allem, dass die Prostata ein ziemlich bewegliches Organ darstellt. Gegenüber dem andrängenden silbernen Catheter verhält sich die Prostata ähnlich, wie der bewegliche Uterus zur Uterussonde; wie dieser sich aufrichtet oder senkt, je nach der Richtung, in welcher die Sonde in sein Lumen eindringt, so findet die Vorsteherdrüse mit Leichtigkeit die Stellung, in welcher der Catheter, sei er gerade oder gebogen, ihren Canal, ohne Verletzungen zu machen, passiren kann.

Wie steht es nun bei der Prostatahypertrophie höheren Grades? Ich bitte Sie, m. H., einen Blick auf die Abbildung des zweiten Präparates zu werfen. Die Grösse der Prostata an sich muss die Beweglichkeit schon erheblich beeinträchtigen; die Fixation der Vorsteherdrüse erreicht aber ihren Höhepunkt in einem Moment, wo ihre freie Beweglichkeit uns am meisten interessiren würde, dann nämlich, wenn die Blase prall gespannt und der Catheterismus unaufschiebbar geworden ist. Zu dieser Zeit legt sich, wie Sie sehen, die fest mit der Prostata vereinigte Blase vorn an die rigide Muskulatur der Bauchpresse, hinten an das Kreuzbein, von

oben werden die meist mit hartem Koth gefüllten Gedärme krampfhaft vom Patienten abwärts gepresst; dagegen spannen Ligamentum pubo-prostaticum und Diaphragma urogenitale sich desto straffer an. So gleichen in der That Prostata und Blase in ihrer breiten Verbindung mit einander einem harten Tumor, der eingekeilt ist in das kleine Becken, so fest und unbeweglich, wie gelegentlich ein grosses Fibromyom des Uterus in den Beckenraum des Weibes. Durch diese unbewegliche Prostata geht nun die Urethra, die wir mit dem Catheter passiren sollen. Handelt es sich um Metallcatheter, die dann immer ein dickeres Caliber besitzen sollen, so wird im Allgemeinen der Catheterismus ein leichter sein, wenn die Urethralkrümmung eine verhältnissmässig gleichartige ist, sich z. B. in jenem sanften Bogen bewegt, wie Sie ihn im ersten Präparat sehen, das überhaupt den Typus für die meisten Hypertrophieen mittleren Grades vertreten dürfte. Ein sogen. silberner Prostatacatheter mit grösserem Bogen und dickem Caliber wird hier auch von weniger geübter Hand ohne nennenswerthe Schwierigkeiten eingeführt werden können. Anders liegen aber schon die Dinge im zweiten Präparat. Hier ist die Krümmung der Urethra keine einheitliche, sie zerfällt vielmehr, so weit sie fixirt ist, — wozu ich den Theil vom Ansatz des Ligamentum suspensorium penis bis zum Orificium internum rechne — in zwei, verschieden grossen Kreisen angehörige Bögen. Der erste, einem grösseren Radius entsprechende Kreisbogen erstreckt sich vom Beginn der Pars accreta bis etwas über den Anfang der Urethra prostatica, während der zweite, kleinere Kreisbogen in der Prostata selbst gelegen ist. Für die Form des ersten Abschnittes ist mehr die Hypertrophie des Vorderlappens, für den inneren Abschnitt der Mittellappen verantwortlich zu machen. Es ist klar, was die unblutige Passage dieser so gestalteten Urethra schwierig macht. Wählt man einen Catheter, dessen Krümmung dem grösseren Kreisbogen entsprechen würde, so läuft man Gefahr, den Mittellappen zu verletzen; ein Catheter mit stärkerer Biegung würde dagegen leicht in den Vorderlappen gerathen können, sobald man beginnt, den Griff zu senken. So kommen gewiss zahlreiche Verletzungen der Prostata zu Stande. Ich betone indessen ausdrücklich, es sind das Schwierigkeiten, die erfahrungsgemäss häufig von Denen nicht glücklich überwunden werden, die seltener Gelegenheit und

weniger Geschick zum Catheterisiren besitzen; die gewandte und geübte Hand wird dagegen auch hier meist zum Ziele kommen; unter ihrer Führung wird ein Catheter mittlerer Krümmung und starken Calibers, vorsichtig möglichst an der vorderen Wand entlang tastend, auch hier ohne Perforation der Urethralwand den Weg in die Blase finden.

Für unmöglich halte ich dagegen aus naheliegenden Gründen den Catheterismus ohne schwere Verletzung mit dem Metallcatheter in jenen wohl selteneren Fällen, von denen uns Präparat 3 ein Bild giebt. Wer viel catheterisirt, Dem wird gewiss gelegentlich ein derartiger Fall begegnen. Thompson, Dittel u. A. wissen davon zu berichten.

Wollen wir aus den bisherigen Erörterungen eine Nutzanwendung ziehen, so glaube ich, dürfen wir den Collegen, welche seltener in die Lage kommen, bei einem Prostatiker zu catheterisiren, den dringenden Rath geben, womöglich ganz auf den Metallcatheter zu verzichten, weil sie mit einem biegsamen Instrument entschieden sicherer gehen. Wir haben in der stark frequentirten Poliklinik oft genug Gelegenheit, alte Männer mit Prostatahypertrophie und Harnverhaltung zu behandeln, die angeben, dass es ihrem Arzt nicht gelungen war, mit dem Metallinstrument zu catheterisiren. Häufig genug sind die blutigen Spuren der Prostataverletzung erkennbar. Fast ausnahmslos gelingt dann sofort der Catheterismus mit einem biegsamen Catheter, welcher mit der einfachen Mercier'schen Krümmung versehen ist, und den der Patient wegen seines dicken Calibers gewöhnlich zunächst mit Misstrauen betrachtet, weil sein Arzt ja mit einem viel dünneren Instrument, trotz aller Mühe, die er aufgewandt, nicht zum Ziele gekommen sei.

Eine Verletzung der Prostata halte ich aber keineswegs für ein so gleichgültiges, bedeutungsloses Ereigniss, was ich betonen möchte gegenüber Denjenigen, welche nöthigenfalls unter Anwendung von Gewalt mit starken Metallinstrumenten jede vergrösserte Vorsteherdrüse passiren wollen. Die Literatur erzählt ja von erheblichen Blutungen aus dem Prostatagewebe, und 2 Fälle der Art, die jüngst noch in der königlichen Klinik zur Aufnahme kamen, waren im Stande, uns die Gefahren der Prostatablutung klar vor die Augen zu führen. Hochgradig anämisch, mit elendem Puls, kamen die Patienten Nachts in die Klinik. Ihre Blasen waren bis

zum Nabel prall gefüllt, aus der Harnröhre floss arterielles Blut. Bei dem ersten Patienten stammte angeblich die Blutung von einem Metallcatheter her, den der Arzt nicht hatte einführen können, der andere Mann berichtete, dass seine Blutung spontan entstanden sei. Beide Vorsteherdrüsen schienen bei der Rectaluntersuchung nicht sonderlich vergrössert zu sein. Aus verschiedenen Gründen, zum Theil auch weil die urethrale Blutung fortbestand und der Verblutungstod der Patienten zu befürchten war, wurde am anderen Morgen die Sectio alta ausgeführt. Es präsentirte sich in beiden Fällen dasselbe Bild. Die Blasen waren angefüllt mit grösstentheils geronnenem Blut; der Verdacht auf Blasen- resp. Prostatatumor erwies sich als irrig; die Prostata war besonders in ihren Vorderlappen vergrössert. Aus der Urethra erfolgte auch in die Blase hinein eine fortdauernde Blutung, ohne dass etwa Varicositäten sichtbar gewesen wären. Offenbar bestand im ersten Falle eine stärkere Prostataverletzung, so dass es nur von der Blase aus gelang, einen Nélaton'schen Catheter in die Urethra zur Blutstillung einzuführen. Die Ursache der Blutung im anderen Falle muss auch jetzt nach den Angaben des Patienten und seines früheren Arztes als eine spontan erfolgte angesehen werden. Beide Patienten genasen übrigens, wiewohl sie durch ihren Blutverlust zweifellos dem Tode sehr nahe gewesen waren. Sie beweisen uns jedenfalls, wessen wir uns gelegentlich von einer Prostatablutung zu versehen haben und tragen damit gewiss bei zur Rechtfertigung des Rathschlages für viele Collegen, den in ungeübten Händen gefährlichen Metallcatheter dem Specialisten zu überlassen und statt seiner den biegsamen, starkcalibrigen Catheter mit der Krümmung nach Mercier zu benutzen.

XXII.

Wanderzelle und Wundheilung.

Von

Dr. Ernst Graser,

Assistent und Privatdocent in Erlangen.[1])

Schon vor langer Zeit hatten die kleinen runden Zellen, welche wir in allen entzündeten Geweben und auch bei anderen Processen bald in geringerer bald in sehr grosser Anzahl antreffen, die Aufmerksamkeit vieler Forscher auf sich gezogen. Seit der Entdeckung des Herganges der Auswanderung der weissen Blutkörperchen aus den Gefässen bei der Entzündung aber sind diese Gebilde erst recht in den Vordergrund des Interesses gerückt worden. Die einwurfsfreie Aufklärung, welche dadurch in eine Frage gebracht wurde, die seit langer Zeit die Gemüther der Forscher beschäftigt und erhitzt hatte, führte mit fast nothwendiger Consequenz dazu, dass mit den früheren Anschauungen rasch aufgeräumt, und mit den irrthümlichen auch manche gründliche und richtige Beobachtung früherer Zeit über Bord geworfen wurde. Jeder, der den Entzündungsversuch wiederholte, konnte mit eigenen Augen das oft massenhafte Auswandern von Leucocyten aus den Gefässen constatiren; an den sessbaften Elementen aber sah man mit den damaligen Untersuchungsmethoden fast nur die degenerativen Vorgänge. Sollte nun neues Leben aus den Ruinen blühen, so musste dies von den jugendfrischen ausgewanderten Zellen ausgehen. Während früher das Hauptinteresse sich an die Herkunft dieser Zellen, die wir dem herrschenden Sprachgebrauch folgend nun immer als Wanderzellen bezeichnen wollen, geknüpft hatte, stand nun die Frage nach der Function und der Weiterentwickelung der-

[1]) Vortrag, gehalten am 4. Sitzungstage des Congresses, 6. April 1888.

selben im Vordergrunde. Die Constatirung ihrer Lebens- und Leistungsfähigkeit liess auch nicht lange auf sich warten. Ziegler und Tillmanns sahen aus den Leucocyten, welche in vorher ganz leere Räume eingewandert waren, allmälig fertiges Bindegewebe hervorgehen, eine gleiche Entwickelung der Wanderzellen zu Bindegewebe wurde von verschiedensten Seiten bei pathologischen Vorgängen nachgewiesen; Weber, Bubnoff, Senftleben constatirten, dass die Organisation der Thromben wesentlich von den Wanderzellen ausgehe. Thierfelder und Boner fanden in den Wanderzellen das hauptsächlichste Vereinigungsmittel durchschnittenener Sehnenstümpfe. Nach Cohnheim und Maas ist die Callusbildung zum grössten Theil ein Werk der Wanderzellen. Cohnheim sagt: „Es sind keine anderen Elemente als die extravasirten farblosen Blutkörperchen, aus denen zunächst grosse Bildungszellen werden, welche, indem ihnen von den alten und neuen Periostgefässen gerade das geeignete Material zugeführt wird, erst den knorpeligen und dann den knöchernen Callus hervorbringen.“ Nach Ziegler baut sich der Tuberkel hauptsächlich aus Wanderzellen auf; nach Maslowsky und Lebkam entstehen aus ihnen Muskelfasern; Hertz sieht die Wanderzellen betheiligt bei dem Wiederersatz zerstörter Nervenfasern, ja sogar für die Entstehung von Epithelien wurde die Mitwirkung derselben wahrscheinlich gemacht. Kurz die Wanderzellen waren eine neue Art von Blastem unter Wahrung der Regel „Omnis cellula e cellula.“ Götte spricht es auch direct aus: das Protoplasma der farblosen Blutkörperchen ist gleichsam das „postfötale indifferente Bildungsmaterial“, welches nach Bedarf alle Defecte auszugleichen vermag.

Es gab freilich immer Leute, welche gegen dieses Allvermögen der Wanderzellen Einspruch erhoben, insbesondere die Embryologen schüttelten bedenklich ihre Häupter ob solcher Ketzerei gegen ihre Lehren von der Beständigkeit der Keimblätter und ihrer Abkömmlinge. Die meisten der hier versammelten Forscher haben wohl auch gegen diese Verallgemeinerung Stellung genommen, aber das kann man doch wohl behaupten, dass eine Zeit lang bei der sogenannten entzündlichen Bindegewebsneubildung den Wanderzellen eine hervorragende Rolle ziemlich allseitig zugestanden wurde.

Wie steht es nun heute mit der Würdigung der Wanderzellen als Gewebsbildnern? Von den specifischen Geweben will ich gar

nicht reden; wir wissen heute mit Sicherheit, dass Epithel nur von Epithel stammt, dass neue Nerven und Muskelfasern nur von den gleichen Gebilden sich herleiten können.

Aber auch auf den anderen Gebieten ist der Bedeutung der Wanderzellen grosser Abbruch widerfahren.

Die Histogenese des Tuberkels wurde von Baumgarten experimentell geprüft; er konnte nachweisen, dass die Tuberkelbildung stets eingeleitet wird durch eine Wucherung der fixen Gewebselemente, dass die sogenannten epithelioiden Zellen nur von diesen abstammen, dass an den Wanderzellen im Tuberkel nie ein Zeichen einer Weiterentwickelung gefunden wird. Ich selbst habe dies bei mehreren Fällen von menschlicher Hauttuberculose, die hierzu besonders geeiguet ist, bestätigen können; wenn ein Tuberkel nur aus lymphoiden Elementen besteht, ist es mit seiner Weiterentwickelung meist vorbei.

Für die Organisation der Thromben wurde durch die Arbeiten von Thiersch, Raab, Baumgarten und Heineke mit fast absoluter Sicherheit nachgewiesen, dass sie hauptsächlich von den Endothelien der Intima und nicht von den Wanderzellen ausgeht. Pick hat auch durch den Nachweis zahlreicher Kerntheilungsfiguren eine starke Wucherung der Gefässelemente, besonders des Endothels und der Adventitia bei der Organisation von Thromben constatirt.

Mit der Callusbildung steht es nicht besser. Die Untersuchungen von Krafft aus dem Laboratorium von Professor Ziegler haben bewiesen, dass der Callus durch Wucherung der sesshaften Periostzellen entsteht, ja er konnte nicht einmal eine Mitbetheiligung der Wanderzellen constatiren.

Bis hierher dürfte ich wohl wenig Widerspruch erfahren; nun bleibt aber noch das ganze Gebiet der Bindegewebsneubildung. Wir wissen, dass nach einem von His formulirten Gesetz zunächst bei der embryonalen Entwickelung in alle nicht von specifischen Geweben eingenommenen Regionen gefässhaltiges Bindegewebe hineinwächst. Dieses Gesetz behält auch für pathologisch entstandene nicht durch Regeneration der specifischen Elemente ausfüllbare Lücken seine Geltung; ausserdem kommt aber vor Allem auch die Ausfüllung von Lücken im Bindegewebe selbst in Betracht, seien sie nun durch Verwundung oder eine andere z. B. chemische Läsion verursacht. Bleiben wir nun zunächst bei diesen letzten

Formen stehen, so gehören hierher die Untersuchungen über das Verhalten des Bindegewebes nach Einwirkung reizender, oder ätzender Substanzen. Während Schede bei Jodbepinselung der Haut eine Entwickelung der Wanderzellen zu Bindegewebselementen beobachtete, haben neuere Untersucher Dies nicht constatiren können; so J. Scheltema bei der Einspritzung von Terpenthin in das Unterhautzellgewebe, E. Coen bei der Bepinselung der Haut mit Jodtinctur. Sie fanden zwar auch ein Auftreten von jungen, grossen Zellen, mussten diese aber als Abkömmlinge der fixen Gewebszellen und der Gefässendothelien auffassen. Coen gesteht zwar die Möglichkeit zu, dass vereinzelte einkernige Leucocyten einer Weiterentwicklung fähig seien, aber beobachten konnte er sie so wenig wie Scheltema.

Auch bei anderen Gewebsläsionen wurde von verschiedenen Seiten eine regenerative Wucherung der alten sesshaften Elemente nachgewiesen, so z. B. von Karg bei der Entzündung einer Bursa mucosa.

Für die Heilung von Wunden haben uns die zahlreichen Untersuchungen aus früherer Zeit in vieler Hinsicht die gewünschte Aufklärung gebracht; allein die Frage nach der Herkunft der die Vereinigung bewirkenden neuen Elemente ist noch nicht entschieden beantwortet.

Wir müssen hervorheben, dass wir diesen Fragen heute ganz anders gegenüber stehen, als unsere Vorgänger. Um die Herkunft der einzelnen Elemente zu erschliessen, war man hauptsächlich auf den Nachweis von Uebergangsbildern angewiesen, bei deren Deutung für die subjective Beurtheilung viel Spielraum blieb. Wir verdanken den normalen Histologen, insbesondere Flemming, Untersuchungsmethoden, welche uns einen viel genaueren Einblick in das Verhalten der einzelnen Zelle gestatten; wir können den Zustand der Gewebe zu einem beliebigen Zeitpunkt fixiren und so Momentbilder der Untersuchung zugänglich machen. Wir kennen bestimmte Veränderungen, die mit der progressiven Entwickelung und Theilung in dem Zellkerne auftreten, wir wissen auch, dass der Zerfall einer Zelle mit bestimmten Veränderungen in der Zusammensetzung des Kernes einhergeht. Auf diese regressiven Veränderungen müssen wir in nächster Zeit unser Augenmerk in noch höherem Maasse richten. Man findet in zu Grunde gehenden

Zellen eingenthümliche Chromatinfiguren auftreten, die man mit den Mitosen nicht verwechseln kann; Flemming hat sie zuerst beim Untergange von Ovarialfollikeln beschrieben und sie als chromatolytische Figuren bezeichnet; man kann sie regelmässig nachweisen in den Rindenzellen des Haares, in den säulenförmig angeordneten Knorpelzellen an der Verknöcherungsgrenze, in manchen zerfallenden Geschwulstzellen, auch bei der Secretion mancher Drüsen, wie jüngst von Hermann nachgewiesen wurde.

Es ist kein besonderes Verdienst, wenn wir mit diesen Methoden einen genaueren Einblick in viele Verhältnisse gewinnen als früher, noch viel weniger kann ein Vorwurf gegen die früheren Forscher darin erkannt werden, wenn deren in mühseliger Arbeit gewonnene Ergebnisse durch die jetzigen besseren Methoden überholt werden.

Wir können mit Hülfe dieser Methoden eine Reihe von Thatsachen erschliessen, so dass bei der Entzündung manche Zellen absterben, andere in Wucherung gerathen: eine Erklärung des Herganges oder der Ursachen aber können uns auch diese nicht bringen. Wollen wir in der Erkenntniss so complicirter Vorgänge vorwärts kommen, so müssen wir möglichst darauf ausgehen, die Vorgänge in ihre einzelnen Faktoren zu zerlegen und jeden einzelnen derselben möglichst gründlich kennen zu lernen.

Wir müssen in dieser Hinsicht Weigert sehr dankbar dafür sein, dass er mit so grosser Energie für eine Trennung der entzündlichen und der regenerativen Vorgänge eingetreten ist; der Standpunkt und die Fragestellung wird viel klarer, selbst wenn die Trennung uns bisweilen etwas gezwungen erscheint. Mag in vielen Fällen diese Scheidung recht schwierig sein, bei der Frage der Wundheilung sind wir sicher im Stande, dieselbe durchzuführen, was ja auch schon von verschiedenen Seiten, jüngst von Karl Roser hervorgehoben wurde, bis jetzt allerdings mehr von theoretischen Erwägungen ausgehend.

Eine Reihe von Untersuchungen über die Vorgänge bei der Verwachsung peritonealer Blätter, welche ich auf den Rath Prof. Heineke's vorgenommen, scheinen mir geeignet, einige thatsächliche Beiträge zur Klärung dieser Fragen zu bieten.

Die Methode war eine sehr einfache; die Bauchdecken der Versuchsthiere (Kaninchen, Hunde, Meerschweinchen, Katzen und

Frösche) wurden in der Linea alba gespalten und zu einem First erhoben, der durch Bleiplattennähte aufgerichtet gehalten wurde; die zwischen den einzelnen Plattenpaaren liegenden Stücke wurden nach mehreren Tagen herausgeschnitten, in geeigneter Weise fixirt und zur mikroskopischen Untersuchung verwendet.

Diese Versuchsanordnung hat vor anderen Untersuchungen über Wundheilung eine Reihe von Vorzügen; die beiden zur Verwachsung kommenden Theile haben eine gleiche, genau bekannte Zusammensetzung, die beiden Seiten sind auch unter sich ganz gleich und können stets unmittelbar miteinander verglichen werden; das Peritoneum parietale ist wegen seiner sehr einfachen, fast schematischen Structur sehr leicht zu übersehen und deshalb zur Feststellung feiner Veränderungen besonders geeignet. Man kann die Theile ohne weitere Verletzung mit einander in Berührung bringen, während jede Wunde und geschehe sie auch mit dem schärfsten Messer, geringe Zerreissungen und Quetschungen aufweist.

Meist tritt nun schon nach kurzer Zeit, nach 2—5 Tagen, eine ziemlich feste Vereinigung der beiden Blätter ein.

Es könnte mir nun Jemand vorwerfen, das sei ja gar keine Wundheilung; ich will deshalb diese Frage noch zuerst kurz berühren. Ich glaube, es ist Niemand unter uns, der in der chirurgischen Praxis zwischen einer Wundfläche und dem Peritoneum einen sein Handeln beeinflussenden Unterschied macht und also bei Darmnaht sorgfältig darauf achtet, dass sich ja die Endothelfläche nirgends einschlage, wie bei äusseren Hautwunden. Wir wissen vielmehr alle und Sänger hat es auch experimentell erwiesen, dass sero-seröse Flächen sogar einer sehr raschen und sicheren Verheilung fähig sind und machen davon bei der Lembert'schen Naht und vielen anderen Gelegenheiten ausgiebigen Gebrauch.

Histologisch betrachtet sind es allerdings keine Wundflächen, ein sehr gleichmässiges Endothel, nach vieler Meinung sogar Epithel deckt dieselben; um die Grenzen meines Themas nicht zu überschreiten, will ich auch nicht weiter darauf eingehen, dass in seltenen Fällen eine unmittelbare Vereinigung zwischen den beiden Blättern zu Stande kommt, sodass Endothel am Endothel lagert ohne jede sichtbare Zwischensubstanz. In der grössten Mehrzahl der Fälle gehen die Endothelien in kurzer Zeit zu Grunde

und verschwinden, und dann haben wir es mit wirklichen histologischen Wundflächen zu thun, bei denen die Verheilung auch nicht lange auf sich warten lässt. Dieses Absterben der Endothelien kann vor sich gehen, ohne dass irgend welche entzündlichen Veränderungen an den Theilen zu sehen sind. Meistens hat man an einem und demselben Präparat Gelegenheit, die Vorgänge von der Degeneration der Endothelien bis zur Vereinigung beider Blätter in verschiedenen Stadien nebeneinander zu beobachten. An Stellen, wo die Blätter nicht ganz enge aneinander lagern, können die Endothelien noch erhalten sein, an einer benachbarten Stelle sieht man einzelne Endothelien zu grossen kugelförmigen Gebilden mit zerfallenem Kern und diffuser Färbung umgewandelt, dann kommt ein Abschnitt, wo schon eine Vereinigung der subendothelialen Schicht stattgefunden hat, ab und zu aber findet man noch eine oder die andere gequollene Endothelzelle eingestreut, endlich eine Strecke, wo zwei Zellreihen eng ineinander gefügt vor uns sind, so glatt und ohne Besonderheit, dass man meint, es seien zwei Blättchen einfach recht eng aneinander gelegt. Versucht man aber diese Theile durch Zerren von einander zu entfernen, so reisst viel eher das umgebende Gewebe ab, als dass sich diese Verwachsung lösen liesse. An manchen Stellen sieht man in der Verwachsungslinie nicht nur zwei Zellreihen, sondern eine grössere Anzahl, dadurch zu Stande gekommen, dass nach Aufhebung der normalen Hemmnisse, d. h. nach Beseitigung des Endothels die darunter gelegenen Schichten in Wucherung gerathen, wie ich es auch in zahlreichen Fällen durch Auffinden der Mitosen habe nachweisen können.

Von Wanderzellen findet man in manchen Gesichtsfeldern überhaupt nicht eine einzige, meist sieht man vereinzelte in der Umgebung der Verwachsungsstelle verstreut, auf den ersten Blick kenntlich sowohl durch die intensive Farbstoffaufnahme, durch die runde Form, durch die Fragmentation des Kernes in 3 bis 4 Theile, welche jetzt wohl allgemein als ein Zeichen des Zerfalls gilt. Bisweilen sieht man nur noch die Kernfragmente, während der Protoplasmahof bereits zu Grunde gegangen. Eine Veränderung im progressiven Sinne, eine Theilung oder auch nur Uebergangsbilder zu grösseren epithelioiden Zellen habe ich nie wahrnehmen können. Manche Forscher, so insbesondere Arnold, vindiciren den Leukocyten eine besondere, sog. directe Kerntheilung,

Dass eine solche besteht ist nicht recht wahrscheinlich, um so weniger, als an wahren Leukocyten echte indirecte Kerntheilungen oft nachgewiesen und leicht zu finden sind. Allerdings haben wir hierfür im Organismus besondere bestimmte Stellen: die sogenannten Keimcentren der Lymphdrüsenfollikel, der Malpighischen Körperchen der Milz, des Knochenmarkes, der Darmfollikel, lauter Orte, an denen sich die Leukocyten in einer stabileren Phase ihres Lebens befinden und die wir als die Geburtsstätten der Leukocyten ansehen müssen. Ob freilich ein solches Element einmal aus seiner Umgebung losgelöst weiter proliferationsfähig ist, scheint sehr fraglich. Im Blutstrom wurde es einmal von Flemming beobachtet. An ausgewanderten Leukocyten, unseren Wanderzellen, ist es noch nie sicher erwiesen. In der Verwachsungslinie selbst ist das Vorkommen der Wanderzellen ein sehr seltenes; wohl findet man manchmal kleine Häufchen von Wanderzellen, dann kann man aber auch sicher sein, dass an dieser Stelle eine Verwachsung nicht zu Stande gekommen, sondern die Theile meist schon beim Auflegen des Präparates sich von einander entfernt haben. Meist findet man aber auch einen greifbaren Grund für diese Anhäufung der Leucocyten in Gestalt eines Fremdkörpers, Haares, Staubpartikel, Mikroorganismen u. dgl.

In diesen Beobachtungen liegt weiter nichts Auffallendes, sie entsprechen ganz den Vorstellungen, die wir uns von der primären Vereinigung in directer Berührung liegender, lebensfähiger Bindegewebszellen a priori machen.

Ich habe aber auch Verwachsungen beobachtet an Stellen, wo entweder die Blätter so weit von einander entfernt waren, dass eine directe Vereinigung der subendothelialen Schicht nicht eintreten konnte, oder wo die sich berührenden Schichten eine so beträchtliche Schädigung erfahren hatten, dass die einander nahe liegenden Zellen zur Vereinigung untauglich geworden sind. In diesen Fällen kann eine Verwachsung nur dadurch zu Stande kommen, dass die vorhandene Lücke durch neue Elemente ausgefüllt wird. Aber auch in diesen Fällen kommt die Vereinigung zu Stande ohne lebhaftere entzündliche Erscheinungen und ohne active Mithülfe der Wanderzellen. Die Vereinigung geschieht hierbei durch grosse spindelförmige Zellen, welche als Keimzellen, Fibroblasten bei fast allen Untersuchungen über Wundheilung beobachtet und beschrieben worden

sind. Ueber ihre Rolle bei der Gewebsbildung ist man nun ziemlich einer Meinung, man weiss, dass sie an ihren Enden eine Zerfaserung erfahren, und dass diese Fasern allmälig zu den Bindegewebsfibrillen werden, während die Kerne mit einem Rest des Protoplasma als fixe Bindegewebszellen bestehen bleiben.

Solche Spindelzellen sieht man in diesen Fällen in grosser Anzahl an der Vereinigungsstelle liegen und sieht auch, dass sie nicht dort entstanden, sondern aus der Umgebung hingelangt sind; an der Grenze liegen sie in grosser Anzahl zusammen und ordnen sich mehr zu Zügen, sodass die Längsaxe mehr parallel der Richtung der Verwachsungslinie ist, je weiter man sich von der Stelle, wo sie hinstreben, entfernt, um so weniger zahlreich werden sie; auch liegen sie meist in querer oder schräger Richtung zur Verwachsungsstelle und zwar auf beiden Seiten in gleicher Weise. Gleichzeitig mit diesen Spindelzellen entstehen auch neue Gefässanlagen; man sieht unter diesen Zellen auch solche mit 3 und mehr Fortsätzen, welche untereinander und mit Gefässen in Verbindung treten.

Jeder, der einmal die Wundheilung histologisch untersucht hat, kennt diese Zellen, uns interessirt aber hauptsächlich die Frage, woher kommen und stammen sie? An Ort und Stelle sind sie nicht entstanden, man muss sogar hervorheben, dass die nächste Umgebung meist sehr arm an fixen Zellen ist, und die erhaltenen zeigen meist keine Erscheinungen von Theilung. Entweder sind sie also Abkömmlinge der spärlichen Leucocyten oder der entfernter liegenden, sesshaften Elemente des Bindegewebes. Wenn die wenigen Wanderzellen, die sich im Gewebe zerstreut finden, für diesen grossen Bedarf an neuen Zellen aufkommen sollten, so müssten sie eine ganz excessive Thätigkeit entwickeln; davon sieht man aber keine Spur; wie am ersten Tage liegen sie auch noch am 4. und 5. zwischen den alten und neuen Zellen zerstreut im Gewebe, fast immer mit den Kernfragmenten, sehr selten einmal eine einkernige, aber nie irgend eine Andeutung einer Vermehrung.

So blieben uns also nur die entfernter liegenden fixen Bindegewebszellen und die Gefässe als Matrix für diese Gebilde. Man gelangt aber nicht etwa per exclusionem allein zu dieser Ueberzeugung, das wäre für eine so wichtige Sache doch ungenügend, sondern diesen Zellen sieht man es wohl an, dass sie in lebhafter

Thätigkeit begriffen sind. Fast durchgängig sind sie auffallend reich an Chromatin, was schon an sich immer ein Zeichen grösserer Lebensenergie ist, sehr viele aber zeigen die Erscheinung der Kerntheilung. Man findet in den fixen Zellen bis auf ziemlich weite Entfernung von der Verwachsungslinie Mitosen in allen Phasen; auch die Gefässe sind stark betheiligt, es finden sich sowohl im Endothel, als in der Adventitia sehr zahlreiche Kerntheilungen. Es scheint mir sicher, dass diese neugebildeten Elemente die Keimzellen für die Verwachsung abgeben. Wie sie zur Verwachsungsstelle hingelangen, kann ich nicht sagen; jedenfalls zum Theil mechanisch getrieben, vielleicht auch durch amöboide Bewegungen, welche an derartigen Gebilden im frischen Zustande schon von verschiedenen Beobachtern, besonders von v. Recklinghausen, gesehen wurden. Man kann also wohl sagen, eine derartige Verwachsung geschieht durch wandernde Zellen, muss aber wissen, dass diese Art mit dem, was wir hier immer Wanderzellen genannt haben, nichts gemein hat.

Eine erfreuliche Bestätigung finden diese Beobachtungen, die ich schon im Sommer 1886 in meiner Habilitationsschrift niedergelegt, in einer Arbeit von Edmondo Coen über Heilung von Stichwunden des Gehirnes. Auch er kommt zu dem Schlusse: Das Bindegewebe, aus welchem die Narbe entsteht, entwickelt sich durch Proliferation der präexistirenden zelligen Elemente der Neuroglia, des perivasculären Gewebes und des Gefässendothels; von einer Proliferation der Leucocyten auf dem Wege directer oder indirecter Theilung ist nichts nachzuweisen.

Bei denjenigen Formen der Wundheilung, resp. Verwachsung, die ich hier beschrieben, kommt eine Betheiligung der Wanderzellen an der Bildung der neuen Elemente nicht vor; ob sie überhaupt möglich ist, ob sie sich namentlich bei der Granulationsbildung betheiligen, wage ich jetzt noch nicht zu entscheiden, jedenfalls steht aber der überzeugende Nachweis noch aus.

Die Entzündung ist keine nothwendige Begleiterscheinung der Wundheilung; die zur Vereinigung nothwendigen Zellen entstehen durch Proliferation der sesshaften Elemente, welche stets eintritt, sobald die Hindernisse, welche die Zellen in Spannung halten, wegfallen resp. durch eine Läsion beseitigt werden. Auf dieses heute viel besprochene Gesetz hat Thiersch schon in seiner berühmten Arbeit

über Wundheilung hingewiesen. Dass nebenbei die stärkere Durchströmung der Gewebe und das Austreten von Nährmaterial an die Zellen, vielleicht auch der Zerfall der Wanderzellen diese Wucherung unterstützen, ist durchaus wahrscheinlich. Tritt stärkere Entzündung ein, so ist immer eine starke Läsion der Gewebe, meist durch Infection nachzuweisen. Aber ohne irgend eine Gewebsläsion entsteht keine Wucherung. Ich habe mehrmals versucht, die Bauchfellblätter aneinander zu bringen ohne die Bauchhöhle zu öffnen, fand aber noch nach 5 Tagen die Theile unverändert an einander liegen und beim Lösen der Naht wieder auseinander weichen. Bei der gewöhnlichen Operationsweise ist die Schädigung der empfindlichen Theile durch das Entblössen, die mechanische Berührung, antiseptische Flüssigkeiten etc. genügend zur Beseitigung normaler Hemmungen.

Und die Wanderzellen? Viele werden sicher zurückresorbirt, viele gehen zu Grunde, nachdem sie dem Organismus durch Auflösung von Fremdkörpern, Auffressen von Mikroorganismen, wie Manche behaupten, durch Opferung ihres eigenen Protoplasmas an die wuchernden Elemente wichtige Dienste geleistet haben.

Vielleicht bringt eine spätere Zeit sie wieder mehr zu Ehren. Der Weg der Wissenschaft ist keine gerade anstrebende Linie, es geht im Zickzack; aber scharfe Gegensätze klären.

XXIII.

Ueber Klumpfussbehandlung.

Von

Dr. Ernst Graser,

Assistent und Privatdocent in Erlangen.[1])

In der Behandlung der Klumpfüsse haben wir in letzter Zeit grosse Fortschritte gemacht und sind in den früheren Sitzungen des Chirurgen-Congresses manche beachtenswerthe Heilresultate der hohen Versammlung vorgeführt worden.

Trotzdem giebt es bei der Behandlung dieses Leidens noch keine festen, allgemein gültigen Grundsätze; noch weniger sind sie in allgemeiner Anwendung. Dies sieht man am besten daraus, dass nicht nur einzelne Abweichungen in der Behandlungsweise bestehen, sondern dass sich principiell verschiedene Richtungen neben einander mehr und mehr ausgebildet haben. Auf der einen Seite versucht man mit Schienen und Maschinen verschiedenster Construction das Mögliche zu leisten. Diese Behandlungsweise ist sehr langwierig und erfordert von Seiten der Patienten und des Arztes viel Geduld und Ausdauer. Die grosse Verbreitung dieses Heilverfahrens hat wohl zum grössten Theil darin ihren Grund, dass dem Publikum immer diejenigen Behandlungsmethoden die liebsten sind, bei denen von Seiten des Arztes am wenigsten eingegriffen werden muss. — Andere wieder sind geneigt, durch blutige Operationen an Skelet und Weichtheilen die Schwierigkeiten für die Correction zu beseitigen. — Etwa in der Mitte stehen Diejenigen, welche nur durch Manual- und Verbandoperationen die Verbesserung der Stellung erstreben.

---

[1]) Vortrag, gehalten am 4. Sitzungstage des Congresses, 7. April 1888.

Es ist ja ziemlich allgemein anerkannt, dass man die verstümmelnden Operationen (Keilexcision, Talusexstirpation etc.) nur in denjenigen Fällen anwenden soll, in welchen ein einfaches Redressement nicht zum Ziele führt. Für die leichteren Fälle ist auch dies letztere Verfahren (manuelle Correction, Fixirung in immobilisirenden Verbänden) vielfach im Gebrauch; doch scheinen über die Leistungsfähigkeit dieser Methode die Meinungen noch sehr auseinander zu gehen; wenigstens glaube ich, aus den Discussionen, die in früheren Jahren in diesen Sitzungen stattfanden, entnehmen zu dürfen, dass im Allgemeinen zu der ausschliesslichen Behandlung der Klumpfüsse mit redressirenden Verbänden kein sehr hohes Vertrauen besteht.

Es ist indess nicht meine Absicht, in eine Kritik anderer Verfahren einzutreten, ich möchte mir nur erlauben, Ihnen einige Resultate zur Beurtheilung vorzulegen, welche an der Erlanger chirurg. Klinik nach einer von Prof. Heineke ausgebildeten Methode erzielt wurden.

Ein abschliessendes Urtheil über den Erfolg einer Behandlung kann man nur gewinnen, wenn man den Patienten längere Zeit nach beendigter Behandlung wieder sieht. Ich habe mich daher bemüht, eine Reihe derjenigen Patienten, die von Prof. Heineke schon vor vielen Jahren nach der gleichen Methode behandelt wurden, zu Gesicht zu bekommen, und einige derselben sind auch unserem Rufe gefolgt.

Von den meisten dieser Patienten zeige ich Ihnen hier die Gypsabgüsse des Zustandes vor der Behandlung und nach Ablauf einer längeren oder kürzeren Reihe von Jahren nach der Entlassung. An den Abgüssen haben Sie ein getreues Abbild der Form; dieselben sind stets ohne irgend welche Nachhülfe in der natürlichen Haltung, wie sie dem ruhenden Fuss bei liegender Körperstellung eigenthümlich ist, abgenommen, sie stehen deshalb fast alle in leichter Plantarflexion. In Betreff der Function müssen Sie meinen Angaben Glauben schenken. Ich möchte noch darauf hinweisen, dass ich Ihnen nicht eine Sammlung ausgewählter, besonders günstiger Fälle vorlege, sondern dass es vom Zufall abhing, welche Fälle einer Controle zugänglich waren.

Ich will Sie nicht mit vielem Detail über die einzelnen Fälle

ermüden, sondern nur auf einige näher hinweisen, bin aber für Diejenigen, die sich dafür interessiren, zu jeder Auskunft gerne bereit.

Es sind grossentheils Patienten, die beim Eintritt in die Behandlung über die erste Jugend hinaus waren, gerade einige besonders hochgradige Fälle sind von Patienten, die schon das 20. Lebensjahr überschritten hatten.

Ich lege Ihnen nur angeborene Klumpfüsse vor, was Sie auch an den Abgüssen meist controliren können, einmal an der starken Abweichung des Calcaneus, dann an der scharfen Abknickung an dem inneren Fussrande, wo bisweilen sogar ein spitzer Winkel vorhanden ist.

Der erste Fall, der im Jahre 1872 in dieser Weise behandelt wurde, ist Joh. Hessler, ein 14jähriger Bauernsohn; es handelte sich um einen hochgradigen Fall; der Erfolg ist, wie Sie an den Abgüssen sehen können, ein ausgezeichneter. Im März 1877 kam der Vater des Pat. in die Klinik, um ein Zeugniss zu verlangen, dass sein Sohn überhaupt einmal an Klumpfüssen gelitten, da er fürchtete, er würde zum Militär genommen. Pat. gab an, er könne ohne jede Störung selbst grosse Strecken marschiren.

Beachtenswerth ist auch dieser zweite Fall von einer 20jähr. Taglöhnerin, die in 3 Verbänden von einem hochgradigen Klumpfuss in der Zeit vom 23. September bis 18. December 1873 hergestellt wurde. Am Abguss ist noch die grosse Schwiele zu erkennen, die anzeigt, dass die Pat. ganz mit dem Fussrücken aufgetreten war, auch dass die Behandlung nicht lange gedauert haben konnte.

Diese ersten Fälle wurden ohne jede Polsterung in den Gypsverband eingeschlossen ohne Störung. Jetzt legen wir immer an den gefährdeten Stellen Polster ein, um den Decubitus zu verhüten. Tritt doch einmal Decubitus ein, so ist es das Beste, die betreffende Stelle mit etwas Watte zu decken, aber sofort wieder den Fuss in einen festen Verband zu bringen, unter dem die Ausheilung meist ganz glatt vor sich geht; eventuell kann man auch ein Fenster einschneiden; es ist aber sehr wichtig, den Gypsverband nicht lange wegzulassen, weil sonst sehr leicht der Fuss eine starke ödematöse Schwellung bekommt, die sehr störend für die Weiterbehandlung ist.

Neben vielen guten und einigen sehr guten Resultaten sehen Sie nun auch Fälle, in denen das Leiden noch nicht völlig beseitigt ist, oder vielleicht auch ein Recidiv eingetreten. Diese Fälle sind aber in unseren Journalen auch nicht als geheilt bezeichnet; es kommt ja leider nur zu oft vor, dass die Patienten aus den ärmeren Klassen der Behandlung entzogen werden, bevor die Heilung beendet ist, zum Theil deswegen, weil die Patienten und deren Angehörige mit einem halben Erfolge schon vollauf befriedigt sind, oft aber auch aus Furcht, es möchte der Fuss so gut werden, dass die Befreiung vom Militärdienst dadurch in Frage gestellt werden könnte; es ist uns dieser Grund von den Eltern der Patienten mehrfach angegeben worden. Es ist sehr häufig, dass solche Fälle, die zu früh aus der Behandlung treten, wieder ebenso ungünstige Stellung bekommen, wie früher, oft eine noch schlechtere. In dieser Hinsicht kann ich Ihnen einen sehr lehrreichen Fall vorlegen. Der 4jährige Nadlerssohn Joseph Horst wurde an beiderseitigem schweren Klumpfuss behandelt vom Mai 1882 bis Januar 1883 und wurde damals aus Anlass einer Dissertation, die an der Klinik ausgearbeitet wurde, ein Gypsabguss genommen, der Patient aber wieder bestellt mit dem ausdrücklichen Verwarnen, dass die Füsse noch nicht geheilt wären. Ich zeige Ihnen hier die Abgüsse vom 12. Januar 1883. Beide Füsse scheinen bei oberflächlicher Betrachtung bereits normal zu stehen, aber noch in leichter Adduction, die Rotation ist beseitigt. Als ich dann im März 1888 die Mutter des Patienten bat, sie solle den Jungen nochmals bringen, schrieb sie, dass sie sehr bedauere, damals nicht gefolgt zu haben, die Füsse seien noch schlechter als früher. Patient kam dann im März 1888, mit dem Scarpa'schen Schuh versehen, in die Klinik gestolpert. Diesen Schuh bringen fast alle Patienten mit, die entweder unvollständig geheilt oder nie ernstlich behandelt waren. Der Gang darin ist sehr unbeholfen, der einzige Effect ist der, dass die Verkrümmung verdeckt ist, im Uebrigen bietet er nicht einmal Schutz gegen das allmälige Eintreten der Verschlimmerung. So zeigte auch dieser Patient, trotzdem er immer den Schienenschuh getragen, einen viel hochgradigeren Klumpfuss, als er ihn vor der Behandlung hatte, wie Sie an diesen vor Kurzem abgenommenen Abgüssen constatiren können.

Das Verfahren besteht im Allgemeinen in forcirtem Redressement und Immobilisiren durch Gypsverbände, wobei die Correction nach der Anlegung des Verbandes unmittelbar vor dem Erhärten des Gypses geschieht. In vielen Punkten stimmt es also mit den schon vielfach geübten Methoden überein, in mancher Hinsicht aber ist das Verfahren durch die längere Praxis weiter ausgebildet, so dass eine genaue Beschreibung nothwendig erscheint.

Das Redressement wird in tiefer Narkose vorgenommen; ein Assistent fixirt das Bein auf einer festen Unterlage, etwas nach innen rotirt. Der Operateur versucht mit beiden Händen den Fuss in die Pronationsstellung zu versetzen, gewissermaassen umzuknicken, indem die eine Hand die Zehen von der Innenseite, die andere die mediale Fläche des Calcaneus umfasst, und beide Daumen an dem vortretenden Talus einen Stütz- und Angriffspunkt finden. Erst wenn man die Supinationsstellung einigermaassen beseitigt hat, macht man sich an die Correction der Spitzfussstellung durch forcirte Dorsalflexion.

Diese Correctionsversuche können (ausser bei rhachitischen Individuen) mit grosser Kraft ausgeführt werden; nach 10 Minuten hat man meist das erreicht, was sich für's Erste erreichen lässt.

Nun wird, während der Assistent den oberen Theil des Unterschenkels umfasst, den Fuss aber frei lässt, eine straff angezogene schmale Flanellbinde angelegt in der Weise, dass sie als Zügel wirkend den Fuss in Pronationsstellung drängt. Man kann mit diesen Flanellzügeln sehr viel leisten, jedenfalls mehr als durch einige Heftpflasterstreifen, wovon wir uns oft genug überzeugen konnten, die richtige Anlegung der Binde erfordert aber ziemlich viel Uebung und ist ein wichtiger Bestandtheil des Verfahrens.

An zwei Stellen, die besonders gefährdet sind, muss eine Polsterung angebracht werden, einmal an der prominentesten Stelle der Medialseite des Fusses, in der Gegend des ersten Metatarsophalangealgelenkes, sodann an der Dorsalseite des Fusses in der Gelenkgegend, wo bei der forcirten Beugung sich mehrere Hautfalten bilden, die sehr leicht gangränös werden. Hier legen wir meist eine dreifache Schicht von Polsterwatte zwischen die einzelnen Touren der Flanellbinde. Ueber der Flanellbinde wird nun möglichst rasch ein dicker Gypsverband angelegt, indem 4—5 Lagen

von Gazebinden mit Gypsbrei bestrichen werden, während ein Gehülfe den Fuss an den Zehen frei schwebend hält. Wenn der Gyps zu erhärten beginnt, wird (in tiefer Narcose!) das eingegypste Bein auf eine feste Unterlage gelegt und von dem Assistenten mit Hülfe seiner oberhalb des Kniegelenkes aufgesetzten Hände in leichter Einwärtsrotation energisch fixirt. Der Operateur legt die Vola manus der ungleichnamigen Hand an die Sohle des Fusses, drängt nun mit aller Kraft den Fuss in die möglichste Pronations- und Dorsalflexionsstellung und hält ihn so bis zum Erhärten des Gypses, wobei oft noch durch Auflagerung von eingegysten Streifen, besonders an den Aussenseiten, der Verband verstärkt werden muss. Gegen die Fusssohle kann man drücken so stark man will, hier ist kein Decubitus zu fürchten, an allen anderen Stellen, die gedrückt werden, muss entweder ein sehr dickes, festes Polster angebracht sein, oder der Verband nach dem Erhärten ausgeschnitten werden. Es ist daher am besten, die Correction nur durch Druck gegen die Fusssohle auszuführen. Dies ist aber nur dann möglich, wenn es gelingt, durch das Redressement die Spitzfussstellung einigermassen zu beseitigen, denn nur dann kann man die Hand in der entsprechenden Weise an die Sohle anlegen. Diese Dorsalflexion darf aber nicht durch die Tenotomie der Achillessehne bewirkt werden; denn wenn diese durchtrennt wird, beraubt man sich des Widerstandes für die Correction der Adductions- und Supinationsstellung, die vor allem zu erstreben ist. Wir verwerfen daher die Tenotomie der Achillessehne zum Beginn der Behandlung principiell und helfen uns in denjenigen Fällen, bei welchen die Correction der Spitzfussstellung durch Druck zunächst nicht gelingt, dadurch, dass wir beide Hände zur Correction benutzen, wobei die ungleichnamige Hand den Fuss mehr am inneren Rande angreift, während durch die gleichnamige ein starker Gegendruck an der Prominenz des Talus ausgeübt wird. Dann müssen aber diese beiden stark gedrückten Stellen um den Decubitus zu vermeiden entweder sehr stark gepolstert, oder aber nach dem Erhärten frei gelegt und aufs Neue mit Gypsbrei verschlossen werden. Der Verband reicht nach oben bis zum Capitulum fibulae, nach unten bis zu den Zehen. Die Zehen finden sich durch die Verkürzung der Plantarflexoren meist schon vor,

aber immer nach der Correction in starker Beugecontractur. Diese muss noch besonders beseitigt werden, indem man die Zehen mit den Fingernägeln, oder auch scharfen Haken nach auf- und auswärts ziehen lässt und sie dann durch eingegypste Wergbäusche stützt, die nach dem Erhärten eine feste Unterlage für die Zehen bilden. Manchmal ist es nöthig, auch den Oberschenkel mit in den Verband aufzunehmen, besonders bei sehr fettreichen kleinen Kindern, um zu verhindern, dass sich das Bein im Verbande dreht, und so der Verband wenig leistet. Hierzu muss das Kniegelenk natürlich stark gebeugt sein, weil nur dadurch die Rotation des Verbandes vermieden wird.

Die manuelle Correction erfordert viel Uebung und eine gewisse „Dexterität". Man beobachtet häufig, dass die Correction am rechten Fuss weniger gut ausfällt, da sie mit der linken Hand ausgeführt wird. Es ist zweckmässig schon vor Anlegung des Verbandes die Correction in der gleichen Stellung und Fixation nur durch Anlegen der Hand zu versuchen und für den speciellen Fall einzuüben.

Wenn der Operateur mehr Kraft anwenden möchte, oder auch wenn er bei dem Halten ermüdet, kann er sich durch einen Gehülfen der gegen seinen Ellenbogen oder auch Handrücken drückt, wesentlich unterstützen lassen.

Mit dem ersten Correctionsversuch gelingt es nur bei sehr leichten Fällen den Klumpfuss in die richtige Stellung zu bringen. Ja bei Fällen höheren Grades von erwachsenen Personen erzielt man recht oft nur sehr wenig; dies mag auch der Grund sein, warum Viele diese Art der Behandlung gar nicht versuchen. Hat aber der Fuss erst einmal einige Wochen in einem Verband gelegen, welcher in dem Sinne der gewünschten Correction Druck und Zug ausübt, so werden Weichtheile und Skelet viel nachgiebiger und man ist oft erstaunt, wie viel mehr man schon beim zweiten Versuch zu leisten vermag.

Meist bleibt ein Verband 3—4 Wochen liegen; die Kinder lernen bald in ihren Gypsstelzen gehen; die erste Correction ist zwar für die ersten 2—3 Tage von ziemlich heftigen Schmerzen gefolgt, die sich aber bei jeder folgenden verringern, so dass sich selbst die kleinen Patienten nicht mehr davor fürchten.

Die Dauer der Behandlung ist natürlich eine sehr verschiedene, je nach dem Grade der Difformität. Während man in leichten Fällen in drei Monaten zum Ziele kommt, dauert es bei schweren ein Jahr und darüber. Die Behandlung darf erst dann aufgegeben werden, wenn der Fuss in stärkster Pronation, Abduction und Dorsalflexion steht und nach der Abnahme des Verbandes stehen bleibt. Es ist hierzu nothwendig, den letzten Verband längere Zeit, vielleicht drei Monate liegen zu lassen; hierzu empfiehlt es sich, den Verband entweder mit Wasserglas zu überziehen, oder noch besser unter den Gypsverband einen Wasserglasverband zu legen und wenn dieser nach 8 Tagen hart geworden, den Gyps zu entfernen und den nun in der gewünschten Stellung stehenden Wasserglasverband noch entsprechend zu verstärken. Am Schlusse der Behandlung haben wir häufig noch die Tenotomie der Achillessehne hinzugefügt, um die Dorsalflexion völlig frei zu machen, aber erst dann, wenn die Abduction und Pronation völlig gelungen ist. Ist die immobilisirende Behandlung vollendet, so hat man durch Massage, Bewegungen etc. für die gute Wiederherstellung der Functionen zu sorgen. Die Befürchtung, es möchte bei langer Immobilisirung das Fussgelenk steif werden, ist unbegründet; die Bewegungen sind natürlich Anfangs etwas schmerzhaft, doch verliert sich Dies bald. Auch kann man nicht der Methode zur Last legen, dass durch sie eine starke Atrophie der Musculatur erzeugt werde. Bei den meisten Fällen von länger bestehendem angeborenen Klumpfuss findet sich ja eine mehr oder weniger bedeutende Atrophie der Musculatur; diese bleibt bei älteren Patienten auch ziemlich in gleicher Weise bestehen, hindert aber nicht, dass die Functionen völlig gute werden. Mir haben mehrere Patienten versichert, dass sie in ihrem gesunden Bein leichter ermüden, als in dem anderen, welches lange Zeit wegen Klumpfuss in Verbänden gelegen hatte. Wenn uns Patienten, die früher hochgradigen Klumpfuss hatten, versichern, dass sie 8—10 Stunden auf schlechten Wegen marschiren können, so ist Dies Beweis genug, dass die Behandlung die Functionen nicht geschädigt hat. Eine wesentliche Zunahme der Atrophie während der Behandlung haben wir nicht beobachtet. Bei sehr jugendlichen Individuen kann man durch energische Uebungen,

Faradisation bisweilen einen Ersatz der atrophirten Muskeln constatiren.

Manchmal entsteht durch die forcirte Pronation ein Plattfuss, der dann durch supinirende Verbände beseitigt werden muss.

Ist die Behandlung vollendet, so ist es ganz unnöthig, dass die Patienten noch weitere Stützapparate, Schienenschuhe u. dgl. tragen.

Anwendbar ist die Methode für Klumpfüssige jeden Alters und jeden Grades; manchmal kommt man mit ihr nicht zu einem guten Erfolg, dann ist aber auch mit den operativen Massnahmen ein solcher nicht zu erzielen. Wir haben alle empfohlenen blutigen Operationen durchprobirt, sind aber wieder zum alten Verfahren zurückgekehrt. In sehr schwierigen Fällen ist noch die Talusresection die grösste Hülfe; man muss sich aber vergegenwärtigen, dass die Resection des Talus keine Heilung bringt, sondern nur die Correction erleichtert; die Behandlung muss danach in gleicher Weise geschehen. Auch die Durchschneidung der Weichtheile an der Innenseite (Phelps) wurde von Prof. Heineke schon seit längerer Zeit geübt in der Weise, dass die Haut in querer Richtung durchtrennt und die winklig abgeknickten Wundränder in der Längsrichtung genäht werden.

Auch wir sind der Meinung, dass die Behandlung möglichst frühzeitig begonnen werden soll; die Immobilisirung aber verschieben wir meist bis nach Vollendung des ersten Lebensjahres. Indess kommen die Patienten uns gewöhnlich erst zu Gesicht, wenn die Difformität in Folge der Gehversuche schon vermehrt ist.

Ich glaube mit der genauen Beschreibung dieses Verfahrens nichts Ueberflüssiges gethan zu haben, wenn auch Viele sagen werden, dass sie im Allgemeinen nach den gleichen Grundsätzen vorgehen; Jeder aber, der sich eingehender damit befasst, wird die Erfahrung machen können, dass keiner der berührten Punkte unwesentlich ist. Jul. Wolff hat die Methode noch etwas weiter ausgebildet, indem er die Behandlung nach den gleichen Grundsätzen in einem Verband zu Ende führt, resp. den Verband durch Keilausschnitte und Nachflicken den Stellungsverbesserungen adaptirt.

Ich kann mir nicht vorstellen, woher man die Kraft nimmt, um hochgradige Fälle in kurzer Zeit in die richtige Stellung zu

bringen. Gewiss wäre es ein grosser Vorzug, wenn man mit einem Verbande in viel kürzerer Zeit gleich gute Resultate erzielen könnte. Ein Urtheil darüber, wie weit Jul. Wolff das Ziel erreicht, konnte ich mir nicht bilden. Uebrigens scheint mir auf die sofortige Herstellung der richtigen Form in Hinsicht auf die Transformation des Skeletes nicht so viel anzukommen, wie Jul. Wolff meint, die Umbildung besteht zunächst doch in einer Atrophie der gedrückten, einer Wucherung der vom Drucke befreiten Theile, wenn ich auch glaube, dass sich allmälig die ganze Architektonik der Knochen ändert. Ich halte es also aus äusseren Gründen für besser, wenn man mit einem Verbande eine Heilung erzielen kann, möchte Dies aber nicht durch ein weniger vollkommenes Resultat erkaufen.

XXIV.

Ueber Dammbildung vermittelst Spaltung des Septum bei durchgehender Zerreissung des Dammes.

Von

Dr. Walzberg

zu Minden i. W.[1])

(Mit Holzschnitten.)

M. H.! Auch innerhalb der Gruppen solcher chirurgischer Erkrankungen, die keineswegs zu den seltenen zählen und für deren Behandlung sich allmälig eine bestimmte, durchgebildete und allgemein anerkannte Operationstechnik entwickelt hat, kommen ab und zu Fälle vor, die sich in Folge gewisser, nur ihnen zustehender Eigenthümlichkeiten diesen herrschenden Methoden nicht anbequemen lassen. Nicht Jedem, der die Schwierigkeiten eines solchen Falles durch Erfindung eines eigenen Verfahrens ad hoc überwindet, wird damit zugleich das Glück zu Theil, etwas Brauchbares für den Praktiker oder nur etwas Neues in der Theorie geschaffen zu haben. Froh der Entdeckung schreitet man auf dem scheinbar unbetretenen Wege dahin, bis man plötzlich die Spuren eines Vorgängers findet, und besser immerhin, man findet sie selbst, als wenn uns der Vorgänger unverhofft entgegentritt und seine Priorität nachweist.

Vor die Behandlung eines solchen rebellischen, den üblichen Methoden spottenden Falles gestellt — es handelte sich um einen bereits mehrfach ohne Erfolg operirten Dammriss — erreichte ich die Heilung durch ein Verfahren, das sich mir auch in einem zweiten

[1]) Vortrag, gehalten am 4. Sitzungstage des Congresses, 7. April 1888.

Falle so bewährte, dass ich beschloss, es Ihnen, m. H., zur Prüfung vorzulegen. Allein beim Studium der einschlagenden Literatur fand ich, dass wenige Wochen vorher Professor Fritsch in Breslau ein im Wesentlichen gleiches Verfahren im Centralblatt für Gynäkologie veröffentlicht hatte. Wenn ich trotzdem Ihre Aufmerksamkeit für unsere Methode auf einige Augenblicke erbitte, so will ich, um Missverständnissen vorzubeugen, Fritsch's Priorität noch einmal ausdrücklich betonen. Die Originalität derselben nehme ich aber auch für mich in Anspruch und zwar lediglich deshalb, weil ich sie als Legitimation betrachte, das Verfahren vor Ihnen, m. H., vertreten zu dürfen. Letzteres halte ich sowohl für billig als auch für nothwendig. Für billig, weil ich das Verfahren Fritsch's als einen wesentlichen Fortschritt in der Operation gewisser Dammrisse ansehe; für nothwendig, weil es Gefahr läuft, zunächst wenigstens durch ein anderes Verfahren, das in Sänger einen ebenso gewandten wie begeisterten Verfechter gefunden hat, in den Hintergrund gedrängt zu werden, ich meine die Methode von Lawson Tait. Es ist Dies keine leere Befürchtung. Ich habe noch hier auf dem Congress Gelegenheit genommen, im Kreise mir bekannter Chirurgen das Thema zur Sprache zu bringen: Lawson Tait's Verfahren kannten Alle, zum Theil bereits aus eigenen Operationen, Fritsch's Artikel war von fast Allen übersehen worden.

Gestatten Sie, dass ich zunächst an meinen ersten Fall anknüpfe.

Im vorigen Frühjahre consultirte mich eine junge Frau, die etwa ein Jahr zuvor zum ersten Male und zwar mit der Zange entbunden wurde. Dabei riss der Damm bis weit hinauf ins Rectum ein, die sofort angelegte Naht — ich stütze mich hier auf die Angaben der Frau — wurde am dritten Tage entfernt, eine Vereinigung war nicht eingetreten. In zwei verschiedenen Kliniken suchte die Frau jetzt Hülfe für ihre Beschwerden und wurde im Laufe der Zeit fünf Mal operirt, jedoch ohne Erfolg; es trat jedes Mal Eiterung ein und der Damm blieb völlig unvereinigt. Als ich die Kranke sah, bot der Introitus der Vagina dieses Bild (Fig. 1). Die grossen und kleinen Labien klafften hinten weit auseinander und der hohe und breite Damm-Darmriss ist von einer sehr derben, weissglänzenden, unnachgiebigen Narbe umrahmt, die noch in ihren Umrissen die angewandte trianguläre oder schmetterlingsflügelför-

mige Anfrischung erkennen lässt. Von der eigentlichen Narbenmasse strahlen seitlich, wie Pfeiler, einige Narbenstränge aus, allmälig in die gesunde Schleimhaut übergehend, die zum Theil so stark vorspringen, dass man mit dem Finger in die dahinter liegenden Nischen fassen und das Ganze daran herunterziehen kann. Im oberen Drittel des Risses spannt sich eine solide, derbe Narbenbrücke von einer Seite zur anderen hinüber.

Fig. 1.

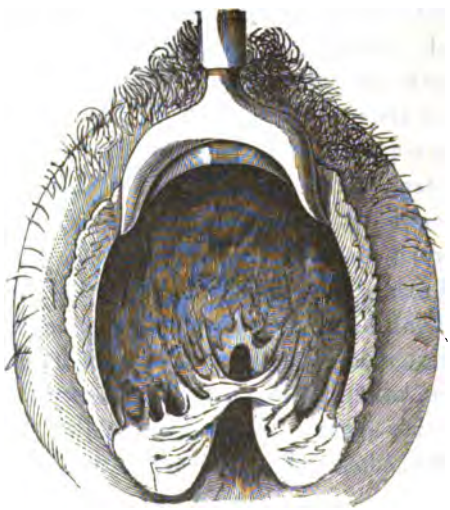

So, wie die Verhältnisse lagen, hatte ich kein Vertrauen, mit irgend einer Operation etwas zu erreichen, ich beschloss zunächst zu versuchen, ob nicht durch Massage und warme Sitzbäder eine Lockerung und grössere Verschieblichkeit der starren Massen zu erreichen sei. Durch tägliche Massage und energisches Dehnen der seitlichen Narbenausläufer gelang es mir in der That, eine beiderseits um fast 1 Ctm. vergrösserte Verschiebbarkeit der Narbe, besonders in ihrem oberen Abschnitte zu gewinnen, auch liessen sich die unteren resp. hinteren Enden der grossen Labien erheblich leichter zusammendrücken, als vorher. Am Ende der dritten Woche dieser Behandlung trat zur normalen Zeit die Menstruation ein und einige Tage nach Ablauf derselben machte ich die Simonsche Operation. Ich exstirpirte zunächst möglichst gründlich die

seitlichen Narbenausläufer, umschnitt und excidirte dann die eigentliche Narbendreiecke und vereinigte in der üblichen Weise von den drei gegebenen Seiten durch Seidennähte. Die Naht gelang am rectalen Theil der Wunde leicht, dagegen nur unter grosser Spannung im vaginalen Abschnitt. Um die Spannung zu vermindern, führte ich nachträglich einen Silberdraht um die ganze vereinigte Wundfläche herum, indem ich links neben dem Perineum einstach, den Draht innerhalb des Septum um die Wunde herumführte und rechts an correspondirender Stelle ausstach. Der Draht wurde über dem neuen Damm geschnürt. Die Operation war unter Beobachtung aller antiseptischen Cautelen gemacht, allein schon am nächsten Morgen hatte ein grosser Theil der Scheidennähte durchgeschnitten, es trat rasch Eiterung ein und bis auf eine schmale Brücke im oberen Theil klaffte die ganze Wunde wieder breit auseinander. Die Kranke war sehr unglücklich, die sechste Operation war misslungen, und während sie vor dieser letzten Operation wenigstens theilweise festen Stuhl halten konnte, bestand jetzt völlige Incontinenz. Ich muss gestehen, als ich der Kranken Muth zusprach und meine feste Zuversicht ausdrückte, dass die Vereinigung endlich gelingen müsse, wenn sie nur Ausdauer besitze, dass mein eigenes Vertrauen auf Erfolg recht gering war. Dass mit der Simon'schen Anfrischung hier nichts mehr zu machen sei, war zweifellos, ebensowenig versprach ich mir bei der grossen, zur Plastik so ungeeigneten, narbigen Fläche von der Langenbeck'schen oder Wilms'schen Lappenmethode.

Mein ganzes Bestreben musste darauf gerichtet sein, eine mit weniger Spannung zu vereinigende breite, gut ernährte Wunde zu erlangen. Macht man sich einen schematischen Horizontaldurchschnitt durch Mastdarm und Scheide (Fig. 2), so sieht man, wie beiderseits die Peripherie derselben, ihrer cylindrischen Form entsprechend, mehr und mehr auseinanderweicht und ein dreiseitiger Raum umschlossen wird, dessen Spitze, entstanden durch die narbige Vereinigung zwischen Darm- und Vaginalschleimhaut (Fig. 2b), eben diesem Riss zugekehrt, dessen Basis gegen die Seitenflächen des Beckens gewendet ist. Hier hoffte ich genügendes Wundmaterial zu erhalten. Ich spaltete von dem scharfen Grate des Risses aus etwa 1 cm tief (a . . . b) Scheide vom Rectum, wobei ich mich in meinem Falle wegen der tiefgreifenden, narbigen Veränderungen

der Vagina näher am Darm hielt, und erzielte durch diesen Schnitt von 1 cm Tiefe selbstverständlich eine Wunde von der doppelten Breite (Fig. 3 b a b'). Diese Spaltung des Septum setzte ich in derselben Weise in der ganzen Länge des Risses fort, nach unten zu bis dicht unterhalb der Stelle, wo sich die Enden des zerrissenen Sphincters in der Narbe verlieren, und gewann so eine überall 2 Ctm. breite Wunde, die nach hinten von der Schleimhaut des

Fig. 2

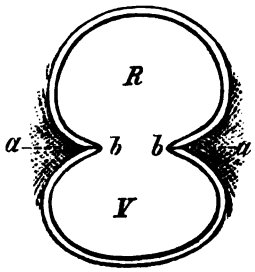

R Rectum.
V Vagina.
a b Schnitt.

Fig. 3.



Darms, nach vorn von der der Scheide begrenzt wurde und als eigentliche Wundfläche ein lockeres, blutreiches, leicht verschiebliches Gewebe bot. — Es folgte jetzt die Naht und zwar zunächst die der Rectalschleimhaut, die ich nach Lauenstein's Vorschrift mit versenkten Catgutnähten von der Wunde aus anlegte und zwar nähte ich sofort, ohne mich weiter, wie früher, um die übrigen Theile der Anfrischung zu kümmern, die ganze Rectalwunde einschliesslich des Sphincters. Dies ist gewiss wesentlich. Denn wenn einerseits die Lauenstein'sche Naht — die auch Fritsch rühmt und jetzt stets anwendet — einen der wichtigsten Fortschritte in der Technik der Rectalnaht repräsentirt, so bietet andererseits der sofortige vollständige Verschluss des Darms (auch Fritsch verfährt so) den Vortheil, dass wir jetzt eine von der Hauptinfectionsquelle, dem Mastdarm, abgeschlossene, leichter aseptisch zu erhaltende Wunde haben. Nun vereinigte ich den eigentlichen Grund der Wunde durch Etagennähte, die ich in jedem Falle für erforderlich halte, da nur so die beiden Wundflächen breit aneinandergebracht werden, und schloss end-

lich die Wunde durch Vereinigung der Vaginalschleimhaut oder in diesem Falle richtiger der Narbenränder. Zwei Nähte schlossen den schmalen Spalt am Damm.

So war das Septum recto-vaginale wiederhergestellt. Es bestand bei der grossen Ausdehnung der Narbe in diesem Fall immerhin noch eine ziemliche Spannung im vaginalen Theil, dafür schlossen aber auch die tieferen Partien ohne jede Spannung und dies zeigte sich im Verlauf der Heilung von grösstem Vortheil. Die Kranke erbrach nach der Narcose stundenlang sehr stürmisch, und als ich am nächsten Morgen das Operationsfeld besichtigte, fand sich, dass im oberen Drittel desselben die Narbe in Länge von 1½ cm klaffte, zwischen den Wundrändern sah man die gequollenen und zum Theil gelösten Catgutfäden liegen. Ich glaubte mindestens eine Recto-vaginalfistel in Kauf nehmen zu müssen. Am 6. Tage, als ich die ganze untere Partie geheilt fand, führte ich einen kleinen Finger in's Rectum ein, mit dicker, stumpfer Sonde von der Scheide aus in die klaffende Partie eindringend, allein eine Fistel war zu meiner Ueberraschung nicht nachzuweisen. — Am 12. Tage erfolgte der bis dahin künstlich zurückgehaltene Stuhl nach einem Lavement, am 14. Tage war auch die vaginale Spalte verheilt, und in der 3. Woche verliess die Frau mit normal functionirendem After die Klinik.

Bis hierher ist das Verfahren von Fr. fast genau dasselbe. Auffallend war mir, dass er die Bildung eines eigentlichen Dammes nicht für erforderlich hält. Er sagt darüber (l. c.): „Sehr interessant ist nun in jedem einzelnen Falle, wie sich die Vaginalränder meist so aneinander bringen lassen, dass ohne Mühe die natürlichen Verhältnisse gleichsam von selbst wieder entstehen. Es bildet sich ohne Zuthun und Wegschneiden ein Damm, der durch 2—3 recht tiefe Nähte von aussen vereinigt wird, höchstens schneidet man, wenn die Wundränder nicht gut passen, mit der Scheere hier oder da kleine Partien Narbengewebe weg".

Ich kann dieser Ansicht, nach der bei dem oben geschilderten Falle gemachten Erfahrung, nicht unbedingt beitreten. Ob meine Patientin auf die Dauer mit dem Introitus ihrer Vagina ebenso zufrieden sein wird, wie mit der Leistung ihres Anus, weiss ich nicht. Während ja bekanntlich die vaginale Seite des Dammdreieckes unter normalen Verhältnissen eine nach vorn geneigte

Ebene bietet, stellte sie in meinem Fall sogar eine leicht nach hinten geneigte dar. Der Damm war zu schmal, ich hatte eben nur im Auge gehabt, der Kranken einen schlussfähigen After zu schaffen, eine Dammbildung bei der Ausdehnung der Narbe nicht für möglich gehalten. Ich fürchte deshalb, dass, wenn früher, wie Fr. sagt, oft Klagen über zu enge Scheiden laut wurden, solche jetzt über zu grosse Weite des Introitus erfolgen möchten, dass sich unter anderen auch Beschwerden von Seiten des ungestützten Uterus bemerklich machen könnten. Ich bin deshalb in einem zweiten Falle von vollständigem Dammriss verfahren, wie Fig. 4 und 5 zeigt. Nachdem zunächst wie oben das Septum gespalten

Fig. 4.

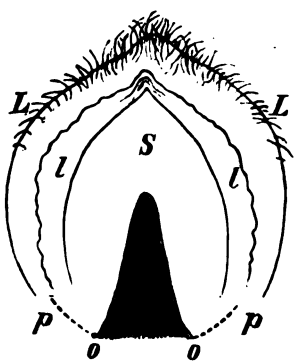

S Septum recto-vaginale.
r Riss in demselben.
L Labium majus.
l Labium minus.

Fig. 5.

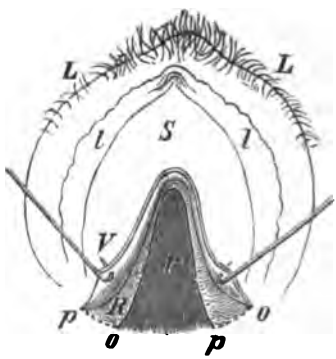

V Vaginaler Lappen.
R Rectaler Lappen.
Die übrigen Bezeichnungen wie in Fig. 4.

ist, wird vom unteren Ende des Schnittes beiderseits ein Schnitt geführt, der sich ca. 3 cm lang gegen die Vereinigungsstelle der grossen und kleinen Labien richtet, also auf ersterem fast senkrecht steht. So weit dieser Schnitt geht, so weit wird auch die Spaltung des Septum vertieft (Fig. 5), dann wie beschrieben genäht und zum Schluss vom Damm aus mit 3—5 Nähten die Bildung eines Perinäum von genügender Breite gesichert. In meinem Fall trat pr. int. in der ganzen Ausdehnung der Wunde ein und es resultirte ein schöner Damm von 3 cm Länge.

Es ist zu bedauern, dass Fr. über die nach seiner Methode operirten Fälle keine Tabellen veröffentlicht hat. Er spricht von „vielen practischen Erfolgen“, und müsste es im Interesse der Frage

mit Dank aufgenommen werden, wenn er dieselben bei seinem grossen Material bald detaillirte.

Wenn wir jetzt einen Blick auf die mit der unserigen rivalisirenden Methoden der Dammplastik werfen, so sehen wir, dass es wesentlich zwei sind, die in Betracht kommen: Die bisher in Deutschland vorwiegend geübte triangulăre Methode von Dieffenbach-Simon und die in neuester Zeit auf Umwegen zu uns gekommene Methode der Lappenbildung von Lawson Tait. — Mit Bezug auf die erstere sagt Fritsch: „Jede Methode der Dammplastik, wo Wundflächen durch Wegschneiden von Schleimhautpartien geschaffen werden, ist theoretisch falsch, denn wer wird im Princip einen Defect durch Schaffung eines neuen Defectes decken wollen. Aber auch practisch lassen diese Methoden .... viel zu wünschen übrig". — Dagegen sucht unsere Methode möglichst Alles zu erhalten und die natürlichen Verhältnisse, soweit Dies überhaupt möglich ist, wieder herzustellen. Es tritt weder eine Verengerung der Scheide noch eine Zerrung des vaginalen Wundrandes ein. Wir bilden zwei Lappen mit dicker, eine gute Ernährung garantirender Basis und bringen zwei Wundflächen aneinander, die durchaus frei von Narbengewebe, also so geeignet zur prima intentio sind, wie sie es bei der Simon'schen Methode nicht sein können. Endlich erhalten wir nach der Heilung eine Stärke des Septum recto-vaginale (cf. Fig. 6), wie sie bei der Simon'schen Anfrischung nur möglich wäre, wenn man die Scheide auf's Aeusserste verengern wollte. — Ich persönlich habe den Eindruck, dass die triangulären oder schmetterlingsflügelförmigen, kurz die Methoden mit Resection eines Theiles der Scheidenschleimhaut ihre „historische Mission" erfüllt haben.

Fig. 6.

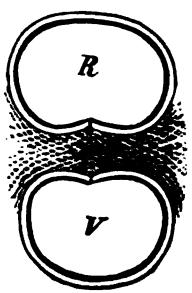

Wie sich andererseits unsere Methode zu der von Lawson Tait erfundenen stellt, darüber vermag ich practisch nichts zu sagen. Das Princip, Lappenbildung durch Spaltung des Septum recto-vaginale, ist dasselbe, verschieden die Ausführung. Während wir, wie bereits oben gesagt, bemüht sind, die einzelnen Theile möglichst naturgemäss zusammenzubringen, legt Tait hierauf augenscheinlich kein Gewicht. Er vereinigt seitliche Partien der Scheide,

die ursprünglich weit auseinanderliegen, wie ja schon daraus folgt, dass dieselbe Operation zugleich zur künstlichen Verengerung der Scheide bei Prolapsoperationen benutzt wird; er deckt den Riss im Rectum nicht durch Anfrischung und Naht der Ränder desselben, sondern durch Herabziehen eines höher gelegenen Theiles der Rectalwand. Dennoch, so bestechend einfach auch die Naht bei Lawson Tait ist, selbst dann noch, wenn man die Sänger'schen Zwischennähte legt, so bestechend ferner die Resultate der Sänger'schen Operationstabelle wirken (18 Fälle mit 17 Primär- und 1 Secundärheilung, aber nur 3 complete Dammrisse dabei!), so scheint es mir doch, als ob sich für die englische Methode schon jetzt gewisse Grenzen ziehen lassen:

Erstens ist sie angezeigt und voraussichtlich von ergiebiger Wirkung bei höheren Graden von Vorfall der Scheide mit und ohne Dammdefect, weil hier eine Verengerung der Scheide beabsichtigt wird;

zweitens findet sie schon wegen der grossen Einfachheit der Naht Anwendung bei nichtcomplicirtem Dammriss;

endlich bei complicirtem Dammriss, wo der Riss nicht weit über den Sphincter hinausgeht. Contraindicirt erscheint sie in den beiden letzten Fällen, wenn die Scheide an sich eng ist.

Rationeller dagegen ist aus den oben entwickelten Gründen in allen Fällen von vollständiger Zerreissung des Dammes das Verfahren von Fritsch, ja für die ganz hoch ins Scheidengewölbe hinaufreichenden Risse wohl das allein anwendbare.

XXV.

Ueber die chirurgische Behandlung der ulcerösen Magen- und Darmperforation.

Von

Dr. C. F. Steinthal,

früherem I. Assistenzarzt an der chirurg. Klinik zu Heidelberg.[1])

M. H.! Es sind etwa vier Jahre her, dass Mikulicz[2]) und Kroenlein[3]), Beide unabhängig von einander, den Versuch der operativen Behandlung der Perforationsperitonitis mit zielbewusster Absicht vorgeschlagen haben. Andere Operateure hatten schon gelegentlich bei dieser Erkrankung eingegriffen oder sind erst diesem Vorschlage gefolgt, während manche Internisten immer noch die Berechtigung eines operativen Vorgehens in bezüglichen Fällen leugnen.

Inzwischen ist die Anzahl der operirten Fälle bei traumatischer oder ulceröser Magen- und Darmperforation eine genügende geworden, um aus den einzelnen Erfahrungen sich ein Gesammtbild Dessen zu entwerfen, was diese junge Operation zu leisten vermag, vor Allem um sich zu fragen, ob sie berechtigt ist, und welche Zukunft sie haben dürfte. Veranlassung mich mit diesen Fragen zu beschäftigen, gaben mir drei Fälle von Perforationsperitonitis, welche im Laufe der letzten zwei Jahre von Herrn Geh.-Rath Czerny operirt worden sind. Bei zweien derselben habe ich selbst mit an der Wunde assistirt, und war somit in der glücklichen Lage, die gegebenen Verhältnisse aus nächster Nähe kennen zu lernen.

---

[1]) Abgekürzt vorgetragen am 1. Sitzungstage des Congresses, 4. April 1888.
[2]) Volkmann's Sammlung klinischer Vorträge, No. 262.
[3]) Archiv für klin. Chirurgie. XXXIII. S. 507 ff.

Die Peritonitis in diesen drei Fällen war durch einen geschwürigen Durchbruch des Magens resp. Darmes entstanden, und deshalb möchte ich mir erlauben, in den Kreis der heutigen Betrachtungen nur die ulceröse Magen- und Darmperforation zu ziehen, um im Anschluss daran Ihnen unsere Eindrücke und Erfahrungen auf der Heidelberger chirurgischen Klinik vorzulegen.

Es sind ziemlich viele Chirurgen an die operative Behandlung der geschwürigen Magen- und Darmperforation herangetreten, so Israel[1]), Schroeder[2]), Mikulicz, Kroenlein, Thiersch[3]), Lücke[4]), Escher[5]) und Czerny, doch haben nur Mikulicz, Kroenlein, Lücke und Escher genaue, ausführliche Angaben ihres Vorgehens mitgetheilt. Im vorigen Jahre hat ausserdem Weir[6]) zwei derartige von ihm operirte Fälle mitgetheilt. Es ist nun sehr interessant, dass bei den ersten Operationen von Mikulicz und Kroenlein unter einer etwas unsicheren Diagnose vorgegangen wurde. Es wurde wohl Peritonitis angenommen, allein die Frage offen gelassen, ob in Folge von Darmperforation oder acuter Darmocclusion, ja als eine angenommene Darmocclusion sich nicht fand, wohl aber jauchig-eiteriges Exsudat, stand Mikulicz in der sicheren Annahme, dass sein Patient unbedingt verloren sei, von jedem weiteren Eingriffe ab und suchte gar nicht nach einer Perforationsöffnung. Inzwischen ist die Diagnose einer Perforationsperitonitis, wenngleich sie manchmal grossen Schwierigkeiten begegnen kann, heut zu Tage eine gesichertere geworden.

Wenn ein Kranker in unsere Behandlung kommt mit der Angabe früher an Magenerscheinungen gelitten zu haben, oder uns Klagen vorbringt, die einem Typhus ambulatorius entsprechen, hat vorher eine Typhlitis oder Perityphlitis bestanden, und nun sei plötzlich bei einer heftigeren Bewegung, nach einem Brechact, kurz nach einer inneren oder äusseren Gewalteinwirkung ein heftiger Schmerz im Unterleib mit geringerem oder stärkerem Collaps aufgetreten, so sind diese anamnestischen Angaben für die Diagnose

---

[1]) Deutsche med. Wochenschrift. 1884. S. 253.
[2]) Ebendas.
[3]) cf. E. Wagner, Zur Diagnostik und Therapie der perforativen Peritonitis. Deutsches Archiv für klin. Medicin. Bd. 39.
[4]) Deutsche Zeitschrift für Chirurgie. Bd. 25 u. 26.
[5]) Wiener med. Wochenschrift. 1887. No. 17 ff.
[6]) New York Med. Record. 1887. S. 652 ff.

schon recht wichtig. Dazu kommen noch die objectiven Zeichen einer Peritonitis[1]), welche sich nach einer Perforation für gewöhnlich viel rascher entwickeln wie bei innerer Einklemmung oder einem anderen plötzlichen Darmverschluss, und finden wir gar eine freie Gasansammlung im Bauchfellraum, so ist die Diagnose Perforationsperitonitis gegenüber acuter diffuser Peritonitis gesichert. Die freie Gasansammlung, den peritonealen Meteorismus, selbst wenn nur circumscript, erschliessen wir aus dem Mangel jeder sicht-, fühl- und hörbaren Darmbewegung, aus dem Fehlen der Leberdämpfung, sei es, dass sie nur theilweise d. h. zu beiden Seiten der Medianlinie oder vollständig verschwindet und wenn sich eine teigige Beschaffenheit des Epigastriums mit einem deutlich tympanitischen, gewöhnlich hohen Percussionsschall feststellen lässt. Nun diagnosticiren wir heut zu Tage nicht bloss eine Perforation mit ziemlicher Sicherheit, sondern wir haben auch gewisse Anhaltspunkte den Sitz der Perforation zu erkennen; und Dies ist für die Prognose der Operation sehr wichtig. Die Herren Internisten erheben gerne den Einwand gegen die Operation, dass eine Perforationsperitonitis circumscript sein und damit eventuell zur spontanen Ausheilung kommen könne, dass wir bei dem Forschen nach der Perforationsöffnung die Sicherheitsbarrièren bereits vorhandener Adhäsionen zerstören und so bei dem Absuchen der Därme die umschriebene Peritonitis allgemein machen. Es ist das ein Einwand, den man gelten lassen muss; denn wenn auch gezeigt worden ist, dass man die inficirte Peritonealhöhle reinigen kann, so haben wir die volle Sicherheit einer Reinigung noch nicht in der Hand. Die Operation gewinnt aber an Sicherheit, wenn wir sofort auf unser Ziel losgehen können, sowohl aus den eben angeführten Gründen, als auch wegen der gewonnenen Zeit, die einem collabirten Patienten zu Gute kommt.

Escher[2]) hat zuerst für die Darmperforation, welche im Jejunum ihren Sitz hat, gewisse Merkmale aufzustellen versucht und an mehreren Fällen erläutert: aus dem Fehlen von freiem

[1]) Die diagnostischen Merkmale der perforativen Peritonitis sind in jüngster Zeit in ausführlicher Weise von Wagner und Plenio (Deutsches Archiv für klin. Medicin. Bd. 39), sowie von Ebstein (Zeitschrift für klin. Medicin. Bd. 9) besprochen worden. In letzterer Arbeit findet sich auch eine reiche, sehr belehrende Casuistik.

[2]) l. c. p. 721.

Gase, von Meteorismus und von Dämpfungen im Beginne, und aus dem nur allmäligen, verzögerten Auftreten dieser Symptome im weiteren Verlaufe, zieht er mit Wahrscheinlichkeit den Schluss auf Perforation am Jejunum. Czerny hat dann auf der Wiesbadener Naturforscherversammlung bei Erwähnung eines der nachher mitzutheilenden Fälle geradezu ein Perforationsschema aufzustellen gesucht: geruchloses Gas bei Eröffnung des Peritoneums mit verhältnissmässig geringen septischen Eigenschaften spreche für Magenperforation, während Perforation des Ileum und Colon rasch septisch wirkendes, riechendes Gas austreten lasse, bei Perforation des Jejunums bestände geringer Austritt vom Inhalt und allmäliges Auftreten der Symptome. Soweit ich die bis jetzt mitgetheilten Fälle, auch die von nicht ulceröser Perforationsperitonitis überblicke, spricht für eine Magenperforation das rasch auftretende Verschwinden der Leberdämpfung und das fast constant fehlende Erbrechen. Freilich wird man immer daran denken müssen, dass die Leberdämpfung auch verschwinden kann, wenn das Quercolon sehr stark gebläht ist, z. B. bei Hindernissen an der linken Flexur und von da nach abwärts. Die Ursachen eines solchen Hindernisses lassen sich aber gegenüber einer Perforationsperitonitis leicht feststellen und so wird das Fehlen der Leberdämpfung für uns ein wichtiges Erkennungszeichen bleiben. Fehlt dagegen nur die Dämpfung des linken Leberlappens, so kann dies ebenso gut ein Hinaufdrängen der Leber bedeuten. Es ist klar, dass neben diesen Symptomen die Spannung oder Nichtspannung der Bauchdecken, umschriebene Dämpfungen und locale Schmerzempfindlichkeit mit in Berechnung zu ziehen sind.

Lassen Sie mich, m. H., Ihnen das eben Gesagte durch drei Fälle aus der Heidelberger Klinik illustriren.

Fall 1. Katharina Klein, 20jähriges Dienstmädchen aus Bretten, tritt am 2. November 1885 ein. Anamnese: Eltern leben gesund, 9 Geschwister ebenso. Pat. früher stets gesund, menstruirt regelmässig seit dem 18. Jahre. Im letzten Sommer litt sie mehrere Wochen lang an zeitweiligen Schmerzen in der Magengegend, die besonders „nach dem Caffee“ auftraten, oft recht heftig waren, ohne Brechreiz, nie Blutbrechen. Vor 5 Tagen ohne alle Vorboten heftiger Schmerz in der linken Bauchgegend, der nach der Brust hin ausstrahlte. Am nächsten Tage habe das Abdomen sich aufgetrieben, zugleich Athemnoth. Kein Erbrechen, kein Husten; seitdem kein Stuhl. Allgemeinbefinden sehr gestört.

Status praesens: Kräftig gebautes, gut genährtes Mädchen, Dyspnoe mit rein costaler Athmung und fliegenden Nasenflügeln. Resp. 60; Puls 120, klein. Abdomen stark aufgetrieben, giebt vollen, tympanitischen Schall, in den Lumbalgegenden etwas gedämpft, sehr druckempfindlich. Umfang am Nabel 88 Ctm. Leberdämpfung nicht vorhanden. Stäbchen-Plessimeter-Percussion giebt links seitlich metallischen Klang. Lungen geben in den unteren Partien tympanitischen Schall, der in den des Bauches übergeht. Herzschok in der Mamillarlinie im 4. Intercostalraum. Athmungsgeräusch vesiculär; links hinten unten schwaches Bronchialathmen ohne Rasseln, Dämpfung. Urin klar, sauer, ohne Albumen.

Diagnose: Gasansammlung im Peritonealraum durch eine Perforation.

Laparotomie Nachmittags 4 Uhr. Bauchdeckenschnitt 8 Ctm. ober- und unterhalb des Nabels in der Linea alba. Bei der Eröffnung des Peritoneums strömt sehr viel geruchloses Gas aus, der gespannte Bauch collabirt sofort. Eingeführte Stielschwämme ergeben etwas leicht hämorrhagische Flüssigkeit zwischen den Darmschlingen. Der Dünndarm wird unter dem Schutze warmer Salicylcompressen successive abgesucht, ebenso das Colon ascendens, transversum und descendens, das kleine Becken abgetastet, ohne dass etwas Abnormes gefunden wurde. Nur die Vorderfläche des Magens zeigte an der Curvatura minor etwas stärkere Injection der Serosa und leichte, ganz frische fibrinöse Pseudomembranen, die sich noch auf den Leberrand ausdehnten. Eine Perforation konnte auch hier nicht gefunden werden. Die Hinterfläche des Magens und das S romanum wurden nicht besichtigt. Nach Reinigung und Einstäuben von Jodoform in die Magengegend, Schluss der Bauchdecken mit 15 Nähten, Gummidrain, Jodoform-Listerverband. — Post operat. 5 Uhr: mässig collabirt, Puls 120, unregelmässig; Tinct. opii gtt. XV. Keine Nahrung per os. Nährklystier. Katheter. 3. 11. Nachts starker Leibschmerz durch 15 gtt. Opiumtinctur beruhigt. Urin in das Bett. Zunge belegt, starker Durst. Puls 120, Resp. 20. Bei Tage fühlt sich Pat. subjectiv erleichtert. Abends geht mit dem Nährklystier etwas Stuhl und viel Flatus ab. Tags über 30 gtt. Opiumtinctur. Der durch den Katheter entleerte Urin (Gesammtmenge 500 Cctm.) enthält fast $^1/_3$ Volumen Eiweiss, nur einzelne epithelartige Zellen, keine Cylinder. — 4. 11. Morgens $5^1/_2$ Uhr Anfall von Oppression, Dyspnoe, starkem Leibschmerz rechts. Puls 144. Viele Flatus sind abgegangen. Tinct. opii gtt. XV. — 1. Verbandwechsel Mittags 12 Uhr: Ziemlich viel serös-blutiges Secret im Verband. Bauch mässig aufgetrieben, überall tympanitisch, im rechten Hypochondrium bei Druck schmerzhaft. Leberdämpfung vorhanden. Wunde reizlos, Drain nach Reinigung wieder eingeführt. — Mittags 3 Uhr reichlicher dünner, hellgelblicher Stuhl von äusserst penetrantem Geruch; enthält Obstkerne und Traubenstiele. — Abends wieder Anfall von Dyspnoe mit Oppressionsgefühl. Puls 144—148, sehr klein. Urinmenge 360 Cctm. — Aether aceticus, Tinct. opii. Nährklystier. Per os Achaia, Beeftea. — 5. 11. Nachts wieder Anfall von Dyspnoe, mehrmals wiederholt, dabei ein intermittirendes Athmen: 3—4 tiefe Züge von gleichmässiger Intensität und Tiefe, dann Pause von 10—15 Sec., sodass in

der Minute nur ca. 12 Athemzüge gemacht werden. Puls sehr klein, sehr frequent, 148—160 und darüber. — Lebhafter Leibschmerz über den ganzen Bauch. Tinct. opii gtt. XV. — Urin enthält $^1/_4$ Volumen Eiweiss, ein granulirter, theilweise verfetteter Cylinder im Präparat. — Nährklystier. — Abends bewusstlos, schüttelt beständig mit dem Kopf, stöhnt, schreit. Puls über 160, kaum zählbar, Resp. 36; 0,01 Morph. Urinmenge 600 Cctm. — 6. 11. Unter zunehmendem Collaps und zeitweise aussetzender Athmung tritt Morgens 2 Uhr Exitus letalis ein.

Section (Herr Geh. Rath Arnold): Mässige Starre; die Bauchhaut etwas gespannt, stark gewölbt; in der Medianlinie eine durch Nähte vereinigte Schnittwunde, die Wundränder sind ziemlich scharf roth imbibirt, die Haut in der Umgebung der Wunde stark fleckig geröthet. Am Nabel liegt ein Drainrohr. — Die Bauchdecken zeigen Verklebungen 1. mit dem grossen Netz, 2. in leicht löslicher Weise mit dem Dünndarm. Die Dünndarmschlingen sind stärker gasführend, mit Flüssigkeit überfüllt. Das grosse Netz ist nach oben aufgerollt; im kleinen Netz findet sich der Nabelgegend entsprechend eine Oeffnung, in der das Drainrohr gelegen ist. Im kleinen Becken findet sich eine mässige Menge seröser Flüssigkeit, der peritoneale Ueberzug der Bauchwand und Dünndärme lebhaft geröthet, sonst keine bemerkenswerthe Veränderung. — Magen etwas stärker ausgedehnt. Zwischen Zwerchfell und Leber findet sich eine ziemlich innige Verbindung und zwar ist die Oberfläche beider Organe mit dickem Fibrinbelag versehen, in dem kleine Blutungen sind. Dem linken Leberrand entsprechend ist die Verbindung beider eine besonders innige und findet sich hier zum Theil ziemlich viel gelbes Fibrin. — Die linke Zwerchfellhälfte ergiebt bei der Betastung ein eigenthümlich schwappendes Gefühl und bei Druck entleert sich an einer erbsengrossen Stelle, wo eine Verklebung zwischen Zwerchfell- und Leberoberfläche nicht besteht, zunächst eine trübe, etwas schleimige und sauer riechende Flüssigkeit und dann Gas. Nach dessen letzteren Austritt fällt der Magen stark zusammen. Die zwischen Zwerchfell, Leber und Magenwand in der Höhe des 5. Rippenknorpels gelegene Oeffnung entspricht einer Perforationsstelle der vorderen Magenwand und zwar ist dieselbe ca. 5 Ctm. über der grössen Curvatur und in gerader Linie gemessen 8 Ctm. von der Einmündungsstelle des Oesophagus gelegen. — Die vordere Magenwand zeigt an dieser Stelle, wie bereits erwähnt, eine recht ausgedehnte Verklebung mit dem Zwerchfell und ist dadurch eine Höhle gebildet, die nach oben hin durch das stark gewölbte Zwerchfell, nach aussen durch die Milz, nach innen und vorn durch den Fundus des Magens begrenzt wird. Es enthält diese Höhle eine sauer riechende Flüssigkeit, offenbar Mageninhalt, und es ist die Oeffnung der Magenwand zu derselben so gelegen, dass sie mit derselben in offener Communication steht, während allerdings ein kleinerer Theil derselben zwischen Leber und Zwerchfell gegen die Bauchhöhle hin communicirt. Die linke Hälfte des Zwerchfells ist an seiner unteren Fläche mit dickem eitrigen Belage versehen, ebenso die Milz. Letztere matsch, sonst ohne Veränderung. — Dies das Wichtigste aus dem Sectionsprotokoll. Die anatomische Diagnose

lautete: Perforirendes Geschwür der vorderen Magenwand; circumscripte adhäsive eitrige Peritonitis; Perforation in die Bauchhöhle. Hämorrhagische Pleuritis der linken Seite. Compression des linken unteren Lungenlappens. Trübung von Leber und Niere.

Vier Momente hätten hier zu einer genaueren Diagnose und damit auch vielleicht zu einem glücklicheren Ausgang führen können: die Anamnese, welche frühere Magenbeschwerden und seit der Erkrankung kein Erbrechen angab, das Ausströmen des geruchlosen Gases bei der Incision, die geringe Peritonitis und endlich die Injectionsröthe mit den fibrinösen Pseudomembranen an der vorderen Magenwand. Wären sie zum Wegweiser genommen worden, so hätte man gleich von vorne herein den ganzen Magen genauer absuchen können wie am Schlusse der Operation, wo die Hinfälligkeit der Patientin zum Aufhören drängte, und damit zweifellos die Durchbruchstelle entdeckt.

Diese nachträglich angestellten Erwägungen liessen Herrn Professor Czerny das obenerwähnte Perforationschema aufstellen. Dasselbe sollte bald seine Probe im folgenden Falle bestehen.

Fall 2. Jacob Kember, 33jähr. verheiratheter Kellner von Nagold, tritt am 19. December 1887 ein. — Anamnese: Am 17. 12. Mittags 1 Uhr nach dem Mittagessen bei einer raschen Bewegung plötzlich Schmerzen handbreit rechts vom Nabel („wie wenn etwas im Bauche heruntergefallen wäre"), die später auch nach links herunterzogen. Seit dieser Zeit continuirliches Erbrechen, kein Stuhlgang, keine Winde. — Im Jahre 1879 längere Zeit magenleidend ohne Haematemesis. Stuhlgang von jeher regelmässig, ohne Blut. Keine Peritonitis vorangehend. Es scheint auch keine Perityphlitis chronica vorangegangen zu sein. — Am 19. 12. auf Veranlassung von Herrn Dr. Uhlrich in die chirurgische Klinik geschickt.

Status praesens: Etwas magerer, ziemlich kräftiger Mann. Augen eingesunken. Zunge stark belegt, trocken. Faetor ex ore. — Puls 152. — Resp. 36, rein costal. — Der Leib namentlich im Epigastrium und Hypogastrium stark aufgetrieben, quer über den Nabel verläuft eine seichte Furche; überall, namentlich aber auf der rechten Seite druckempfindlich. Im ganzen Umfange tympanitischer Schall; nur die linke Lumbalgegend bis zur Axillar-, die rechte bis zur Mamillarlinie gedämpft. Dämpfung erstreckt sich handbreit über dem Poupart'schen Bande bis zur Mittellinie. In der rechten Mamillarlinie geht der Lungenschall etwa an der 5. Rippe in den tympanitischen Schall des Unterleibes ohne Leberdämpfung über. In der vorderen Axillarlinie ist der Uebergang etwa an der 8. Rippe; an der hinteren Axillarlinie beginnt die absolute Dämpfung an der 8. Rippe und geht von da bis zum Darmbeine herab. In der linken vorderen Axillarlinie klingt der Lungenschall durch Hinaufdrängen des Zwerchfelles mit tympanitischem Beiklange

und geht in der Höhe der 6. Rippe in den tympanitischen Schall des Bauches über. Derselbe besitzt im ganzen Umfange ein gleichmässiges, ziemlich tiefes Timbre, nur oberhalb der früher genannten Dämpfung rechts über dem Poupart'schem Bande klingt er höher tympanitisch. — Bei Linkslagerung verschwindet die Dämpfung in der rechten Lumbalgegend, aber nicht die über dem Poupart'schen Bande. Leberdämpfung bloss in der Scapularlinie nachweisbar. — Diagnose: Gasansammlung im Peritonealraume durch eine Perforation (des Magens oder Coecums?) — Laparotomie Mittags 3 Uhr. Schnitt in der Medianlinie vom Nabel zur Symphyse. Bei Eröffnung der Peritonealhöhle strömt unter Zischen ein fade riechendes Gas aus; daneben fliesst ein schmutzig gelber Ascites ab (ca. 3—400 Ccm.). Die Darmschlingen, welche nach Erweiterung des Schnittes hervorquellen, sind mit Fibringerinnseln flächenhaft, inselförmig belegt, stark injicirt, theilweise adhärent untereinander. Diese Entzündungserscheinungen sind hauptsächlich in der rechten Bauchhöhle localisirt, während die links gelegenen Därme frischer erscheinen. Das Darmconvolut wird nach links eventrirt und in eine Salicylcompresse eingehüllt. Dabei eröffnet sich bei dem weiteren Vorgehen nach der Gegend der früher constatirten Dämpfungszone ein abgekapselter pericoecaler Abscess, dessen Inhalt weit fötider und eitriger beschaffen ist (ca. 80—100 Ccm.), aber keine Fäcalien enthält. Nach Inspection des Proc. vermiformis erweist sich dieser, sowie das Coecum nur entzündlich injicirt, die Serosa etwas ödematös, keine Perforation. Die Abscesswandung ist von leicht zu entfernenden fibrinösen, schmutzig-gelben Schwarten gebildet. Nun wird in der linken Bauchhöhle weiter gesucht: das Duodenum ist frei, doch sind in seiner Umgebung die fibrinösen Auflagerungen stärker, die Darmschlingen schmutziger. Zur genaueren Uebersicht über den Pylorustheil des Magens wird an das obere Ende des vertical verlaufenden Schnittes ein ca. 12 Ctm. langer, nach rechts laufender horizontaler Schnitt angefügt. Nun findet man im Pylorustheile an der Vorderfläche mehr der grossen Curvatur zu gelegen ein kreisrundes linsengrosses Loch, dem bei leichtem Druck auf den Magen die das Abdomen anfüllende, fade riechende Flüssigkeit entströmt. Dasselbe wird durch eine zweireihige Seidennaht (3 : 5 Nähten) geschlossen. Nach Irrigation der ganzen Bauchhöhle mit Salicylwasser ($^1/_6$ proc.), mechanischer Entfernung der Fibrinplatten und endlich Abwischen mit Sublimat (0,5 prom.) wird die Bauchhöhle mit Seidennähten geschlossen und ein ca. 12 Ctm. langes Gummidrain eingeführt. Druckverband. — Post operationem: Patient wird mit ziemlich schlechtem Pulse in's Bett gebracht. Kommt spät wieder zu sich, redet viel verwirrte Dinge. Viel Durst. Zunge trocken, belegt. Eisstückchen mit einigen Tropfen Cognac. Aetherinjection. Ernährendes Klysma. 7 Uhr Extremitäten kühl. Unruhe, Urindrang, Katheter. Collaps nicht gehoben, Puls klein, 140. Athmung beschleunigt. Nährklysma. — 9 Uhr: Puls nicht fühlbar, Temp. 39,4. Druckempfindlichkeit des Leibes. Kein Erbrechen, grosse Unruhe. — 12 Uhr: Unter zunehmendem Collaps und Somnolenz agonales Erbrechen von braunrothen, fadenziehenden Massen. $^1/_2$1 Uhr Exitus letalis.

Section (Herr Geh. Rath Arnold): Starke Starre, leicht icterisch ge-

färbte Haut. Bauchdecken stark gespannt, in der Mitte eine 3 Ctm. über dem Nabel beginnende Wunde, die sich 14 Ctm. unterhalb des Nabels erstreckt. In der Nabelhöhe eine zweite Wunde, die mit der ersteren rechtwinkelig zusammentrfft und ca. $7\frac{1}{2}$ Ctm. weit nach rechts verläuft. Entsprechend dem Nabel liegt ein Drainrohr. Zwerchfell beiderseits hochstehend. — Bei Eröffnung der Bauchhöhle finden sich sehr ausgedehnte Verklebungen zwischen Bauchwand und den nicht vom grossen Netz bedeckten Dünndarmschlingen. Netz nach oben gerollt. Das Peritoneum parietale intensiv geröthet, stellenweise hämorrhagisch infiltrirt, an der Oberfläche fibrinös belegt. Der seröse Ueberzug der Dünndärme, besonders der nach rechts gelegenen, ebenso verändert. Es zeigen ausserdem die Schlingen unter sich eine sehr ausgedehnte, aber leicht lösliche Verklebung, rechts etwas inniger wie links. Der obere Dünndarmabschnitt ziemlich stark mit Gas und Flüssigkeit gefüllt, das Coecum, gleichfalls stärker durch Gas ausgedehnt, mit der Bauchwand und an der Hinterfläche mit dem Peritoneum stark verklebt. Grosses Netz rechts sehr stark verdickt, sehr fest und ausgedehnt mit der Flexura coli dextra verwachsen. Zwischen vorderer Magenwand und hinterer Leberfläche gleichfalls innige Verklebungen, besonders dem Pylorustheile entsprechend, nach deren Lösung sich der peritoneale Ueberzug des Magens stark injicirt, stellenweise hämorrhagisch infiltrirt, stellenweise fibrinös belegt erzeigt. Aehnliches an der Gallenblase und der hinteren Leberfläche des rechten Lappens. Ziemlich dicker eiterig-fibrinöser Belag an der vorderen Leberfläche und auf der Milz. Linker Leberlappen vorne und hinten völlig glatten Ueberzug darbietend. — Magen enthält eine mässige Menge dunkeler Flüssigkeit. Schleimhaut im Allgemeinen ziemlich stark gewulstet. An der Pars pylorica, der oben beschriebenen Naht entsprechend, erscheint die Schleimhaut in Form eines nach innen vorspringenden Wulstes angeordnet, auf dessen Höhe ein längliches Geschwür mit etwas infiltrirten, eingezogenen Rändern, dasselbe sitzt offenbar an der Vorderwand; ein kleinerer und flacherer Substanzverlust mit ziemlich scharfen Rändern findet sich entsprechend der grossen Curvatur. Beide Geschwüre scheinen mehr an der vorderen Seite der Pförtnerklappe zu liegen, letztere ist dadurch etwas verzogen und in ihrer Circumferenz etwas verstrichen und nicht mit Sicherheit zu bestimmen. — Im Duodenum viel flüssiger, stark galliger Inhalt, Schleimhaut etwas ecchymosirt, sonst normal. — Dies das Wesentliche des Sectionsprotocolles. Anatomische Diagnose lautete: Diffuse fibrinöse Peritonitis, circumscripte eiterige Peritonitis nach Perforation eines Ulcus ventriculi chronicum. Magennaht.

Die Diagnose hatte in diesem Falle auf Gasansammlung im Bauchfellraume gelautet, ob durch einen Durchbruch des Magens oder des Blinddarmes, darüber war man unschlüssig gewesen. Für einen Magendurchbruch sprachen die Anamnese (früher magenleidend, der rechts vom Nabel localisirte Schmerz, das eigenthümlich subjective Gefühl, als ob etwas herunterfalle) und die rasch auftretende peritoneale Tympanie des Leibes mit Verschwinden der

Leberdämpfung; für einen Durchbruch am Blinddarm, die nicht verschiebliche Dämpfung über dem rechten Poupart'schen Bande und die anscheinend schon ziemlich vorgeschrittene Peritonitis. Auch war das continuirliche Erbrechen für eine Magenperforation auffällig. Jedenfalls lagen die Verhältnisse complicirt. Das Räthsel löste sich dann bei der Operation und Sie sehen, m. H., dass wir bei der Diagnose doch nicht zu sehr im Dunkeln getappt haben, dass wir in der ersten richtigen Annahme einer Magenperforation nur durch jene Dämpfung in der Coecalgegend schwankend wurden, welche durch eine Senkung des Mageninhaltes, die der Patient selbst gefühlt hatte, entstanden war.

Ein zweiter derartiger Fall, namentlich wenn er von Anfang an genau beobachtet würde, wenngleich die Leberdämpfung verschwunden wäre, würde trotz dieser Complication sicher diagnosticirt werden.

Kurz darauf kam ein dritter Fall von Perforationsperitonitis zur Beobachtung.

Fall 3. Herr E., 52jähr. verw. Rentier aus Heidelberg. — Anamnese: Pat., welcher am 2. Januar 1888 noch einen weiten Spaziergang machte und Abends noch im besten Wohlbefinden einige Gläser Bier trank, erwachte am 3. 1. Morgens mit Schmerzen in der Ileocoecalgegend. Der Hausarzt (Herr Dr. Nebel) verordnete Bettruhe, Eisblase auf den Leib, flüssige Diät. Am folgenden Tage erfolgten auf Ricinusöl einige copiöse Stühle bei leidlichem Allgemeinbefinden, welches bis zum Mittag (1 Uhr) des 5. 1. anhielt, wo Pat. einen plötzlichen heftigen Schmerz in der Ileocoecalgegend empfand und dabei collabirte. Der vorher weiche Leib trieb sich langsam auf und die Dämpfung des linken Leberlappens verschwand allmälig. Puls war im und gleich nach dem Collaps klein, frequent, hob sich aber auf eine Morphiuminjection hin, ohne dass aber die tödtlichen Angstgefühle sich wesentlich besserten.

Status praesens, 5. 1. 88, 2 Uhr Nachmittags: Mittelgrosser, ziemlich kräftig aussehender alter Herr. Erschwerte, rein costale Respiration, Puls leidlich kräftig, 104. — Abdomen stark aufgetrieben, auf Druck wenig empfindlich; linke Leberdämpfung peroussorisch nicht nachweisbar; Leber in die Höhe gedrängt. Leichte Dämpfung in der rechten wie linken Lumbalgegend. Ileocoecalgegend zeigt Schwellung und Resistenz, hier auch eine circumscripte, ca. Fünfmarkstückgrosse Dämpfung. — Diagnose: Acute Typhlitis mit circumscripter Perforationsperitonitis, die plötzlich allgemein wird. Nach Berathung mit den behandelnden Aerzten, Herren Dr. Nebel und Hofrath Knauff, macht Prof. Czerny die Laparotomie $3^1/_2$ Uhr im Privathause. — Circa 12 Ctm. langer Schnitt über die Ileocoecalgegend weg, parallel und neben dem lateralen Rande des Rectus abdominis. Durchschnittene Muskeln, speciell Transversus abdominis, retrahiren sich ziemlich stark. Nach Eröff-

nung des Peritoneums fliesst zunächst ein trübes, geruchloses Serum aus, Ausströmen von freiem Gas fällt nicht auf; dann, nach Erweiterung des Peritonealschnittes, folgt fäculent riechender Eiter in geringer Menge. In der Wunde präsentirt sich das stark geblähte, missfarbige Coecum, an ihm der stark missfarbige, nekrotische, gequollene, daumendicke Processus vermiformis, aus dem an einer Stelle unter Zischen übelriechendes Gas, sowie fäcale Flüssigkeit entströmt. Der Wurmfortsatz wird dicht am Coecum mit einem Seidenfaden abgebunden, abgetragen und mit 2 Seidennähten übernäht. Am Coecum eine auf Nekrose verdächtige Stelle von ca. Zweipfennigstückgrösse, wird mit dem scharfen Löffel abgekratzt, blutet dabei gut. Sie wie der Stiel des Wurmfortsatzes mit 1prom. Sublimat und Jodoform betupft. Während dieser Manipulationen drängen sich die stark geblähten Darmschlingen fortwährend in die Wunde, werden mit Salicylcompressen zurückgehalten; sie sind zum Theil stark injicirt, hier und da hämorrhagisch und mit etwas Fibrin belegt. Einzelne, namentlich aus dem kleinen Becken, sehen sehr gut aus. Dabei ist doch viel trübes Serum in der Bauchhöhle, muss fortwährend mit Schwämmen ausgetupft werden. Die dem Operationsterrain zunächst liegenden Darmschlingen werden herausgelagert und mit lauwarmem Salicylwasser tüchtig abgespült, ebenso das stark injicirte grosse Netz; namentlich von letzterem fliesst die Spülflüssigkeit ziemlich trübe ab. Dabei contrahiren sich die Därme gut. — Reposition gelingt unter einer Salicylcompresse ziemlich leicht, Schwierigkeit macht nur die Naht der Bauchwunde wegen starker Retraction der Muskeln. Circa 11 Seidenknopfnähte, 2 etwa 5 Ctm. lange Drains gegen das Coecum. Jodoform-Sublimatgaze-Compressionsverband. — post operat. 7 Uhr Abends: Pat. hat sich anscheinend erholt, Puls ziemlich kräftig, 96, Körper warm, Haut leicht feucht. Analeptica per os. Urin spontan. — 6. 1. Nacht ziemlich ruhig. Morgens Temp. 35,2, Puls etwas unregelmässig, 116. Leib in der Magengegend aufgetrieben, nicht druckempfindlich, auch nicht spontan schmerzhaft. Weder Flatus noch Stuhl. — Tagsüber viel Erbrechen und Aufstossen, Cocain hilft etwas. — Abends Verbandwechsel; sehr wenig geruchloses hämorrhagisches Secret im Verbande, Drain wird gereinigt, Wundränder etwas geschwollen und geröthet. Leberdämpfung nicht vorhanden. — 7. 1. Erbrechen und Aufstossen besser. Subjectives Wohlbefinden, nur etwas viel Durst. Beginnender Icterus. — Abends Leberdämpfung zu constatiren, Leib weniger aufgetrieben. Urin stark icterisch. — 8. 1. Temp. wie immer subnormal, dagegen Puls kräftig und regelmässig, 100. Zunehmende Kräftigung; kein Erbrechen, kein Aufstossen; Leib ganz abgefallen, weich. — Abends Nähte theilweise entfernt. — 9. 1. Puls 120, unregelmässig, sehr schwach. Grosse Unruhe, Oppressionsgefühl, Meteorismus. Die ganze Zeit über weder Stuhl noch Flatus, trotz eingelegten Rohres. Aufstossen, Erbrechen. Leib sehr druckempfindlich, auch spontan schmerzhaft. — Gegen Abend hebt sich der Puls wieder etwas, allein unter zunehmender Schwäche, Dyspnoë und grosser Unruhe, die letzten 2 Stunden bewusstlos stirbt Pat. am folgenden Morgen $^1/_2$8 Uhr.

Section im Hause, aus äusseren Gründen muss eine ausgedehntere Untersuchung unterbleiben, nur das Abdomen wird geöffnet (Herr Dr. Ernst):

Darmschlingen, speciell Dünndarmschlingen, stark gebläht und viel Flüssigkeit enthaltend, mässig injicirt, zeigen leicht lösliche Verklebungen unter einander. Nur im kleinen Becken ca. 1 Esslöffel voll ziemlich hellen, hämorrhagischen Secretes. Stumpf des Proc. vermiformis jenseits der Ligatur nekrotisch, sein peritoneales Lager mit eiterig-fibrinösem Belag. Die abgekratzte Stelle des Coecums etwas injicirt, fibrinös belegt. Nirgends eine neue Perforation. Kein septischer Milztumor.

Die Diagnose war in diesem Falle einfach gewesen, Hülfe war sofort zur Hand, trotzdem hatte der Eingriff nur eine kurze, vorübergehende Besserung zur Folge. Dass in den beiden ersten Fällen eine Rettung nicht erzielt wurde, ist nicht zu verwundern. In dem einen Falle wurde die Durchbruchstelle leider nicht gefunden, in dem anderen Falle kam der Kranke zu spät in unsere Behandlung, es bestand schon vor der Operation hochgradiger Collaps, und zwar nicht ein Shockcollaps wie bei unserem dritten Kranken oder wie wir ihn bei den acutesten Fällen von innerer Einklemmung sehen: hier waren die Kräfte schon zu aufgezehrt, um die immerhin recht eingreifende Operation zu überstehen. Für den unglücklichen Ausgang des dritten Falles müssen wir aber nach anderen Gründen suchen. Man kann sich dabei auf einen verschiedenen Standpunkt stellen. Vielleicht war die Desinfection des Peritoneums doch eine ungenügende und die, wenn auch durch die Operation verzögerte, aber doch schon durch die Perforation verursachte Infection des Peritoneums war die Todesursache. Auffällig ist dann nur, dass nach der Operation eine entschieden sich steigernde Besserung auftrat, ja am Mittag des vierten Tages schien das Spiel schon gewonnen. Man kann aber auch sagen, die Nachbehandlung, auf die wir künftighin ein strengeres Augenmerk zu richten haben werden, war die Fehlerquelle. Es erfolgten bis zum Tode weder Winde noch Stuhl, trotz Einlegung eines Darmrohres, dann fand man bei der Autopsie die Därme völlig gelähmt, durch Gas und Flüssigkeit stark ausgedehnt, so dass ich mich des Eindruckes nicht erwehren kann, als ob hier die Magenpumpe am Platz gewesen wäre. Dazu kam noch ein misslicher Umstand. Der Kranke war sehr ungeberdig, trank furchtbar viel, war überaus unruhig, so dass er sich selbst so zu sagen abgearbeitet hat. Ich glaube in einem künftigen ähnlichen Falle müsste man mit grossen Gaben Opium vorgehen, die Nahrungsaufnahme auf das Allernothwendigste beschränken, nament-

lich bei ursprünglich kräftigen Leuten wie unser Kranker es war, und bei Meteorismus sowie bei Erbrechen, wie es hier nachträglich auftrat, zur Magenpumpe greifen.

Nun, m. H., diese Erfahrungen, so lehrreich sie für uns waren, sind doch recht traurige Erfahrungen. Ich habe im Anschlusse an dieselben mich nach den Erfolgen anderer Operateure umgesehen. Es sind ausser diesen Fällen noch 20 andere Operationen bei geschwürigem Magen- oder Darmdurchbruch gemacht worden. Zehn Fälle wurden geheilt. Davon bestand in sieben Fällen umschriebene abgesackte Bauchfellentzündung, in einem derselben wurde die Darmnaht gemacht, in einem weiteren der frei in einem Bruchsacke gelegene nekrotische Proc. vermiformis resecirt, in den fünf übrigen Fällen begnügte man sich mit Einschnitt und behandelte die entleerte Höhle zunächst wie einen gewöhnlichen Abscess. Es wurde also gewissermassen der Weg betreten, den eine eventuelle Naturheilung nehmen kann und den man nach dem Vorschlage von Escher und Weir im Operationsplane stets berücksichtigen soll. Von den weiteren drei geheilten Fällen sind zwei jene bekannten Fälle von Mikulicz und Kroenlein, welche uns in glänzendster Weise gezeigt haben, dass selbst unter den schlechtesten örtlichen Verhältnissen, bei ausgebreiteter jauchig-eiteriger Peritonitis Desinfection der Bauchhöhle und Rettung noch möglich ist; der dritte hierher gehörige Fall ist von Lücke auf der Wiesbadener Naturforscherversammlung mitgetheilt worden, und hatte es sich in demselben um eine Eiteransammlung in der Bauchhöhle gehandelt, wahrscheinlich dadurch entstanden, dass eine ganz kleine Darmperforation bestanden hatte, die zunächst eine umschriebene eiterige Peritonitis machte, welche ihrerseits in die freie Bauchhöhle durchbrach.

In den zehn unglücklich verlaufenen Fällen waren die Patienten entweder zu hochgradig geschwächt, oder die Durchbruchstelle wurde nicht verschlossen und somit nur vorübergehende Hülfe geleistet, oder es trat, wie in dem einen der Kroenlein'schen Fälle, ein nachträglicher Collaps ein, dessen Ursache, da keine Section stattfinden konnte, nicht völlig geklärt ist.

Eine hochwichtige Thatsache entnehme ich aber diesen Erfolgen und Misserfolgen. Bis jetzt ist in keinem der operirten Fälle durch den vorgenommenen Eingriff eine vorher nur umschriebene Peritonitis zu einer allgemeinen geworden, und bis jetzt hat

jener Einwand der inneren Kliniker, dass wir durch unser Eingreifen in solchen Fällen auch einmal schaden könnten, keine Bestätigung gefunden. Wir haben entweder dauernd genützt oder nur vorübergehend Erleichterung geschaffen, aber nie geschadet. Diese Ueberzeugung muss sich unwillkürlich aufdrängen, wenn man die bis jetzt chirurgisch behandelten Fälle durchliest. Und deshalb kann man die Eingangs gestellten Fragen, ob die Operation berechtigt ist, ob sie eine Zukunft hat, ruhig bejahen. Wir stehen noch im Anfange des Lernens, aber wir haben doch schon manche bedeutende Thatsachen kennen und würdigen gelernt, die uns in späteren Fällen sicher von Nutzen sein werden.

Ueber die Technik der Operation möchte ich mir erlauben, noch Folgendes zu bemerken. Hat man es mit einer der Oberfläche nahe gelegenen umschriebenen Perforationsperitonitis zu thun, so wird man nach dem Vorgehen von Schroeder und Escher zunächst einschneiden, den Inhalt entleeren und wenn die Durchbruchsstelle, wie in dem Schroeder'schen Falle leicht zugänglich ist, dieselbe durch die Naht schliessen, im Uebrigen aber jedes zu viele Manipuliren vermeiden und ein weiteres Vorgehen lieber der Zukunft überlassen. Ist die Peritonitis allgemein und die Durchbruchstelle nicht sicher, dann soll man freilich die Bauchhöhle durch einen grossen Schnitt eröffnen um klaren Einblick zu bekommen. Ist die Durchbruchsstelle einigermassen sicher, so richtet sich danach der Ort, wo man einschneidet. Bei Durchbruch im Bereiche des Blinddarmes wäre ein seitlicher Schnitt zu empfehlen, bei Durchbruch des Magens und Zwölffingerdarmes ein Schnitt in der Linea alba vom Nabel nach aufwärts, vielleicht mit Hinzufügung eines Querschnittes; bei Jejunum- und Ileumdurchbruch ein langer Schnitt in der Linea alba. Das Bauchfell soll zunächst mittelst eines ganz kleinen Schnittes eröffnet werden, um an dem ausströmenden Gase eine Bestätigung oder Berichtigung der Diagnose zu finden, damit man dann an ihrer Hand möglichst rasch die Durchbruchsstelle aufsucht und sie nach den für die Darmchirurgie entwickelten Grundsätzen vernäht, wenn nöthig daselbst resecirt. Es kann vorkommen, dass trotz eines Durchbruches die Darmschlingen noch recht gebläht sind und ihr Zurückbringen in die Bauchhöhle einigen Schwierigkeiten begegnet, uns gelingt die

Reposition ziemlich leicht nach dem Kümmel'schen Vorschlage unter einer aseptischen Compresse.

Womit soll man nach Verschluss der Perforationsöffnung die Bauchhöhle reinigen?

Nach den von Mikulicz auf dem vorjährigen Congresse mitgetheilten Versuchen aus seiner Klinik scheint die Salicylsäure für das Bauchfell ein gutes Antisepticum zu sein. Damit stimmen auch unsere Erfahrungen am Menschen überein. Doch sind auch sehr gute Erfolge mit Sublimatlösung (0,5 pM.) erzielt worden. Wir haben in unseren Fällen erst die ganze Bauchhöhle so lange mit $^1/_6$ pCt. Salicylwasser überrieselt, bis die Spülflüssigkeit klar abfloss und zum Schlusse noch die am meisten injicirten Darmschlingen mit Sublimatlösung (0,5 pM.) abgetupft. Dann wird die Wunde mit tiefen und oberflächlichen Nähten geschlossen und drainirt. In unseren drei Fällen haben wir Gummidrains angewandt. Ich sollte indessen meinen, und diese Meinung findet einen Anhaltspunkt in Sectionsbefunden, dass ein Gummidrain von nur einiger Lichtweite nicht im Stande sei, etwaige in der Tiefe der Bauchhöhle stagnirende Flüssigkeit herauszuheben und würde deshalb vorschlagen, künftighin die Gersuny'schen Jodoformdochte zu nehmen, die eine ganz ausgezeichnete capillare Drainage ergeben, und dieselben nach verschiedenen Seiten hin in die verschiedenen Nischen zu legen; nach zwei bis drei Tagen kann man dieselben dann dauernd entfernen.

Diesem Vortrage lasse ich als Anhang eine Zusammenstellung der bis jetzt operirten Fälle von ulceröser Magen- und Darmperforation folgen. Es ist gewiss erwünscht, die zum Theil recht zerstreute Casuistik an einer Stelle gesammelt zu haben. Leider war ich nicht in der Lage, mir sämmtliche Arbeiten im Original zu verschaffen, und habe ich mich in einigen Fällen mit Referaten begnügen müssen. Man wird manche interessante Thatsache in der einzelnen Mittheilung niedergelegt finden, doch möchte ich mich jedes weiteren Commentares enthalten. Die wichtigsten Thatsachen, soweit sie sich zu allgemeinen Erfahrungssätzen zusammenfassen lassen, sind schon im Vortrage verzeichnet, während die einzelnen Erfahrungen, die sich noch nicht zu einem Gesammtbild gruppiren lassen, am besten im Rahmen ihres einzelnen Falles bleiben.

1. Israel (Deutsche med. Wochenschrift 1884, S. 253). Es kam eine Frau mit den bekannten Erscheinungen einer diffusen Peritonitis in Behandlung. Dieselbe zeigte in der rechten Inguinalgegend eine immobile Hernie. In der Vorstellung, dass es sich um eine Brucheinklemmung und consecutive Peritonitis handle, wurde zur Herniotomie geschritten. Hierbei zeigte sich, dass die vorliegende Bruchschlinge keine Zeichen einer Einschnürung aufzuweisen hatte. Infolge dessen wurde der Leistenkanal höher hinauf gespalten, um eine etwas höher befindliche Einklemmung zu suchen. Nach Durchtrennung der Bauchdecke stürzte ein grosses Quantum übel riechender, eiteriger Flüssigkeit heraus. Der Schnitt wurde erweitert und die Bauchhöhle mit Thymollösung ausgespült, und nun entleerte sich eine grosse Menge von Flocken mit der zurückströmenden Flüssigkeit. Nach Entleerung der Flüssigkeit konnte man durch die weich gewordene Bauchdecke eine stärkere Resistenz in der rechten Seite wahrnehmen, so dass wohl die Präsumption richtig war, dass es sich um eine Perforation des Processus vermiformis gehandelt hatte. Die Kranke wurde geheilt.

2. Schröder (Deutsche med. Wochenschrift 1884, S. 253 und Mikulicz in Volkmann'schen Vorträgen 262). Es handelte sich um eine Darmperforation mit massenhaftem Kotherguss und Exsudat in die Bauchhöhle. Es waren Erscheinungen einer von der rechten Fossa iliaca ausgehenden Peritonitis circumscripta, dabei eine die rechte Bauchhälfte vom Lig. Poupartii bis an den Rippenbogen einnehmende subcutane Phlegmone mit partieller Hautgangrän und Knisteremphysem. Durch eine weite Incision wurden gegen 1000 Grm. stinkenden Eiters entleert. Im unteren Wundwinkel fand sich eine an den Rändern mit den Bauchdecken verklebte Perforationsstelle des Darmes, welche vernäht wurde. Die Heilung erfolgte innerhalb 5 Wochen, bis auf eine Darmfistel, welche sich einige Tage nach der Operation im unteren Wundwinkel etablirte.

3. Kroenlein (v. Langenbeck's Archiv, Bd. 33, S. 514). Diffuse jauchig-eiterige Peritonitis in Folge von Perforation des Wurmfortsatzes. Laparotomie; Resection des durchlöcherten Wurmfortsatzes. Tod nach 2 Tagen. Es handelte sich um einen blühenden Jüngling von 17 Jahren, der früher nie krank gewesen war und am 11. 2. 84 nach dem Abendbrod etwas Bauchschmerzen empfand. Am 12. 2. Morgens plötzlich ein heftiger Schmerz in der Ileocoleal gegend, seitdem anhaltendes Erbrechen, das seit dem 13. 2. deutlich faeculenten Charakter annimmt. Seit dem Morgen des 14. beängstigender Collaps; Puls filiform; Opstipation seit dem 11. 2.

Als Kroenlein den Pat. sah, schien er sehr collabirt, hatte Erbrechen und Singultus; Puls 108, klein; Temperatur nicht erhöht. Zunge trocken, Leib etwas voller als gewöhnlich, aber nicht gerade aufgetrieben. Die Gegend über dem rechten Lig. Poupartii und nach der Blase zu spontan, besonders aber bei leichtem Druck schmerzhaft, weniger sonor als die übrigen Partieen des Abdomens und vielleicht etwas resistenter. Keine äussere Hernie. Diagnose schwankte zwischen Perforativperitonitis vom Proc. vermiformis aus-

gehend und acuter Darmocclusion in der rechten Bauchgegend. Bei der Laparotomie in der Linea alba zeigen sich erst geblähte, stark injicirte, doch nur leicht fibrinös belegte Dünndarmschlingen, zwischen ihnen etwas fibrinös-seröses Exsudat. Durch einen Netzstrang ist der unterste Ileumabschnitt comprimirt, wodurch der Ileus wohl erzeugt war. Beim Lösen des Netzes an dieser Stelle ergiesst sich eine grosse Menge jauchig-eiteriger, stark faeculent riechender Flüssigkeit aus der rechten Fossa ilaca und dem kleinen Becken. Dünndarmschlingen hier von dieser Flüssigkeit umspült. Reinigung mit $2^1/_2$ proc. Carbolwasser. Aufsuchung des Proc. vermiformis. Derselbe liegt frei beweglich in der rechten Fossa iliaca, ist stark infiltrirt und zeigt an seinem freien Rande in der Mitte ein erbsengrosses Loch. Resection nach doppelter Unterbindung an seiner Basis und isolirter Ligatur des Mesenteriolums. Keine Drainage der Bauchhöhle. Zuerst Erholung, dann Tod nach 2 Tagen im Collaps. Section nicht möglich.

4. Kroenlein (l. c. S. 518). Diffuse jauchig-eiterige Peritonitis. Laparotomie. Entleerung des jauchig-eiterigen Exsudates. Heilung. Es handelte sich um einen 18jährigen Knecht, der 8 Tage vor der Aufnahme nach reichlichem Genuss von Kirschen mit den Steinen Bauchgrimmen und Erbrechen bekam; seitdem kein Stuhlgang trotz Laxantien und Eingiessungen in den Darm. Leib trieb sich allmälig auf, täglich ein Mal Erbrechen grüner Massen. Bei der Aufnahme: schwächlich gebautes, mageres Individuum, ziemlich apathisch; Extremitäten kühl, Puls regelmässig von ordentlicher Qualität, 90; Temp. 37.4°; Zunge rein. Abdomen in toto stark aufgetrieben und besonders schmerzhaft in der Gegend links vom Nabel, weniger oberhalb der Symphyse. Die Bauchwandungen sind stark gespannt. Percussion des Abdomens ergiebt überall Tympanie, mit Ausnahme der Gegend unterhalb des Nabels und oberhalb der Symphyse, wo der Schall gedämpft ist (Blase entleert). Kein Stuhl; im Hospital zwei Mal Erbrechen von gelb-grünen, dünnflüssigen, faeculent riechenden Massen. — Am folgenden Tag grösserer Collaps; wiederholtes Kotherbrechen. — Bei der Laparotomie in der Linea alba Dünndarmschlingen stark geröthet und fibrinös belegt, aus der Bauchhöhle verbreitet sich ein hässlicher, faeculenter Geruch und fliesst zunächst viel blutig-seröse Flüssigkeit ab. Einzelne Darmschlingen untereinander verklebt, aus den einzelnen Nischen kommt bald serös-fibrinöse, bald jauchig-eiteriges kothig riechendes Exsudat. Dies Verhalten durch die ganze Bauchhöhle. Desinfection mit Sublimatlösung $^1/_2$prom.; Perforationsöffnung wird bei den vielfachen Verklebungen nicht gefunden, nicht einmal der Processus vermiformis. Keine Drainage. Heilung erfolgte unter Reconvalescenz, welche nach der Krankengeschichte den Eindruck einer Typhusreconvalescenz macht.

5. Kroenlein (l. c. S. 522). Diffuse, jauchig-eiterige Perforativperitonitis. Laparotomie und Darmnaht. Tod. — Es handelte sich um einen 61jährigen Erdarbeiter, der bei der Arbeit plötzlich links unten im Bauche einen heftigen Schmerz verspürte, seitdem kein Stuhlgang, keine Winde, Brechreiz. Schon am Nachmittage sah ein Arzt den Pat., in

seiner Gegenwart zum ersten Male Erbrechen, Leib nicht aufgetrieben, eher krampfhaft zusammengezogen, Bauchdecken bretthart gespannt. bei Berührung sehr empfindlich. Am folgenden Tage Status idem, am dritten Tage Vormittags zwei Mal reichliches Erbrechen. darauf subjective Erleichterung, Bauch weniger aufgetrieben, keinerlei Spannung mehr in den Bauchdecken, Palpation nicht mehr schmerzhaft, nirgends eine abnorme Resistenz zu fühlen. Nun erhält Pat. auf Rath eines Consiliarius Ricinusöl und ein Klysma, worauf sich das Befinden wieder verschlechtert. Transport am 5. Krankheitstage in die Klinik, wo Nachmittags plötzlicher Collaps eintritt: Puls filiform, nicht zu zählen, Respiration frequent, coupirt, schmerzhaft; eingefallene Gesichtszüge; kalte Extremitäten; Zunge trocken; Abdomen aufgetrieben, sehr schmerzhaft. — Diagnose lautet auf Perforativperitonitis — Laparotomie ohne Narkose wegen des Collapses. Schnitt in der Linea alba entleert viel faeculent riechende, eiterig-jauchige Flüssigkeit vermengt mit Luftblasen. Dünndarmschlingen durch Fibrinbeläge verklebt. Krankengeschichte weist auf die linke Unterbauchgegend hin und hier findet sich an einer Jejunumschlinge eine Perforation, welche durch drei Lembert'sche Catgutnähte geschlossen wird. Sublimatdesinfection 1 : 2000. Keine Drainage. — In der darauffolgenden Nacht Exitus. Section ergiebt diffuse fibrinös eiterige Peritonitis mit ziemlich viel eiterigem Exsudat in der Bauchhöhle.

6. Mikulicz (Volkmann'sche Vorträge No. 262 S. 7). Jauchig-eiterige Peritonitis in Folge von Perforation des Wurmfortsatzes. Laparotomie. Tod nach 5 Tagen. — Es handelte sich um einen 49jährigen Mann, der bisher von schwereren Krankheiten verschont geblieben. Stuhlgang stets unregelmässig. Nach dreitägiger Stuhlverhaltung am 14. 12. 83 plötzlich ein heftiger Schmerz in der rechten Leistengegend; 2 Stunden später Erbrechen, das sich öfters wiederholt, kein Stuhlgang. keine Winde. Bei der ersten Untersuchung: mässiger Meteorismus, Bauchdecken mässig gespannt, in der Ileocoecalgegend vermehrte Resistenz, Druckempfindlichkeit, gedämpfter Percussionsschall. Am 17. 12. Aufnahme in die Klinik: Unterleib gleichmässig ausgedehnt und gespannt. Percussionsschall überall tympanitisch mit Ausnahme eines die rechte Leisten- und Lendengegend einnehmenden Dämpfungsgebietes, welches sich bei Rechtslagerung des Kranken etwas gegen die Mittellinie verschiebt. Die gewöhnlichen Bruchpforten frei. im Mastdarm nichts Abnormes. In tiefer Chloroformnarkose im Bereich des gedämpften Schalles eine von der Leistengegend bis gegen den Leberrand hinziehende wurstförmige Geschwulst ohne deutliche Grenzen. Temp. 37.5. Puls 108 weich. — Da der Zustand sich verschlimmert am 19. 12. Laparotomie in der Voraussetzung, dass die Ileuserscheinungen durch ein mechanisches Darmhinderniss bedingt seien. Nach Eröffnung der Bauchhöhle in der Linea alba fliesst über 1 Liter einer stinkenden, jauchig-eiterigen Flüssigkeit ab; die Därme zum grossen Theil mit einander verlöthet, an den freien Stellen intensiv geröthet, oder mit Fibrin bedeckt. Die eingeführte Hand fühlt am Coecum und Colon ascendens kein Hinderniss. Einzelne Verklebungen werden gelöst und die Bauchhöhle mit Schwämmen möglichst gereinigt. —

In den ersten 2 Tagen vorübergehende Besserung, jedoch am 5. Tage Tod an zunehmendem Collaps. — Section; Allgemeine fibrinös-eiterige Peritonitis mit ausgedehnten Verlöthungen und zahlreichen, abgekapselten Eiterherden. Magen-, Milzgegend, obere Hälfte des Netzes völlig frei. Am Coecum und unteren Ileum die intensivsten Entzündungserscheinungen. Wurmfortsatz um seine Achse gedreht, an die mediale Seite des Coecums angelöthet, von mehreren kleinen in sein Lumen führenden Löchern durchsetzt, seine Schleimhaut durch Ulceration total zerstört.

7. Mikulicz (l. c. S. 9). Jauchig-eiterige Peritonitis in Folge von Perforation des Dünndarmes, höchst wahrscheinlich durch ein typhöses Geschwür verursacht. Laparotomie und Darmnaht. Heilung. — 40jähriger Mann nach einer raschen Bewegung heftiger Schmerz im Unterleib, wiederholtes Erbrechen, weder Stuhl noch Winde. 60 Stunden nach dem ersten Schmerzanfall constatirt man folgenden Status: Temp. 37,4; Puls 96. Zunge trocken, starker Foetor ex ore. Unterleib stark aufgetrieben, druckempfindlich. In beiden Seitengegenden gedämpfter Percussionsschall. Bei Rechtslagerung schwindet die Dämpfung an der linken Seite fast vollständig; bei Linkslagerung die rechtsseitige nur theilweise; auf der linken Seite erstreckt sich die Dämpfung bei dieser Lage fast bis zur Mittellinie. Diagnose: serös-eiterige Peritonitis. Unwegsamkeit des Darmes, wahrscheinlich in Folge von innerer Incarceration oder Achsendrehung. Trotz forcirter Wasserinjectionen und Opium steigern sich die Erscheinungen, deshalb 12 Stunden später Laparotomie in der Linea alba. Nach Eröffnung des Peritoneums quoll circa 1 Liter stinkenden Eiters hervor. Sichtbare Darmschlingen intensiv geröthet, stellenweise fibrinös belegt, hier und da mit einander verklebt. Frei in der Bauchhöle liegen mehrere unverdaute Kartoffelstückchen — also Darmperforation, die sich an einer links unten, oberhalb der Darmbeinschaufel gelegenen Dünndarmschlinge findet. Excision des perforirten (Typhus-) Geschwüres, Schluss der Wunde mit 12 Seidennähten. Reinigung der Bauchhöhle mit Schwämmen, keine Drainage. Druckverband. Nachträglich am 4. Tage post operat. entleeren sich 200 Ccm. stinkenden Eiters aus der Bauchhöhle und muss dieselbe drainirt werden. Im weiteren Verlaufe werden die Hauträuder necrotisch, zwischen denselben in der Tiefe lagert sich eine Dünndarmschlinge, welche die Peritonealhöhle abschliesst und nach einer Secundärnaht tritt völlige Heilung ein.

8. Chaput (Progrès méd. 1883; cit. nach Mikulicz). Bei einem sonst gesunden Manne waren Erscheinungen von Perforation vorhanden, dabei vermehrte Resistenz und Dämpfung über der rechten Fossa iliaca. Es wurde Invagination vorausgesetzt und die Laparotomie vorgenommen. Nach Entleerung von 400 Grm. fäcal riechenden Eiters wurde die Bauchhöhle geschlossen, da sich keine greifbaren Veränderungen am Darme fanden. Tod 15 Minuten post operationem. Section: Perforation des Wurmfortsatzes durch einen Kothstein.

9. Luecke (Deutsche Zeitschr. für Chirurgie. Bd. 25. S. 1). Diffuse, jauchig-eiterige Peritonitis in Folge Perforation eines Typhus-

geschwüres. Laparotomie. Darmnaht. Tod. Es handelte sich um eine 28jährige Frau, welche am 14. 10. 85 wegen Abdominaltyphus auf der Kussmaul'schen Klinik Aufnahme fand. Am 22. 10. Nachts plötzlich heftige Schmerzen im Unterleibe; nach 10 Minuten heftige Schüttelfröste; Pat. sehr blass, mit kaltem Schweiss bedeckt; Puls 180, sehr klein; Nabelgegend bei Druck schmerzhaft; andauerndes Erbrechen von galligen Massen, Tenesmus. Am Nachmittag des 22. 10. auf die Luecke'sche Klinik transferirt. Bauch sehr stark aufgetrieben, schmerzhaft. Laparotomie in der Linea alba entleert eine Menge trüber, mit vielen Flocken gemischter, nur schwach fäculent riechender Flüssigkeit von grauer Farbe. Vorliegende Därme mit leichten fibrinösen Auflagerungen versehen und unter einander verklebt. Beim Hervorziehen des Dünndarmes entleert sich aus einer Schlinge hellgelber Darminhalt aus einer grossen, etwas klappenförmigen Perforationsstelle. Das perforirte Darmstück wird abgeklemmt und eine keilförmige Excision gemacht. Desinfection mit $^1/_3$ proc. Salicylsäurelösung; in den unteren Wundwinkel ein dickes Drain. Exitus am anderen Morgen um 11 Uhr. — Section ergiebt: Gedärme stark gebläht, etwas geröthet, hier und da fibrinöse Auflagerungen. Im Douglas'schen Raume ein halber Schoppen dicker, eiteriger, kothig riechender Flüssigkeit; die Drainröhre reicht bis tief in den Douglas'schen Raum, ist aber unten abgeknickt. Wo die Darmklemme gelegen hat, beginnende circuläre Nekrose der Darmschleimhaut und auf der Serosa ein entzündlich gerötheter Streifen.

10. Luecke (Deutsche Zeitschrift für Chirurgie. Bd. 26. S. 521). Acute eiterige Peritonitis in Folge Darmperforation. Laparotomie. Heilung. Es handelte sich um einen 16jähr. Kellner, der einige Tage ein leichtes Unbehagen im Leibe gefühlt. Am 27. 4. 87 fühlte er plötzlich heftige, sich steigernde Schmerzen im Unterleibe. Prof. Kussmaul sah den Pat. gegen Abend, fand einen aufgetriebenen Leib, die Leberdämpfung konnte nur in den seitlichen Partieen constatirt werden, auf Druck scheint die Gegend rechts über dem Poupart'schen Bande am meisten empfindlich; bei dem gespannten Bauche keine Palpation möglich; Puls 126, ziemlich voll. Temp. 40°. — In der Narkose, bei schlaffen Bauchdecken, rechts stärkere Resistenz, aber keine Dämpfung. Laparotomie in der Linea alba entleert eine Menge nicht nach Koth riechenden Eiters, der mit Flocken gemischt, kaum merkbare Mengen von Gas. Därme mässig injicirt, stark gebläht, hier und da mit leicht abwischbaren Fibrinflocken bedeckt. Die Ileocoecalgegend und der Proc. vermiformis unverändert, ebenso weitere Darmpartieen, eine Perforationsöffnung findet sich nicht. Sublimatdesinfection (1 : 2000); dickes Drainrohr in den Douglas'schen Raum. — Im weiteren Verlaufe wurde bei einer Untersuchung am 11. 5. die Leberdämpfung nicht gefunden, unter dem rechten Rippenbogen, die Leber nach oben überragend, tympanitischer Schall, Auftreibung, Empfindlichkeit. Die Diagnose (Prof. Kussmaul und Luecke) lautete: „die Perforation ist aus einem kleinen Darmgeschwür erfolgt, wobei nur minimale Mengen Darminhaltes ausgetreten waren und die acute eiterige Peritonitis veranlasst hatten. Die Perforationsstelle lag vermuthlich an einer

Dünndarmpartie im rechten Hypochondrium, war verklebt, gleichzeitig hatte sich aber hier langsam eine localisirte Peritonitis gebildet, welche die locale Auftreibung etc. herbeiführte". Von hier aus erfolgte dann auch ein Durchbruch in die Pleura, die eröffnet werden musste, so dass Pat. erst Ende September geheilt entlassen werden konnte.

11. Escher (Wiener med. Wochenschrift. 1887. S. 567). Josef P., 28 J., Handlanger, hatte nach Ueberheben plötzlich das Gefühl, als ob etwas im Inneren des Bauches berste und zwar auf der linken Seite; er fiel hierauf in Ohnmacht und erwachte aus derselben mit heftigem Schmerz in der linken Bauchseite. Uriniren nicht möglich. Im Laufe des Tages stellt sich Erbrechen ein, Schmerzen nehmen zu, Kräfte sinken. Kein Stuhl, kein Harn. Nach 24 Stunden Eintritt in's Hospital. — Am 5. 4. 81 folgender Status: Kräftiger, gut genährter Pat., sieht verfallen aus, ist blass, unruhig. Respiration oberflächlich, frequent. Radialpuls klein, frequent. Temp. nicht erhöht. Unterleib nicht besonders aufgetrieben, keine peristaltische Bewegungen sichtbar; bei der Palpation wenig Spannung, aber Schmerz, links mehr wie rechts, keine besondere Resistenz zu fühlen; Leberdämpfung normal, sonst überall tympanitischer Schall, nur im linken Hypochondrium eine sehr geringe Dämpfung, entsprechend der vom Pat. als am schmerzhaftesten angegebenen Gegend. Durch Katheter klarer Urin. Diagnose zunächst zweifelhaft. — 6. 4. 81: Allgemeinzustand schlimmer, Abdomen etwas mehr geschwellt, schmerzhafter, im linken oberen Quadranten eine nicht deutlich umschriebene Dämpfung, keine Fluctuation. — 7. 4. 81 Collaps; linke Dämpfung deutlicher wie gestern, dehnt sich bis gegen die Inguinalgegend aus. Fluctuation. Laparotomie: 8 Ctm. langer Schnitt von der Höhe der Spina ant. sup. ilei in der Medianlinie nach aufwärts; aus der Bauchhöhle entleert sich eine grosse Menge dünn-eiterigen, etwas fäculent riechenden Serums mit Flocken; die entleerte Höhle zeigt sich medianwärts durch mehrere unter sich verklebte, mit Exsudatmassen bedeckte Darmschlingen begrenzt; eine Geschwulst, ein Loch in der Darmwand nirgends zu finden. Bei dem starken Collaps Borausspülung. Drainage. — Im weiteren Verlaufe zeigt es sich, dass eine Jejunumfistel besteht, es gelingt endlich nach mehreren vergeblichen Versuchen am 19. 8. 83, nach $16^1/_2$ monatl. Spitalaufenthalt, diese Fistel zu schliessen. Darüber ist Pat. melancholisch geworden und legt Hand an sich selbst.

12. Escher (l. c. p. 607). 20jähr. Seiler hat seit früher Jugend eine rechtsseitige, bewegliche Scrotalhernie. Am 17. 1. 86 ohne Veranlassung bei der Arbeit intensiver Schmerz im Bauche, sowie Schwächegefühl im ganzen Körper. Nach einiger Zeit konnte Pat. weiter arbeiten, fühlte sich aber übel. Kein Erbrechen. Am nächsten Mittag bemerkt Pat., dass die rechte Scrotalhälfte anschwoll, was er für den ausgetretenen Bruch hielt. Wegen zunehmenden Schmerzen Aufnahme in das Hospital. — Status am 19. 1.: Kräftiger, gut genährter Jüngling. Unterleib ziemlich geschwollen, Bauchdecken gespannt, bei Druck und Berührung sehr empfindlich. Unterleib schallt tympanitisch, ausgenommen die Ileocoecalgegend; bis gegen den Nabel hin hier Dämpfung, Resistenz, exquisiter Schmerz, Scrotalhaut geröthet, rechter Vaginalsack etwa

Nussgross geschwollen, Testikel hinten zu fühlen. Schwellung ist ziemlich resistent, druckempfindlich und verliert sich nach oben als dünner Stiel in den Inguinalcanal. Unruhe, Aengstlichkeit, Anorexie, kein Erbrechen, Singultus; Puls frequent, aber ziemlich kräftig. — Diagnose: Peritonitis circumscripta in Folge einer Einklemmung oder Perforation aus unbekannter Ursache. — $8^1/_4$ h. p. m. Laparotomie mit Bruchschnitt begonnen. Der eröffnete leere Bruchsack enthält nur trübes Serum. Bei Einführung einer Hohlsonde durch den engen Bruchsackhals in die Bauchhöhle fliesst trübes, nicht deutlich fäculent riechendes Serum ab, noch mehr nach Spaltung der Bauchdecken in einer Länge von 10 Ctm. Kein Gasaustritt. Zeigefinger, in die Bauchhöhle eingeführt, stösst oberhalb des oberen Wundwinkels auf verklebte Darmschlingen, die noch frischen Adhäsionen geben nach, man gelangt in eine Höhle, aus der sich eine ziemliche Menge einer trüben, gelblichen, mit Flocken vermischten, fäculent riechender Flüssigkeit entleert (sie erinnert an Typhusstuhl). Da das freie Exsudat in der Bauch- und Bruchhöhle frei von Koth erschien, das kothhaltige Exsudat dagegen in einer relativ kleineren Höhle abgeschlossen war und jetzt auf dem kürzesten Wege nach aussen entleert werden konnte, während beim Extrahiren der Därme zum Zwecke der Absuchung nach der Perforationsstelle allgemeine Infection möglich gewesen wäre, so wird nur drainirt und verbunden. — Am 20. 2. wird Pat. geheilt entlassen.

13. Weir (The Medical News. 1887. p. 78). Junger Mann von 20 Jahren war bis vor 7 Tagen gesund; nimmt wegen Kopfschmerzen Abführpillen und bekommt Durchfall. Vor 4 Tagen Schmerzen im Leibe, die mehr und mehr zunehmen, speciell in der rechten Iliacalgegend. In der vergangenen Woche ausserdem Husten und 8—10 Mal Erbrechen. In der letzten Nacht zunehmende heftige Schmerzen über den ganzen Leib. — Am 6. 12. 86 Abdomen geschwollen, für leise Berührung sehr empfindlich. Rein costale Athmung. In der rechten Iliacalgegend stärkere Resistenz und über derselben leichte Dämpfung. Der übrige Leib schallt tympanitisch. Die Bauchmuskeln rigide, Milzdämpfung gross. Bei der Probepunction bekommt man aus der rechten Fossa iliaca sero-purulente Flüssigkeit. Bei der Untersuchung in Narkose findet sich keine ausgesprochene Dämpfung noch Schwellung in der Fossa iliaca, doch lässt sich wiederum Eiter aspiriren. Deshalb $2^1/_2$ Zoll langer Schnitt über dem Poupart'schen Bande nach oben und aussen gegen die Spina sup. zu. Bei der Eröffnung des Abscesses fliesst viel wässeriger Eiter ab. Bei der Digitaluntersuchung scheint es zuerst, als ob der Abscess an seiner Innenseite durch verklebte Därme begrenzt wäre, bald aber zeigt sich, dass diffuse eiterige Peritonitis besteht. Nun Laparotomie in der Linea alba. Die Därme, welche stark geröthet sind, werden herausgenommen, das rechte Becken genau abgesucht; es findet sich eine Perforation des Processus vermiformis an seiner freien Fläche. Der Proc. vermiformis wird abgebunden, resecirt und der Stumpf übernäht, die Bauchhöhle mit warmem Wasser ausgewaschen, die Därme zurückgebracht und nach der Methode von Mikulicz ein Jodoformgazesack in das Becken und die Fossa iliaca gelegt. An zuneh-

mendem Collaps stirbt Pat. nach 6 Stunden. — Die Section zeigte das Peritoneum stark geröthet. Etwas Eiter im Becken; Milz vergrössert; Mesenterialdrüsen vergrössert, einzelne Peyer'sche Plaques pigmentirt. Schleimhaut des Magens, Duodenums und Dünndarmes normal. Der resecirte Proc. vermiformis verdickt und geschwollen, zeigt nahe seinem Ende die Perforationsöffnung.

14. Weir (The Medical Record. 1887. p. 655). Junger Mann von 19 Jahren hatte in den letzten 2 Jahren 2mal kolikartige Schmerzen und länger anhaltende Empfindlichkeit in der rechten Fossa iliaca. Am 18. 4. 87 ein ähnlicher Anfall, Schmerzen nehmen während der Nacht zu und verbreiten sich über den ganzen Leib. Am folgenden Tage Schüttelfrost, Schmerzen sind mehr links von der Medianlinie, 1mal Erbrechen. Am 4. Krankheitstage wird folgender Status aufgenommen: Puls 136, kräftig; kein Erbrechen. Leib etwas gespannt, wenig Tympanites, Leberdämpfung vorhanden, ausgesprochene Schmerzhaftigkeit auf der linken Bauchhälfte; Schmerzhaftigkeit in der rechten Fossa iliaca ebenfalls etwas gesteigert; hier wie dort normale Percussionsverhältnisse, keine abnorme Resistenz. In der Annahme, dass es sich um eine Perforation des Wurmfortzes handelt mit intraperitonealer Abscessbildung, wird eine Laparotomie vorbereitet und zunächst in Narkose mit einer Hohlnadel aspirirt. Es findet sich kein Eiter und da Pat. nicht bricht, sowie gut bei Kräften ist, so wird zunächst noch zugewartet. Allein während der Nacht tritt galliges, bald auch kothiges Erbrechen auf, es entwickelt sich Tympanie mit vermehrter Pulsfrequenz und peritonitischem Gesichtsausdruck. — Am folgenden Tage 3 Uhr Nachmittags Laparotomie. Es findet sich ein Abscess auf der Beckenschaufel innerhalb des Peritoneums, der, von dem untersuchenden Finger geöffnet, 5—6 Unzen fötiden, gelblichen Eiters über die schon entzündeten Därme in die Beckenhöhle laufen lässt. Letztere wird nach Erweiterung des Schnittes ausgewaschen, die Därme werden herausgelegt, der Wurmfortsatz freigelegt. Er ist an 2 Stellen perforirt. Ligatur und Resection. Ein Glasdrain in das Becken; ein Gummidrain gegen die Resectionsstelle des Proc. vermiformis. Tod nach 4 Stunden. Die Autopsie ergab nichts Bemerkenswerthes. — Bei der Operation zeigte es sich, dass der Abscess zwischen Beckenschaufel, Blasenscheitel und Rectum lag, so nahe den Iliacal gefässen, dass seine Entdeckung mit der Hohlnadel letztere gefährdet hätte.

15.[1]) Polaillon (L'union médicale. 1884; nach Weir, l. c.). Mann, 19 Jahre, Laparotomie am 7. Tage in der Annahme einer Darmobstruction bei hochgradiger Peritonitis. Perforation wurde nicht gefunden, da die Ursache der Obstruction nicht erkannt ward. Eine Darmschlinge wird in die Bauchwunde eingenäht und ein künstlicher After hier angelegt. Tod 10 Stunden post operationem. — Die Section ergiebt Perforation des Wurmfortsatzes.

16. Regnier (True, Traitement chirurgical de la péritonite. 1886; nach Weir, l. c.). Knabe, 16 Jahre, Symptome von Darmobstruction mit

[1]) Obgleich diese folgenden 4 Fälle zum Theil sehr kurz wiedererzählt sind, glaubte ich sie der Vollständigkeit halber doch mit aufführen zu sollen.

Ileus. Laparotomie am 5. Tage. dabei findet sich eiterige Peritonitis. Tod 7 Stunden post operat. Autopsie ergiebt Perforation des Coecums.

17. Hall (New York Med. Journ. 1886; nach Weir, l. c.). Knabe, 17 Jahre. Am 4. Tage Laparotomie wegen acuter Peritonitis und rechtsseitiger Leistenhernie, die incarcerirt sein soll. Bei Eröffnung des Bruchsackes wird stinkender Eiter entleert. An der Kuppe des Bruchsackes erkennt man das Coecum und den perforirten tuberculösen Wurmfortsatz, der resecirt wird. Die Wunde wird 3 Zoll nach oben verlängert und das Peritoneum genügend weit eröffnet, um mit der Hand einzugehen, wobei viel Eiterbrocken entleert werden. Keine Ausspülung. Lange Drainröhre und Jodoformgaze. Heilung.

18. Bryant (Gaillard's Med. Journ. 1887; nach Weir, l. c.). Mann. 49 Jahre. Laparotomie Ende des 2. Tages. Allgemeine Peritonitis mit epigastrischen Schmerzen. Bei der Operation findet sich der Wurmfortsatz an 3 Stellen perforirt. Reinigung der Bauchhöhle mit Sublimat. 1:10000. Tod nach 12 Stunden.

19. Thiersch (Wagner, Deutsches Archiv für klin. Medicin. Bd. 39. S. 70—76). Ein 17jähriger Arbeiter leidet seit 14 Tagen an zunehmender Mattigkeit, Kopfschmerz, Schwindel. Halsbeschwerden. Am 11. 10. 84 Nachmittags heftiges Leibweh, seitdem täglich 6—8 durchfällige Stühle, Uriniren schmerzhaft. Kein Erbrechen. Appetitlosigkeit. Wegen zunehmender Schwäche Eintritt in die Klinik. — Status am 18. 10. 84: Ziemlich kräftiger, gut genährter Mensch. Temp. 38,9. Stark belegte Zunge. Athmung 32, vorwiegend costal. Lungen und Herz normal. Puls 104, leidlich voll. Zwerchfell ca. 2 Ctm. höher stehend. Leberdämpfung fehlt. Bauch gleichmässig etwas über Brustbeinhöhe vorgewölbt, überall stark druckempfindlich, vorwiegend in der Ileocoecalgegend. Hier der sonst überall tympanitische Ton etwas gedämpft. Viel Durst, vollkommene Appetitlosigkeit. Weder Aufstossen noch Blähungen. Einmaliges Erbrechen von ca. 100 Grm serös-galliger Flüssigkeit. Harn vorübergehend verhalten, sonst spontan in normaler Menge, indicanfrei, eiweissfrei. Kein Stuhl, auch nicht auf Einläufe. — In den nächsten Tagen Bauch anhaltend stark aufgetrieben und schmerzhaft. Von peristaltischen Bewegungen weder subjectiv noch objectiv eine Spur zu bemerken. Temp. zwischen 38,3 und 40,1. Puls allmälig bis 140. Da das Zwerchfell langsam bis über die 4. Rippe stieg und Athemnoth mehr und mehr zunahm am 25. 10. oberhalb des Nabels Punction des Bauches mit einem feinen Troicart. Es entleerten sich nach Schwefelwasserstoff riechende Gase und mehrere Tropfen einer dünnflüssigen, fäculenten Masse. Bauch sank ziemlich stark ein, das Allgemeinbefinden wurde besser, allein am folgenden Tage wieder Status wie vor der Punction. Deshalb Ueberbringung auf die Thiersch'sche Klinik. — Hier noch an demselben Vormittag eine 6 Ctm. lange Incision in der Linea alba oberhalb des Nabels. Dabei entleeren sich ca. 2700 Ccm. fäculent riechender, brauner Flüssigkeit mit eiterig-fibrinösen Gerinnseln und Speiseresten, sowie Luft. Es zeigt sich eine grosse Höhle, deren Vorderwand die Bauchdecken, deren Hinterwand die mit einander

verklebten und mit Exsudat bedeckten Darmschlingen bilden. Auswaschen mit Salicylwasser, Drainrohr. Höhle wird im weiteren Verlaufe wie ein entleerter Abscess behandelt, zunächst etablirt sich hier eine Darmfistel, die am 7. 1. 85 geheilt ist.

20. Plenio (Deutsches Archiv f. klin. Medicin. Bd. 39. S. 621). Alter Herr von über 60 Jahren bemerkt, dass seit ca. 2—3 Wochen in der linken Unterbauchgegend sich eine Geschwulst ausbildet, die unter Schmerzen gleichmässig langsam wächst. Vorangegangen war eine hartnäckige Verstopfung. — Status am 28. 12. 85: Blass aussehendes, ziemlich hochgradig abgemagertes Individuum; Zunge trocken, borkig belegt; Puls regelmässig, 90 bis 96. Von Zeit zu Zeit Aufstossen mit Herausbeförderung mässiger Gasmengen. Abdomen gleichmässig aufgetrieben mit Ausnahme einer stärker vorgetriebenen Partie in der linken Unterbauchgegend. Darmbewegungen deutlich zu sehen, deutlich hörbar. Empfindlichkeit bei leiser Palpation eine gleichmässig vertheilte, etwas intensiver an der oben erwähnten Stelle links. Hier etwa in der Mitte zwischen Nabel und linker Spina eine in die Tiefe hinein sich fortsetzende, nicht abgreifbare Geschwulst von derberer Consistenz, minimaler Verschieblichkeit und nicht deutlicher Fluctuation. Percussion über dem Tumor tympanitisch; hier keine peristaltische Bewegung. Diagnose zunächst unsicher. — Am 11. 1. 86 ergiebt Probepunction fötid riechende Gase und eine kothig riechende, dicke, dunkelbraune Flüssigkeit. Dabei Empfindung, mit der Nadel in einem Hohlraume oder leicht durchdringliche Masse zu sein. Diagnose jetzt: circumscripte Perforationsperitonitis mit Bildung von Exsudat und circumscriptem peritonealem Meteorismus. Am nächsten Tage Incision und Entleerung von Gas und einer aus Speisetheilen, Eiter und Blut bestehenden eingedickten Flüssigkeit aus einem Exsudatraum, dessen Boden und Seitentheile von den unter einander verlötheten Darmschlingen, vielleicht auch einem Theile des grossen Netzes gebildet wird. Desinfection, Tamponnade. Mitte Februar Alles verheilt. Stuhl stets regelmässig. — Jedoch von Mitte Mai ab wieder Stuhlverhaltung. Am 8. Juni folgender Status: Häufiges Aufstossen mit Erbrechen abwechselnd, Erbrochenes dünnflüssig, gallig gefärbt. Zunge trocken belegt. Puls 100, klein. Abdomen gleichmässig aufgetrieben und druckempfindlich. Zwerchfell hochstehend, Leberdämpfung fehlt fast völlig. Am Colon ascend. eine undeutlich resistentere Stelle. Seit 5 Tagen kein Stuhl. Oel-Wasserklysma ohne Erfolg, deshalb Incision in der alten Narbe. Aus dem Narbengewebe wird eine Darmschlinge freipräparirt, deren Lumen 3 Ctm. lang so verengt ist, dass nur eine dünne Sonde durchgeht. Ober- und unterhalb dieser Stelle normaler Darm mit Fäcesbrei gefüllt. Die stenosirte Stelle völlig narbig degenerirt. Trotz Entleerung des Darmes an dieser Stelle durch Incision Exitus am folgenden Tage.

XXVI.

Ueber die Thrombose.

Von

Dr. Schimmelbusch

in Halle a. S.[1])

M. H.! Ich will es versuchen, Ihnen einen kurzen Bericht von Untersuchungen über Thrombose zu geben, welche Herrn Professor Eberth und mich mehrere Jahre beschäftigt haben.

Man hat früher allgemein angenommen, dass die Thrombose mit jenem Process identisch ist, den wir jedesmal beobachten können, wenn das Blut den Gefässen entströmt ist: mit der Blutgerinnung. Noch die berühmten Untersuchungen Virchow's über die Thrombose, aus den 50er Jahren, gipfeln in einer Discussion über die Bedingungen, unter welchen das Blut im lebenden Körper gerinne. Heut zu Tage wissen wir, dass diese Auffassung nicht ganz richtig ist und dass der Thrombus nicht so ohne Weiteres als ein gewöhnliches Blutcoagulum angesehen werden darf. Wir wissen, dass jener Pfropf, welcher ein angeschnittenes Gefäss verstopft und so die Blutstillung bewirkt, der Thrombus auf dem atheromatösen Geschwür der Aorta, der marantische Pfropf im Hirnsinus, der Thrombus im Varix, im Aneurysma — dass sie alle weiss sind und sich durch diese Farbe von einem gewöhnlichen Blutgerinnsel deutlich unterscheiden. Davon, dass es sich bei dieser weissen Farbe um eine Altersmetamorphose, um die Entfärbung eines ursprünglich rothen Gerinnsels handelt, kann gar keine Rede mehr sein, seit Zahn in seiner bekannten Untersuchung

[1]) Vortrag, gehalten am 3. Sitzungstage des Congresses, 6. April 1888.

aus dem Jahre 1875 nachgewiesen hat, dass der Thrombus von Anfang an, von den ersten Phasen seiner Entstehung aus weiss ist. Es drängt sich daher zunächst die Frage auf, weshalb ist der Thrombus nicht roth, wie ein gewöhnliches Blutgerinnsel, weshalb ist der Thrombus weiss?

Zahn gab als Grund der weissen Farbe des Thrombus an, dass derselbe wenig rothe Blutkörper enthalte — nun das ist ja a priori klar — dann aber, dass er grösstentheils aus einem körnig, fädig und balkig geformten Fibrin bestehe, in welches zahllose farblose Blutkörper eingebettet seien. Er war der Ansicht, dass der Thrombus aus einer Anhäufung von Leucocyten hervorgehe und dass seine farblosen Blutkörper sehr schnell zu einem körnigen, faserigen und balkigen Fibrin zerfielen.

So abgerundet diese Auffassung des Thrombus auch erscheint und soviel Beifall sie gefunden hat, so darf man sich doch nicht verhehlen, dass die Hauptsache, auf welcher die ganze Hypothese basirt — nämlich der schnelle Zerfall der farblosen Blutkörper in körniges und fädiges Fibrin noch von Niemandem in einwandfreier Weise beobachtet worden ist.

Wir haben uns sehr eingehend damit befasst, den Process der Blutgerinnung in kleinen Bluttröpfchen unter dem Mikroskop zu studiren, aber wir konnten von dem angenommenen Zerfall der Leucocyten zu Faserstoff nie etwas bemerken. Das Fibrin scheidet sich vielmehr ganz unabhängig von diesen im Plasma aus; und zwar in Art einer Krystallisation. Es treten zuerst sehr feine Nadeln auf und diese Nadeln legen sich dann zu Fäden und den bekannten Netzen bei der weiteren Abscheidung zusammen.

Der Grund weshalb die Leucocytenhypothese so schnell Eingang fand, erklärt sich offenbar daraus, dass man ausser den farblosen Blutkörpern bis vor einiger Zeit farblose Elemente im Blute nicht kannte. Was sollte denn in der That im Blute weisse Ballen und Haufen bilden, wenn nicht farblose Blutkörperchen.

Diese Sachlage änderte sich, als wir Anfangs dieses Jahrzehntes mit einem weiteren farblosen Blutbestandtheil durch die Untersuchungen von Hayem und Bizzozero bekannt gemacht wurden: den Blutplättchen. Diese Forscher fanden, dass jene unregelmässigen Körnerhaufen, welche man vielfach bei Untersuchungen

des Aderlassblutes antrifft und bisher für mehr nebensächliche Zerfallsproducte gehalten hatte — auch natürlich wieder der Leucocyten — dass diese Körnchenhaufen durch die Veränderung sehr kleiner Elemente sich bilden, welche im Blute in ganz typischer Form vorkommen. Sie sind nach unseren Beobachtungen, welche jene von Hayem und Bizzozero in der Hauptsache völlig bestätigen, kleine farblose Scheiben von circa $^1/_4$—$^1/_3$ des Durchmessers eines rothen Blutkörperchens und kommen in grosser Menge im Blute vor — ungefähr 40mal zahlreicher, als die Leucocyten. Sie sind ausserordentlich hinfällig, verändern sich dann schnell, werden sehr klebrig und verschmelzen zu den schon erwähnten Körnchenhaufen. Diese Eigenschaften legten es natürlich von vorneherein nahe, an deren Betheiligung bei der Thrombose zu denken.

Um nun zu entscheiden, was also die weisse Farbe des Thrombus ausmache, nahmen wir uns vor, möglichst zahlreiche Thromben des verschiedensten Alters und der differentesten Aetiologie genau zu untersuchen, wir sagten uns aber gleich, dass es wohl besonders hierbei auf die ersten Stadien der Thrombose ankomme, weil man da ja doch am besten erkennen könne, wie und aus was ein Thrombus entsteht. Wir wandten uns deshalb sehr bald dem Experimente zu und zwar dem Experimente an grossen Gefässen von Hunden und Kaninchen, mit besonderem Nachdruck aber der directen Beobachtung des strömenden Blutes am Omentum und Mesenterium zu, welche bis dahin noch nicht eingehender in dieser Frage cultivirt war.

Wir haben nun die Gefässe in einer Weise insultirt, welche erfahrungsgemäss zur Thrombose in denselben führt. Wir haben die Gefässe mechanisch verletzt, haben sie mit Nadeln gestochen, angeschnitten, gequetscht und haben Aetzmittel auf dieselben applicirt. Bei den kleinen Omentalgefässen verfolgten wir dann den Effect direct unter dem Mikroskop; die grösseren Gefässe schnitten wir nach Minuten, Stunden, Tagen heraus und untersuchten sie in Schnitten. Wir überzeugten uns nun hier sehr bald, dass in der That den Blutplättchen eine Hauptrolle bei der Thrombose zukommt. Wenn wir z. B. ein Gefäss seitlich mit einer Nadel eingedrückt hatten, so konnten wir jedesmal beobachten,

wie dann an der Stelle der Gefässverletzung sofort die kleinen Blutplättchen anflogen, schnell sich veränderten und an der Gefässwand und untereinander verklebend einen rasch grösser werdenden weissen Thrombus bildeten. Schnitten wir ein Gefäss an und stand die Blutung von selbst, so konnten wir uns auch da überzeugen, dass die Blutplättchen den ersten Verschluss der Gefässwände übernehmen und mit ihren schnell anwachsenden Haufen die Gefässöffnung verstopften. Wir sehen also, dass in den ersten Stadien der Thrombenbildung und besonders in jenen chirurgisch wichtigen Fällen sog. traumatischer Thrombose, die Blutplättchen die Hauptrolle spielen. Aber auch in älteren und umfangreicheren Thromben aus Leichen, überall finden wir sie in grosser Menge, ja eigentlich besteht fast immer der grösste Theil eines Thrombus aus Blutplättchen, welche eben jene schon oft beschriebenen körnigen Massen des Thrombus bilden, über welche man bisher nur eine falsche Vorstellung hatte.

Die farblosen Blutkörper kommen in jenen jungen Blutplättchenpfröpfen, welche z. B. die Gefässwunden verschliessen und die Blutstillung bewirken, geradezu selten vor. In anderen Thromben sind sie zahlreich und oft massenhaft. Eine gewisse Abhängigkeit der Menge von Leucocyten in einem Thrombus lässt sich von dessen Form beobachten. Je bizarrer, buchtiger die Conturen eines Thrombus sind, um so mehr Leucocyten weist er auch auf. Sie liegen dabei meist peripher und in diesen Buchten. Bei dem Wundverschluss spielen die farblosen Blutkörper, wie man aus ihrer äusserst geringen Zahl ersieht, gewiss gar keine Rolle. Aber es ist sehr fraglich, ob sie überhaupt trotz ihrer Menge in anderen Thromben, wirklich zu deren Aufbau viel beitragen. Es ist eine alte, bei den zahlreichen Entzündungsstudien am Froschmesenterium schon gemachte Beobachtung, dass überall da, wo Unregelmässigkeiten im Gefässlumen vorhanden sind, Leucocyten sich anhäufen. Sie liegen da aber immer lose zusammen. Wir haben bei den Circulationsbeobachtungen wiederholt erblicken können, wie von den Haufen farbloser Blutkörper grössere und kleinere Mengen fortgetrieben werden. Es gelingt z. B. auch, farblose Blutkörper aus wandständigen Pfröpfen in das Mesenterialgewebe auswandern zu sehen. Die Leucocyten erscheinen uns deshalb trotz ihrer Menge

als secundäre und accidentelle Auflagerungen resp. als Einschlüsse. Ja manchmal, wenn man sie in den Thrombus immigriren sieht, kann man sich des Eindrucks nicht erwehren, dass sie hier wie so oft bei abgestorbenem und todtem Material im Körper thätig sind und schliesslich mehr an der Auflösung als an dem Aufbau des Thrombus mitwirken.

Integrirender ist jedenfalls die Betheiligung des Blutfaserstoffs an dem Aufbau des Thrombus, des Fibrins, welches, wie wir also sahen aus der Plasma sich ausscheidet. In ganz jungen Thromben kommt es gar nicht oder nur selten vor und beim Gefässwandverschluss spielt es zunächst keine Rolle. In unseren experimentellen Thromben stellte es sich in der Regel am zweiten, dritten Tage ein, ausnahmsweise bei besonders starken Insulten, starken Lapisätzungen, schon früher. In allen älteren Thromben aber findet es sich in dichten Netzen und in oft dichten Strängen.

Aus alledem ersehen wir aber, dass die Farbe des weissen Thrombus durch drei verschiedene Elemente bewirkt wird: durch Blutplättchen, durch Fibrin und durch farblose Blutkörper, und dass gerade die letzteren, denen man bisher eine Hauptrolle bei der Thrombose zuschrieb, für das Zustandekommen eines Thrombus wohl am unwesentlichsten sind.

Gehen wir nun noch kurz auf die weitere Frage ein, weshalb überhaupt ein derartiger weisser Thrombus im Körper entsteht, so müssen wir da zunächst gegen eine Vorstellung ankämpfen, die sich noch viel verbreitet findet, dass nämlich der Thrombus mit einer gewissen Vorliebe im stagnirenden, ruhenden Blute sich bilde. Man stellt sich z. B. noch vielfach vor, dass an der Unterbindungsstelle eines Gefässes ein Thrombus sich bilde. Schon Riedel und Baumgarten haben nachgewiesen, dass Dies nicht statthat und wir konnten Dies vollkommen bestätigen. Es ist auch vielfach, z. B. auch in Cohnheim's Lehrbuch, die Ansicht ausgesprochen worden, bei der Unterbindung reisse das Endothel, krempele sich auf etc. Wir haben sehr häufig Gelegenheit gehabt unterbundene Gefässe in Schnittserien zu untersuchen, wir haben davon aber nie etwas sehen können. Es ist im Gegentheil geradezu auffallend, wie wenig durch die Unterbindung die Gefässwand ge-

schädigt wird. Die Gefässwände legen sich in glatten Falten aneinander, die zwischen den Fäden gefassten Wandpartien schmelzen nekrotisch und werden durch Narbengewebe ersetzt; das Endothel aber oberhalb wuchert und hat in einigen Tagen den Blindsack inwendig schon abgerundet.

Werfen wir überhaupt nur einen Rückblick auf die geschilderte Zusammensetzung des Thrombus, so können wir ohne Weiteres erkennen, dass Stase des Blutes niemals seine Ursache sein wird. Im ruhenden Blute entsteht wohl ein rothes Coagulum, aber nicht ein weisser Thrombus. Wie sollen da grosse Haufen von Blutplättchen und Leucocyten sich ansammeln. Dazu bedarf es der Bewegung, der Circulation. Damit ein kleiner Blutplättchenpfropf grösser werde, müssen immer neue Plättchenmassen an ihn herangeworfen werden. Wir können sagen: der weisse Thrombus bildet sich nur im strömenden Blute, oder richtiger, der Thrombus im lebenden Körper bildet sich als weisser, weil er eben im strömenden Blute entsteht.

Es bedarf nun aber nicht bloss der Circulation schlechtweg, sondern der Charakter dieser Blutströmung ist von eingreifender Bedeutung. Der normale Blutstrom ist vor Thrombose sogar in gewissem Sinne geschützt. Ueberall wo im Körper das Blut in Röhren strömt, da hält es eine eigenartige Ordnung in seinem Flusse ein. Die corpusculären Elemente fliessen alle in der Axe, während an der Gefässwand eine Zone von Plasma bleibt. Man hat dieses Strombild schon lange bewundert, man hat nachgewiesen, dass es auf physikalische Gesetze zurückzuführen ist, aber in seiner ganzen Bedeutung hat man es bisher nicht gewürdigt. Diese Bedeutung besteht eben darin, dass der Blutstrom seine zum Theil sehr hinfälligen Elemente in seine Mitte nimmt und mit einem relativ breiten Mantel von Plasma von der Umgebung isolirt. Der Blutstrom wird durch den Axenfluss seiner Körper selbständiger und unabhängiger von den Gefässwänden. Es entsteht z. B. keine Thrombose, wenn die Gefässwände auch verletzt sind, so lange dieser Stromcharakter erhalten bleibt; es ist nicht richtig, dass jede, auch die geringfügigste Endothelverletzung gleich zur Thrombose führt. Wir konnten Gefässwände durch Aetzung mit Salzsäure oder Lapis auf Centimeter lange Strecken abtödten, ohne

dass sofort Thrombose folgte, wenn nur das abgetödtete Endothel glatt blieb, und man kann in atheromatösen Aorten endothelberaubte aber glatte und dennoch gänzlich Thromben-freie Stellen sehr häufig sehen. Bei normalem Blutfluss kommen eben mit diesen Stellen keine Blutplättchen in Berührung.

Die Sache ändert sich erst, sobald Stromverlangsamungen und Wirbelbildungen Platz greifen. Dann wird nämlich der axiale Charakter aufgegeben und in dem ersten Fall langsamer, im letzteren plötzlich treten die Blutplättchen in die peripheren Strompartien und prallen an die Gefässwände an. Damit ist dann die Hauptbedingung zum Entstehen des weissen Thrombus, die Anhäufung von Blutplättchen gegeben. Der weisse Thrombus ist also in erster Linie das Product einer Circulationsstörung.

Dieser Einfluss der Circulation wirft ein Licht auf mannichfache Verhältnisse. Es wird begreiflich, warum in den Venen eher als in den Arterien, in der Hirnsinus und in den Varicen wieder eher als in grossen Venen Verstopfungen eintreten. Ueberall da, wo der Blutstrom an sich schon langsamer fliesst, ist das Aufgeben seines axialen Charakters und ein Austreten der Blutplättchen in die Randzone durch sehr geringe Insulte zu erreichen; wo aber der axiale Charakter leicht verloren geht oder in der Norm nicht besteht, da wird es eben nur noch des abnormen Contactes z. B. nur einer geringfügigen Endothelveränderung bedürfen, um die Thrombose zu erzeugen. Es liessen sich noch manche Beispiele anführen, die zu Gunsten unserer Auffassung sprechen, es sei hier nur noch eines erwähnt:

Nach den meisten der bisherigen Lehren von der Thrombose soll ein einmal vorhandener Thrombus sich dadurch vergrössern und wachsen, dass er als Gerinnsel neuen Faserstoff auf sich niederschlage. Das klingt ja zur Erklärung des Thrombenwachsthums ganz plausibel. Wie steht es aber mit dem Aufhören dieses Processes? Muss nicht, wenn ein Gerinnsel als Fremdkörper, durch Attraction oder sonst wie fortwährend neue Faserstoffmassen auf sich ablagert, muss dann nicht jedes, auch das kleinste Gerinnsel nach einer gewissen Zeit das Blut des ganzen Gefässsystems zur Gerinnung bringen? Nach unseren Beobachtungen kann man auf

die Frage nach der Art des Thrombenwachsthums eine ziemlich abgerundete Antwort geben. Ein Thrombus wird eben so lange wachsen, als immer neue Blutplättchen an ihn herangeworfen werden und an ihm festkleben, so lange er also mit einem langsam und schwach circulirenden Blutstrom in Berührung kommt; er wird aber aufhören zu wachsen, wenn er an die plasmatische Zone eines kräftig circulirenden Stromes gelangt, der durch seinen axialen Charakter die Blutplättchen vor weiterer Berührung mit dem Thrombus schützt. Die Abschwächung der Circulation ist es, die das Wachsthum der Thromben im kranken Körper befördert, die Energie des Blutstromes, die den gesunden vor ausgedehnter Thrombose schützt.

XXVII.

Ueber einen Fall von operativer Vereinigung einer linksseitig durchgehenden Lippen- und Gaumenspalte bei einem 5 Monate alten Kinde.

Von

Prof. Dr. Julius Wolff

in Berlin.[1])

(Hierzu Tafel VIII, Fig. 1—4.)

M. H.! Wenn ich auf das von mir auf diesen Congressen schon mehrmals[2]) besprochene Thema der Operation der Lippen- und Gaumenspalten auch in diesem Jahre wieder zurückkomme, so geschieht es, weil ich Ihnen einen Krankheitsfall vorstellen zu müssen glaube, der mir aus zwei Gründen Ihrer ganz besonderen Aufmerksamkeit werth zu sein scheint, einmal nämlich wegen des in diesem Falle erreichten kosmetischen Resultates der an der Oberlippe und an der Nase ausgeführten Operationen, und zweitens wegen der aus demselben Falle sich ergebenden Nothwendigkeit, die Zeit für die Operation der Gaumenspalten auf ein noch erheblich geringeres Lebensalter der Patienten herabzusetzen, als es nach meinen vorjährigen Mittheilungen geschehen musste.

Es handelt sich um ein jetzt 9 Monate altes, mit linksseitig durchgehender Lippen- und Gaumenspalte geborenes Kind. Die Lippenspalte ging in der gewöhnlichen Weise in die nach unten offene Nasenhöhle hinein und setzte sich zwischen den weit von einander abstehenden Hälften der Proc. alveolares und palatini

[1]) Vorgetragen am 4. Sitzungstage des Congresses, 7. April 1888. — In Folge eines Versehens ist die betreffende Stelle in den Protokollen nicht bezeichnet. Es muss dies I. S. 98 zwischen No. 9 und 10 sein.

[2]) Verhandlungen der Deutschen Gesellschaft für Chirurgie. 1880. II. S. 136 und 148; 1885. II. S. 387; 1887. II. S. 291; Archiv für klin. Chirurgie. Bd. 25. S. 887 und 899; Bd. 33. S. 159; Bd. 36. S. 934.

des Oberkiefers, der Partes horizontales der Gaumenbeine, des Velum und der Uvula nach hinten fort. Die Hälften der Oberlippe waren mehr als 1 Ctm. von einander entfernt. Zugleich lag die linke Oberlippenhälfte mit dem linken Proc. alveolaris in einem viel tieferen Niveau, als die entsprechenden rechtsseitigen Partieen. Der linke Nasenflügel endlich war in der gewöhnlichen Weise weit zur Seite nach der linken Wange hin verzogen (siehe Taf. VIII, Fig. 1).

Zwei Tage nach der Geburt des Kindes, am 5. Juli 1887, habe ich die Operation der Hasenscharte nach meiner Methode der Lippensaumverziehung[1]) vorgenommen, und später, am 21. Januar d. J., mein Verfahren der Transplantation des an der Spaltseite weit in die Wange verzogenen Nasenflügels nach der Mittellinie hin[2]) zur Verwendung gebracht.

Wenn Sie das kosmetische Resultat dieser beiden Operationen betrachten, so sehen Sie, dass das Kind jetzt eine Oberlippe von ungemein schöner Länge besitzt. In der Mittellinie ist die Oberlippe durch einen kleinen Vorsprung nach unten markirt, und sie erscheint dadurch in ihren beiden Hälften symmetrisch. Zugleich ist sie in ihrer ganzen Breite mit einem bezüglich seiner Lage und seinen Dimensionen genau den normalen Verhältnissen entsprechenden rothen Lippensaume versehen. Ferner ist der linke Nasenflügel aus der Wange herausgeholt und hat seine normale, nach der Mittellinie hin gerichtete Wölbung wiedererlangt. Dadurch haben zugleich die beiden Nasenlöcher, von denen nach der ersten Operation das rechte mit seinem normal schräg gerichteten Oval hoch oben stand, während das linke einen breitgezogenen, in einem viel tieferen Niveau gelegenen und quer gerichteten Schlitz darstellte, eine einander fast vollkommen gleiche Form und Lage erhalten (vgl. Taf. VIII, Fig. 2).

Alles in Allem genommen, so hat durch jene beiden Operationen, und besonders durch die die Lippe und Nase, wie jedesmal, so auch hier, ganz ausserordentlich verschönernde Nasenflügeltrans-

[1]) Vergl. J. Wolff, Die von Langenbeck'sche Lippensaumverziehung u. s. w. Archiv für klin. Chirurgie. Bd. 25. S. 899 und Ueber die Operation der Hasenscharten. Berliner klin. Wochenschrift. 1886. S. 573 und 592.

[2]) Vergl. J. Wolff, Ueber die Behandlung der Gaumenspalten. Archiv für klin. Chirurgie. Bd. 33. S. 159.

plantation, das Kind an Stelle seines bei der Geburt überaus hässlichen Aussehens ein hübsches, regelmässiges Gesicht bekommen, und ich empfehle Ihnen auf Grund eines solchen kosmetischen Resultats meine beiden erwähnten Operationsverfahren auf's Neue zur Nachahmung.

Anfangs December v. J., als das Kind noch nicht volle fünf Monate alt war, habe ich bei demselben die Uranoplastik und Staphylorrhaphie ausgeführt.

Ich bin an diese Operation erst nach schwerem Entschlusse herangegangen, weil es sich um ein sehr schwächliches Kind handelte, welches im Alter von 5 Monaten noch nicht volle 4 Kgrm. Körpergewicht hatte. Wäre nach der Operation Exitus letalis eingetreten, so würde, wie die Dinge noch gegenwärtig liegen, jeder Beurtheiler ganz gewiss geneigt gewesen sein, die Todesursache lediglich in der Operation und keineswegs zugleich in dem dürftigen Ernährungszustande des Kindes zu suchen.

Die Operation hatte indess einen sehr erwünschten Erfolg. Die Gaumenhälften verklebten fast in ihrer ganzen Länge sofort mit einander. Am vorderen Ende der Spalte, wo wegen des immer noch grossen Abstandes der Hälften des Alveolarfortsatzes von einander eine Vereinigung durch die Naht unmöglich war, blieb zunächst eine Fistel zurück. Dieselbe hat sich indess nachträglich, während der inzwischen verflossenen 4 Monate, bis zum fast vollkommen spurlosen Verschwinden geschlossen, der Art, dass man jetzt am vorderen Ende der früheren Spalte nur noch mit Mühe eine für eine feine Sonde durchgängige Oeffnung entdecken kann. Ferner gingen hinten an der Uvula und der untersten Partie des Velum auf einer ganz kleinen Strecke von ca. 8 Mm. Länge die Nähte auf; aber die Spaltränder blieben auch im Bereiche dieser Strecke dicht an einander liegen, und es bedurfte nur einer sehr kleinen, am 13. Februar d. J. von mir vorgenommenen, in der blossen Anfrischung und Vereinigung durch zwei Suturen ohne Hinzufügung von Seitenincisionen bestehenden Nachoperation, um auch hier einen vollkommenen Verschluss zu erzielen. Und so bin ich denn jetzt in der Lage, Ihnen, wie an der Nase und Lippe, so auch am harten und weichen Gaumen des Kindes, die in ihrer ganzen Ausdehnung in schönster Weise verheilt sind, ein überaus befriedigendes Resultat vorführen zu können.

Ich hebe noch besonders hervor, dass das Kind durch die wiederholten operativen Eingriffe nichts weniger als heruntergekommen ist. Im Gegentheil hat es sich nach dem Verschluss des Gaumens in sehr erfreulicher Weise gekräftigt. Nachdem die Beseitigung der Gaumenspalte eine normale Athmung und Ernährung ermöglicht hatte, hat das Kind schnell an Körpergewicht zugenommen, und sein Aussehen so wie sein Ernährungs- und Kräftezustand entsprechen jetzt, wie Sie sehen, ganz und gar dem gleichaltriger normal geborener Kinder.

M. H.! Mit diesem in einem so frühen Lebensalter, bei einer vollkommen durchgehenden Spalte und überdies noch unter ziemlich ungünstigen allgemeinen Verhältnissen erreichten Resultate sind wir unserem Hauptziele in der Gaumennahtfrage sehr nahe gerückt, dem Ziele nämlich, die Technik der Operation derart zu gestalten, dass die Gaumennaht, wie es schon O. Weber, G. Simon und Billroth wollten, in den ersten Lebensmomenten ausführbar wird, um so die bekanntlich höchst traurigen Mortalitätsverhältnisse der Gaumenspaltkinder durch Herstellung normaler Athmungs- und Ernährungsverhältnisse zu verbessern.

Um aber die Operation in einem so frühen Lebensalter zu einer gefahrlosen und im Erfolge sicheren zu machen, ist es nothwendig, das bisherige Operationsverfahren, mit welchem man bekanntlich kaum jemals zu einem auch nur einigermassen genügenden Resultate gelangt ist, vielfach abzuändern. Die Abänderungen, welche ich Ihnen empfehlen möchte, bestehen wesentlich in viererlei Dingen, von denen ich die beiden ersteren schon wiederholentlich erörtert habe und deshalb nur ganz kurz besprechen will, während ich den beiden letzteren heute eine ausführlichere Erörterung widmen möchte.

Die erste Abänderung besteht in der den Blutverlust auf ein Minimum beschränkenden Anwendung der methodischen Compression. Man ist mit diesem Verfahren Herr fast jedes einzelnen Blutstropfens, der herabfliesst, und man beseitigt somit durch diese eminent blutersparende Methode die allerwesentlichste Gefahr der Operation. Das heute vorgestellte Kind illustrirt die Bedeutung der methodischen Compression mehr, als irgend ein anderer meiner Fälle. Das Kind ist nicht weniger als sechsmal von mir operirt worden. Die Uranoplastik und Staphylorrhaphie

wurde, wie Sie nachher erfahren werden, im December v. J. in drei Absätzen von mir vorgenommen; dazu kam die Hasenschartenoperation am 2. Tage nach der Geburt, die Nasenflügeltransplantation im Januar und die Nachoperation an der hintersten Partie der Gaumenspalte im Februar d. J. — Jeder einzelne dieser Eingriffe würde nach den Anschauungen der meisten Autoren der neuesten Literatur als ein wegen des Blutverlustes in hohem Grade lebensgefährlicher und deshalb verbotener erscheinen müssen. Wenn im strengsten Gegensatz zu diesen Anschauungen die sechs Eingriffe in unserem Falle sich nicht als lebensgefährliche, sondern vielmehr als lebensrettende erwiesen haben, so ist dies in erster Reihe dem Verfahren der methodischen Compression, das ich Ihnen nicht dringend genug zu empfehlen vermag, zu verdanken.

Die zweite Abänderung besteht in den eine radicale Wundreinigung bewirkenden Ausspülungen bei Rose'scher invertirter Kopfhaltung des Patienten. Durch diese Ausspülungen wird, wie aus meinen früheren Mittheilungen hervorgeht, das der Operation sonst stets folgende Fieber verhütet oder doch in Schranken gehalten und überdies zugleich ein Regebleiben des Appetites der Patienten bewirkt. Das Verfahren trägt also ebenfalls sehr wesentlich dazu bei, die Schwere des operativen Eingriffes der Gaumennaht abzuschwächen.

Als dritte Modification des bisherigen Operationsverfahrens empfehle ich Ihnen das mehrzeitige Operiren, welches darin besteht, dass man in der ersten Sitzung nur die Ablösung der beiden Seitenlappen vornimmt und 5—8 Tage später die Wundmachung der Spalträuder und die Vernähung, oder dass man gar, wie ich es bei diesem 5 Monate alten Kinde mit Vortheil gethan habe, erst nur den einen Lappen ablöst, 5—8 Tage später den zweiten, und dass man wiederum 5—8 Tage später die Ränder wundmacht und vernäht.

Wenn man so verfährt, so gewinnt man für die Verheilung der ganzen Nahtreihe per primam intentionem sehr viel bessere Chancen, als sie das einzeitige Operationsverfahren gewährt.

Man vollführt nämlich die zweite, in der Wundmachung und Vernähung bestehende, zwar sehr schwierige, aber doch bezüglich der Dignität des durch sie bedingten operativen Eingriffes relativ unbedeutende Operation zu einer Zeit, in welcher sich der Patient

von dem ersten, in der Loslösung der Lappen vom Knochen bestehenden und somit sehr schweren Eingriff wieder vollkommen erholt hat, zu einer Zeit überdies, in welcher die Lappen ein vollständig reines Aussehen gewonnen haben, in welcher der Kranke frei von Schmerzen und von Fieber ist, und in welcher er sich bereits wieder des besten Appetites erfreut. Dass aber die Vernähung eher gelingt, wenn sie auf die Zeit des vollkommen guten subjectiven und objectiven Befindens verschoben, als wenn sie zur Zeit der zu erwartenden schweren Nachwirkungen der Lappenablösung vorgenommen wird, das ist ohne Weiteres einleuchtend.

Aber auch noch in einer anderen Weise wird durch das mehrzeitige Operationsverfahren die Prima intentio gesichert.

Mehrere Tage nach der Operation sind die abgelösten Lappen sehr viel lebensfähiger geworden, und es lässt sich namentlich auch dann der Grad ihrer Lebensfähigkeit sehr viel besser beurtheilen, als unmittelbar nach der Operation. In einem so eben aus allen seinen seitlichen und oberen Verbindungen abgelösten Lappen sind aus naheliegenden Gründen die Circulationsverhältnisse zunächst noch sehr mangelhafte. Ein Theil der bisherigen Misserfolge der Gaumennaht beruht, wie ich mich überzeugt habe, auf dem Eintreten kleiner circumscripter an den Spalträndern der Lappen auftretender Nekrosen, deren Entstehung lediglich durch die schlechten Circulationsverhältnisse der soeben abgelösten Lappen verursacht wird. — Namentlich tritt bei einzeitiger Operation durchgehender oder sehr weit nach vorn reichender und demgemäss die Loslösung sehr langer Lappen nothwendig machender Spalten zuweilen ein Umstand ein, der unmöglich anders erklärt werden kann, als durch die in Rede stehende anfängliche Mangelhaftigkeit jener Circulationsverhältnisse. Man erlebt es nämlich in solchen Fällen manchmal, dass die primäre Vereinigung der zusammengenähten Lappen nur an den vordersten und hintersten Partieen der Spalte, also im Bereiche der Uvula und des Velum einerseits und im Bereiche des Proc. alveolaris andererseits gelingt, während an den dazwischen gelegenen mittleren, der Gegend des Proc. palat. max. sup. entsprechenden Partieen der Spalte die Nähte sich wieder trennen[1]). Daraus ersieht man, dass an sehr langen Invo-

[1]) In der instructivsten Weise trat ein solches Verhalten bei dem von mir am 19. Mai 1887 operirten 13 Monate alten Walter v. C. aus Gumbinnen

lucrumlappen die der vorderen und der hinteren Ernährungsbrücke zunächst gelegenen Partieen wegen ihrer besseren Circulationsverhältnisse leichter mit einander verkleben, als die von den Ernährungsbrücken weiter entfernt gelegenen mittleren Partieen.

Das Entstehen der in Rede stehenden den Erfolg der Operation wesentlich oder ganz vereitelnden circumscripten Nekrosen mitten in der Nahtreihe lässt sich nun aber vermeiden, wenn man erst einige Tage nach der Ablösung die inzwischen wieder mit guter Circulation versehenen Lappen vernäht.

Die Richtigkeit des soeben Gesagten wird am besten durch die Thatsache illustrirt, dass es mir mit Hilfe des mehrzeitigen Operationsverfahrens öfters gelungen ist, bei angeborenen und erworbenen Gaumendefecten unter den allerschwierigsten Verhältnissen noch einen Erfolg zu erzielen, der bei einzeitiger Operation unmöglich erreichbar gewesen wäre. Zwei der in der Rede stehenden Fälle mögen zum Beweise hier eine kurze Erwähnung finden. Der erstere der Fälle, der durch Herrn Dr. Ueberholz[1]) bereits ausführlich mitgetheilt wurde, ist zugleich derjenige, welcher mich zuerst auf die Idee des mehrzeitigen Operirens gebracht hat.

Bei einer 45jähr. Dame mit einer bis nahe an den Proc. alveolaris nach vorn reichenden angeborenen Gaumenspalte, die ich im Januar 1887 operirte, geschah das unter meinen bei nunmehr etwa 60 Kranken ausgeführten Operationen der angeborenen Gaumenspalte sonst beispiellose Unglück, dass der ganze rechtsseitige Lappen mit Ausnahme seiner Velum- und Uvulapartie in Folge eines bei der Operation geschehenen queren Einrisses gangränös wurde. Nach der Verheilung der Wunde erschien der Defect im Gaumen in einer erschreckenden Weise über doppelt so gross als zuvor. In einem unmittelbar neben den Backzähnen gelegenen, nur wenige Millimeter breiten und deshalb für eine Ablösung und Vernähung in der gewöhnlichen Manier gänzlich unbrauchbaren Streifen bestand der ganze übrig gebliebene Rest des rechtsseitigen Involucrum palati duri. Am 5. März 1887 unternahm ich es, diesen schmalen Streifen zunächst nicht für sich, sondern zugleich mit seiner ziemlich ebenso schmalen knöchernen Unterlage beweglich zu machen, indem ich den Proc. alveolaris, der bei dem Mangel eines Proc. palatinus allein den knöchernen Defectrand

---

ein, bei welchem, wie aus meiner vorjährigen Mittheilung über diesen Fall (vgl. Ueber Uranoplastik und Staphylorrhaphie im frühen Kindesalter. Archiv für klin. Chirurgie, Bd. 36. S. 957. Fall 7) zu ersehen ist, erst durch die am 8. October 1887 vorgenommene Nachoperation die Vereinigung der mittleren Partie der Spalte gelang.

[1]) Franz Ueberholz, Ein Beitrag zu der Operation der angeborenen Gaumenspalte. Inaug.-Dissert. Berlin 1887.

bildete, unmittelbar neben den Backzähnen durchmeisselte. Dabei bekam der innere Rand des schmalen Involucrumstreifens eine so verdächtige blauschwarze Färbung, dass bei weiterer Fortsetzung der Operation lediglich eine neue Gangrän des Involucrumstreifens hätte eintreten müssen. Es wurde deshalb die Operation unterbrochen. Nach 5 Tagen, während welcher tägliche Ausspülungen bei herabhängendem Kopfe und Lockerungen des beweglich gemachten Knochen- und Involucrumlappens vorgenommen worden waren, hatte sich die blauschwarze Färbung verloren und waren wieder gute Circulationsverhältnisse in dem Involucrumstreifen eingetreten. Am 10. März wurde die Loslösung des rechten Knochen- und Weichtheillappens weiter fortgeführt und zugleich mit der Ablösung des schmalen Involucrumstreifens vom Knochen rechterseits der Anfang gemacht; namentlich nach vorne wurde der Lappen so weit gelockert, dass sich das Elevatorium zwischen Involucrum und Knochen bis über die Medianlinie hinaus gegen die linke Seite hin schieben liess. Erst am 15. März glaubte ich es wagen zu dürfen, rechterseits wieder einen gehörigen Involucrumlappen zu bilden und denselben mit dem auf's Neue abgelösten und angefrischten linksseitigen Lappen zu vernähen. Jetzt war in der That zu meiner grossen Freude die Operation von Erfolg gekrönt. Die Patientin hat gegenwärtig einen normal erscheinenden und nur etwas weiter als gewöhnlich von der hinteren Rachenwand abstehenden Gaumen. Mit Hülfe eines Rachenobturators und sorgfältigen Sprachunterrichts hat sie eine durchaus verständliche und bereits ziemlich wohlklingende Sprache gewonnen.

Der zweite Fall betrifft einen 78jährigen, im October 1887 von mir operirten General a. D. mit einem erworbenen runden, ca. 1 Ctm. im Durchmesser betragenden, in der Medianlinie befindlichen Gaumendefect, der so weit nach vorne gelegen war, dass zwischen den Schneidezähnen und dem Defect sich nichts befand, als eine Zahnfleischbrücke von kaum 5 Mm. Breite. Hätte ich hier unmittelbar nach der Bildung der Lappen die Anfrischung im Bereiche der winzigen Zahnfleischbrücke und die Vernähung der Lappen vornehmen wollen, so wäre unzweifelhaft die ganze Zahnfleischbrücke abgestorben. Dadurch indess, dass ich nach der Lappenbildung 6 Tage abwartete, bis die abgelösten Lappen auch im Bereiche der schmalen Zahnfleischbrücke genügend gute Circulationsverhältnisse gewonnen hatten, und jetzt erst die Wundmachung und Vernähung vornahm, gelang die Operation in der erwünschtesten Weise in einem Zuge.

Endlich aber besteht auch noch darin ein Vortheil des mehrzeitigen Operationsverfahrens, dass das bei der Operation verlorengehende Blut nicht auf einmal verloren wird, dass vielmehr der Patient sich erst wieder von dem ersten Blutverlust vollkommen erholen kann, ehe der zweite erfolgt. Dieser Vortheil kommt bei Verwendung der methodischen Compression, bei welcher der Blutverlust im Ganzen ein äusserst geringer ist, nicht so sehr in Betracht, als er bei der früheren Art der Blutstillung von Bedeutung gewesen sein würde. Immerhin muss man doch gerade bei

Kindern in den ersten Lebensmonaten, bei welchen es auf jeden einzelnen Blutstropfen, der verloren geht, ankommen kann, den erwähnten Vortheil mit in Anschlag bringen. Bei dem heute vorgestellten Kinde beispielweise habe ich wegen des sehr dürftigen Ernährungszustandes, den das Kind darbot, die Uranoplastik und Staphylorrhaphie als dreizeitige Operation ausgeführt, um so den ohnehin schon äusserst geringfügigen Blutverlust in drei Absätzen erfolgen zu lassen und dadurch seine etwaige nachtheilige Bedeutung für den Organismus ganz und gar zu eliminiren.

Ich komme schliesslich zu der vierten Modification des bisherigen Verfahrens bei der Gaumennaht, die ich Ihnen empfehlen möchte. Dieselbe besteht in der Anlegung einer besonderen „Stütz- oder Seitenschnittsnaht" ausser der gewöhnlichen Vernähung.

Bei noch so ausgiebiger Seitenincision behalten die abgelösten Lappen häufig die Tendenz, sich wieder nach den Seiten hin in ihre alte Position zurückzubegeben. Dadurch wird eine nachtheilige, der Vernähung entgegenwirkende Zerrung an der Nahtreihe ausgeübt, welche nicht selten den Erfolg der schönsten Operation verdirbt.

Jener Tendenz lässt sich nun aber in sehr erfolgreicher Weise durch eine folgendermassen anzulegende Stütznaht entgegenwirken. Man führt einen Silberfaden von der Seitenincision her und von hinten nach vorn mit dem einen Ende durch den rechten, mit dem anderen durch den linken Lappen, wie es die Fig. 3 der Taf. VIII. darstellt. Knüpft man nun die Fadenenden an einander, wie es in Fig. 4 abgebildet ist, so stellt der Silberdraht die lateralen Partieen der beiden Lappen in etwas schräg senkrechter Richtung auf und drängt die Lappen gegen die Mittellinie hin derart zusammen, dass nunmehr ein die mediane Nahtreihe schädigender Zug nach aussen nicht mehr stattfinden kann. Dabei kann der Draht, falls er durchschneidet, offenbar immer nur nach aussen, nicht aber, wie die gewöhnlichen Nähte, gegen die Mittellinie hin durchschneiden.

Eine wie erstaunlich grosse, das seitliche Zurückweichen der Lappen verhindernde, Wirkung durch eine solche Stütznaht ausgeübt werden kann, das wird am besten durch den sehr merkwürdigen Verlauf einer von mir im December v. J. bei einem 24jährigen Patienten ausgeführten Gaumenspaltoperation illustrirt.

Der mir von Herrn Collegen Lassar überwiesene Patient hatte eine

angeborene, 6 Ctm. lange, nach vorne bis nahe an die Zähne heranreichende Gaumenspalte. Ich hatte die Ablösung der Lappen vorgenommen in der Absicht, 5—8 Tage später, wie gewöhnlich, die Anfrischung und Vernähung auszuführen. Indess schon nach 3 Tagen bemerkte ich, dass sich die Lappen ganz von selber, und zwar fast in der ganzen Ausdehnung der Wunde bis nahe an die Uvulahälften heran ausserordentlich schön aneinander legten. Zugleich bildeten sie durch Umkrämpung nach unten einen gegen die Mundhöhle zu gerichteten niedrigen Wall, der Art, dass die am meisten median gelegenen Partieen der oberen, durch die Ablösung vom Knochen entstandenen Wundflächen der beiden Lappen mit einander in Berührung gebracht wurden. Ich kam dadurch auf die Idee, die Lage, welche die Lappen spontan angenommen hatten, durch eine in der beschriebenen Weise anzulegende, dem hinteren Ende der Seitenschnitte nahe gelegene Stütznaht aus Silberdraht dauernd zu fixiren. — Dies Verfahren führte zu dem staunenswerthen Ergebniss, welches ich ursprünglich gar nicht beabsichtigt hatte und unmöglich hatte erwarten dürfen, dass die ganze Spalte des harten Gaumens und sogar noch ein Theil der Spalte des weichen Gaumens unmittelbar, d. h. ohne jede Anfrischung und mediane Vernähung, durch directe Verklebung jener medianen Partieen der oberen Wundflächen der Lappen dauernd verheilten. Es bedurfte nachträglich nur einer ganz kleinen, ohne Narkose und ohne neue Seitenincisionen in wenigen Minuten ausgeführten Nachoperation, bestehend in der Anfrischung und Vernähung der Uvulahälften und des hintersten halben Centimeters der Velumhälften, um den Erfolg zu einem vollkommenen zu machen.

Es ist also in dem hier mitgetheilten Krankheitsfalle durch die Seitenschnittsnaht noch viel mehr erreicht worden, als in den Fällen erworbener Gaumendefecte von Dudon[1]), in welchen dieser Autor die Spalträndер zwar auch nicht vernäht, aber doch angefrischt hat, und in welchen alsdann die Lappen durch die — in der Pariser Societé de Chirurgie mit Recht von vielen Seiten getadelte — Manier der Umlegung eines Bandstreifens zusammengehalten worden waren.

Trotz des in dem von mir berichteten Falle erreichten glänzenden Resultates der Seitenschnittsnaht bin ich indess bis auf Weiteres der Meinung, dass man sich in analogen Fällen nicht jedesmal auf die Seitenschnittsnaht allein verlassen soll. Es dürfte richtiger und sicherer sein, die Seitenschnittsnaht, wie ich es jetzt fast immer thue, mit der gewöhnlichen Art der medianen Vernähung der Spalträndер zu combiniren.

[1]) Dudon, Sur un point de la technique des opérations plastiques sur le palais. Revue de chirurgie. 1888. No. 1.

XXVIII.

Ueber einen Fall von angeborener Flughautbildung.

Von

Prof. Dr. Julius Wolff

in Berlin.[1])

(Hierzu Taf. VIII, Fig. 5.)

M. H.! Ich habe die Ehre, Ihnen einen Fall von sehr merkwürdigen angeborenen Missbildungen vorzustellen, welche ausser hohem pathologisch-anatomischen zugleich ein chirurgisches Interesse darbieten.

Es handelt sich um ein 10jähriges in Berlin geborenes Mädchen, bei welchem unsere Aufmerksamkeit in erster Reihe durch ein wunderbares, zwischen Ober- und Unterschenkel der linken Seite ausgebreitetes Gebilde gefesselt wird, das ich, da ein ähnliches Gebilde nur in der Thierwelt, und zwar im Flügel der Vögel als sog. „Patagium" vorkommt, als „Flughaut" bezeichnen möchte. Diese Benennung liegt um so näher, als bei demselben Kinde an der rechten Hand Syndaktilie vorhanden ist, welche wir ja mit einem ähnlichen Namen, mit dem der „Schwimmhaut" bezeichnen.

Das von Herrn Geheimrath Dr. Julius Meyer meiner Klinik überwiesene Kind stammt von durchaus gesunden, kräftigen und gut gebauten Eltern. Die einzig vorhandene Schwester des Kindes ist körperlich und geistig normal. Pat. hat ein leidlich hübsches Gesicht und zeigt einen ziemlich guten Ernährungszustand. Ihre Intelligenz ist nicht sonderlich gut entwickelt; indess ist Pat. doch keinesfalls idiotisch. Ihre Unfertigkeit im Schreiben, Lesen und Rechnen

[1]) Zum Theil vorgetragen am 2. Sitzungstage des Congresses, 5. April 1888.

kommt zum Theil auf Rechnung des Umstandes, dass sie keine Schule besuchen konnte, und zu Hause keinen rechten Unterricht genoss.

Die linke untere Extremität ist gegen die rechtsseitige um circa 12 Ctm. verkürzt und kann im Kniegelenk activ und passiv nur bis zu einem Winkel von ca. 100° gestreckt werden. Die weitere Streckung wird durch die bei der Streckbewegung sich anspannende sogleich näher zu beschreibende Flughaut unmöglich gemacht. Von dem erwähnten Maximum der möglichen Streckung ab lässt sich das Kniegelenk in normaler Weise activ und passiv unter faltigem Zusammenlegen der Flughaut bis zu einem sehr spitzen Winkel beugen.

Die Weichtheile der Beugeseite der linken unteren Extremität setzen sich in eine dreieckige, platte, $^1/_2$—2 Ctm. dicke, gegen die Basis des Dreiecks hin sich verdünnende, in ihrer ganzen Ausdehnung weiche und überall von normaler Haut bedeckte Masse fort (cfr. Taf. VIII, Fig. 5.). Die Höhe der dreieckigen Masse in der Gegend des Kniegelenkes beträgt etwa 11 Ctm.; die Höhe des ganzen Dreieckes bis zum höchsten Punkt der spitzwinkeligen Erhebung des Kniegelenkes etwa 16 Ctm. — Die vom Fersenhöcker gegen den Sitzhöcker hin verlaufende Basis des Dreieckes stellt bei der maximalen Kniegelenksstreckung von circa 100° eine gerade Linie dar, während sie bei ruhigem Sitzen des Kindes, wobei das Kniegelenk in einem etwas weniger als einen Rechten betragenden Winkel steht, eine leichte Convexität nach oben darbietet (vgl. Fig. 5). Längs der Basis des Dreieckes fühlt man einen den Fersen- und Sitzhöcker verbindenden straffen und unnachgiebigen Sehnenstrang von etwa $^1/_2$ Ctm. Durchmesser. Parallel dem unteren Ende dieses Stranges, zwischen ihm und dem Calcaneus fühlt man die auffällig schlaffe und nicht sehr deutlich palpable Achillessehne, sowie ihre Fortsetzung nach oben in die sich breit in die platte übrige Muskulatur des Gebildes verlierenden Muskelmassen des Gastrocnemius und Soleus. In der Oberschenkelpartie des Gebildes fühlt man handbreit oberhalb des straffen Basisstranges, etwa in der Mitte zwischen diesem und dem Kniegelenk die Sehnen des M. semitendinosus und semimembranosus, die sich nach unten undeutlich gegen das obere Ende der Tibia hin verfolgen lassen; dagegen ist die Bicepssehne nicht zu fühlen. Die Patella fehlt.

Die von Herrn Prof. A. Eulenburg auf meine Bitte vorgenommene electrische Untersuchung des Gebildes hat Folgendes ergeben:

Bei der faradischen Reizung des N. peroneus an der dem Capitulum fibulae entsprechenden Stelle erfolgt deutliche Dorsalflexion des Fusses und der Zehen mit Adduction der Fussspitze und Hebung des inneren Fussrandes, deutliches Vorspringen der Sehnen des Tibialis anticus und der Extensorensehnen für die ausser der grossen Zehe einzig vorhandenen beiden übrigen Zehen; auch die Sehne des M. peroneus longus ist in der Nähe des Malleolus externus schwach vorspringend zu fühlen (Reizstärke 110 Mm.). — Den N. tibialis erreicht man, wenn man von der Reizstelle des N. peroneus etwa 4 Ctm. in senkrechter Richtung nach abwärts gegen die Convexität der Schwimmhautbasis rückt. Die Reizstelle befindet sich also 5—6 Ctm. oberhalb der höchsten Stelle der Convexität der Schwimmhaut und etwa 12 Ctm. unterhalb des höchsten Punktes der spitzwinkeligen Erhebung des Kniegelenkes. Der Reizeffect besteht in Plantarflexion des Fusses und der Zehen; die anzuwendende Reizstärke ist grösser, als bei Peroneusreizung (80—90 Mm.). Ob man es hierbei mit einer wirklichen Reizung des Nervenstammes, oder mit einer directen Reizung der Gastrocnemii zu thun hat, lässt sich mit Sicherheit nicht entscheiden. Contraction der Beugemuskeln des Unterschenkels (M. semitendinosus und semimembranosus) lässt sich auf dem Wege intramusculärer Reizung erzielen (80 Mm. Rollenabstand); dagegen lässt sich eine Contraction des Biceps nicht nachweisen. Der M. vastus internus ist sowohl intramusculär, als von dem Nervenast aus an der Innenseite des Oberschenkels ziemlich gut zu erregen. Es erfolgt dabei eine deutliche Streckbewegung im Knie, wodurch der Beugungswinkel etwas über einen Rechten vergrössert wird. Der Vastus externus ist bei starkem Strom (70 Mm.) ebenfalls erregbar. Die directe Reizung des M. rectus femoris ergiebt ein gleiches Resultat. Die Adductoren und der M. sartorius zeigen deutliche Wirkung (Reizstärke 75 Mm.).

M. H.! Das so eben beschriebene Gebilde steht, soweit ich Dies übersehen kann, bis jetzt als ein Unicum da. Die Werke über angeborene Missbildungen von Förster, v. Ammon und Ahlfeld enthalten, ebenso wie die übrige Literatur über angeborene Missbildungen, die ich bezüglich unseres Gebildes durchzusehen vermochte, keine Andeutung über das Vorkommen von Gebilden ähnlicher Art.

Dagegen giebt es unter physiologischen Verhältnissen in der Thierwelt Flughäute oder Patagia, die mit dem bei unserer Patientin vorhandenen Gebilde eine gewisse Analogie darbieten.

Ich verdanke Herrn Prof. Franz Eilhard Schulze und Herrn Dr. Sklarek die Kenntniss der Literatur der Flughäute. Bei Betrachtung unseres Falles dürfte es nicht ohne Interesse sein, Folgendes, das ich dieser Literatur entnommen habe, zu erfahren:

Eine Flughaut zwischen Ober- und Unterschenkel, wie in unserem Falle, kommt bei keinem Thiere vor. Die Flughäute der verschiedenen Thiere sind entweder zwischen Rippenfortsätzen oder zwischen den Fingern, oder zwischen den oberen Extremitäten einerseits und den unteren andererseits ausgespannt, oder endlich, wie bei den Vögeln, zwischen Ober- und Vorderarm. Die Flughaut der Vögel kommt also unserem Gebilde am nächsten.

Die Flughäute der Flugeidechsen sind an der Rumpfseite angebracht, und die Extremitäten sind an ihnen nicht betheiligt. Die Flughäute werden vielmehr gestützt und brauchbar gemacht durch einige Paare fadig verlängerter Rippen, wie ein Schirm durch Stangen. [1])

Unter den urweltlichen Reptilien hatte der Pterodactylus eine Flatterhaut, die nur zwischen vorderen und hinteren Extremitäten ausgespannt sein konnte, da die Hand nur einen zu diesem Behufe verlängerten Finger besitzt. [2])

Bei den fliegenden Säugethieren wird dadurch eine Flatterhaut erzeugt, dass die Gliedmaassen in weit ausgebreiteter Seitenhaut stecken und diese Seitenhaut als steife Stützen tragen und spannen. [3])

Während es sich aber bei den fliegenden Eichhörnchen um Hautfalten oder Fallschirme handelt, die zwischen Vorder- und Hinterextremität jeder Seite ausgespannt sind [4]), besitzen die Fledermäuse schwimmhautartige Ausbreitungen der Haut zwischen stabförmig ausgezogenen, gegen einander verstellbaren Fingern. [5])

Bei den Vögeln finden sich als Hautduplicaturen zwei Flughäute (Patagium, Plica alaris); eine hintere zwischen dem Rumpf und der inneren Fläche des Oberarmes und eine vordere Flughaut zwischen Ober- und Vorderarm. In die hintere inserirt sich ein von den mittleren Rippen kommender Muskel, der dieselbe anspannt; in die vordere begeben sich zwei, der von der Schultergegend kommende, in seinem Ursprung sehr variirende M. tensor patagii anterioris longus und der zweiköpfige Biceps. [6])

Ausser der Flughaut finden wir bei unserer Patientin noch so viele andere und zum Theil ebenfalls sehr merkwürdige Missbildungen, dass man das Kind als ein kleines Raritätencabinet bezeichnen könnte.

---

[1]) cf. H. A. Pagenstecher, Allgemeine Zoologie oder Grundsätze des thierischen Baues und Lebens. Berlin 1881. 4. Theil. S. 770.

[2]) Bergmann und Leuckart, Anatomisch-physiologische Uebersicht des Thierreichs. Stuttgart 1852. S. 344.

[3]) Pagenstecher, l. c. p. 949.

[4]) cf. Bergmann und Leuckart, l. c. p. 405.

[5]) Pagenstecher, l. c. p. 816.

[6]) cf. Stannius, Lehrbuch der vergleichenden Anatomie der Wirbelthiere. Berlin 1846. S. 275. — Bronn, Klassen und Ordnungen des Thierreiches. Fortgesetzt von Selenka. 6. Bd. 4. Abth. 3.—6. Lief. Leipzig und Heidelberg 1870. S. 122 und 123 und Taf. XX, Fig. 2 und fortgesetzt von Gadow, 11. und 12. Lief. 1885. S. 254 und 255 und Taf. XXa, Fig. 1 und 2; cf. auch Pagenstecher, l. c. p. 817.

Zunächst zeigen beide Füsse der Patientin ein sehr auf
Verhalten.

An der mit der Flughaut versehenen linken unteren
mität ist der in Equinusstellung befindliche Fuss im Ganzen
merlich entwickelt. Er besitzt ausser der grossen nur no
4. und 5. Zehe, während die 2. und 3. fehlen. Von den
tarsen fehlt jedenfalls der dritte, während der 4. und
handen sind, und in normaler Weise mit den zugehörigen
articuliren. Die grosse Zehe articulirt mit einem sehr verbre
Metatarsus, der wohl als eine Verwachsung des 1. und
tatarsus angesehen werden muss. Wenigstens ist im Met
phalangealgelenk der grossen Zehe die Gelenkfläche des Cap
metacarpi sehr viel breiter, als die der Phalanxbasis, un
prominirt erstere sehr stark nach der lateralen Seite hin
grosse Zehe selbst befindet sich in Valgusstellung; ihre Sp
demgemäss der der 4. Zehe genähert. — Zwischen den
Metatarsen der grossen Zehe einerseits und denen der 4. und
andererseits findet sich eine tiefe bis an die Tarsalkn
reichende durch die Haut und sämmtliche Weichg
gehende, den ganzen Mittelfuss in zwei gesonderte
ten theilende Einkerbung. Die Entfernung der Spit
grossen Zehe bis zum hinteren Ende der Spalte beträgt 6,
während sie von der Linie der Metatarsophalangealgelen
3 Ctm. entfernt ist.

Der rechte Fuss zeigt — bei im Uebrigen normalen
halten der rechten unteren Extremität — die Erscheinungen
Klumpfusses allerhöchsten Grades. Auf der Höhe de
sum pedis befinden sich in der bei dieser Deformität gewöhn
Weise zwei derbe sog. Gehschwielen. Dieselben verdienen in
unserem Falle nicht recht ihren Namen, weil das Kind bisher
haupt noch niemals hat gehen können. Die Schwielen sin
vielmehr durch Anstemmungen des Fusses gegen feste
stände beim Umherkriechen der Patientin entstanden. Gegen
sehen Sie Nichts von dem Klumpfuss, weil derselbe n
meines portativen Wasserglasverbandes, der jetzt den Fus
deckt, vor 14 Tagen von mir redressirt worden ist. Indes
Ihnen die Photographie (s. Fig. 5) und der vor Ausführu

Redressements abgenommene Gypsabguss die ursprüngliche Beschaffenheit des Fusses.

Während die linke Hand normal ist, befindet sich an der rechten Hand eine Syndaktylie zwischen dem 2., 3. und 4. Finger, und zwar in der sehr seltenen Gitterform, bei welcher nur die Fingerspitzen mit einander verwachsen sind, während die hinteren Partieen der drei mittleren Finger der Hand in regulärer Weise von einander getrennt sind. Die drei verwachsenen Finger sind zugleich sehr verkürzt und zwar in Folge von Phalangendefecten, die je nach der verschiedenen ursprünglichen Fingerlänge an jedem der drei Finger von verschiedener Art sind. Am Mittelfinger nämlich fehlt das Mittel- und Nagelglied; am zweiten Finger fehlt nur das Nagelglied; am vierten Finger endlich fehlt das Nagelglied, während zugleich das Mittelglied etwa um die Hälfte kürzer ist, als an der gesunden Seite. An den Spitzen der drei durch Syndaktylie verbundenen Finger befindet sich je ein rudimentärer Nagel.

Neben dem 2. Lendenwirbel, und zwar in einer Entfernung von etwa 4 Ctm rechts vom Proc. spinosus des betreffenden Wirbels befindet sich auf einer $4^1/_2$ Ctm. breiten und $2^1/_2$ Ctm. hohen Fläche eine narbige Beschaffenheit der Haut. Mitten auf dieser narbigen Hautstelle sitzt ein schwanzähnliches Gebilde, welches indess, wie die meisten der als menschliche Schwänze beschriebenen Anhängsel nichts anderes ist, als ein Lipoma pendulum. Dasselbe ist $3^1/_2$ Ctm. lang und $1^1/_2$ Ctm. breit. Der hintere und zugleich äussere Rand des Lipoms ist nur zur Hälfte an der Rückenhaut adhärent; zur anderen Hälfte ist er frei. Auf der Höhe des so eben beschriebenen Lipoms, d. h. auf der unteren Fläche des in einer herabhängenden Lage befindlichen Gebildes sitzen wiederum zwei kleinere nach unten herabhängende Lipomata pendula auf. Jedes der letzteren hat eine Länge von etwa 1 Ctm., während zugleich das äussere circa 3 und das innere circa 6 Mm. breit ist.

Etwas weiter nach rechts und oben von dem Lipoma pendulum befindet sich an der rechten Seite des Rückens eine merkwürdige Hautbrücke, unter welcher man den kleinen Finger hindurchzwängen kann. Die Brücke ist etwa 2 Ctm. hoch,

8 Ctm. breit und $^1/_2$ Ctm. dick. Sie verläuft schräg aufwärts nach aussen über die Gegend der 11. und 12. Rippe hinweg bis zur rechten Axillarlinie. Die Oberfläche der Hautbrücke ist von narbiger Beschaffenheit. Ein narbiger Strang zieht sich von der Narbenhaut des Lipoms zu der der Hautbrücke schräg hinauf.

Geht man von der Hautbrücke noch weiter nach rechts und aufwärts zur Vorderfläche des Thorax, so trifft man in der rechten Mamillarlinie auf eine ziemlich stark unter der Haut prominente spitzwinkelige Rippenverbiegung. An der betreffenden Stelle sind die vorderen Enden der 6. und 7. Rippe mit einander verwachsen und bilden zusammen die spitz hervorragende Deformität.

Wiederum eine kleine Strecke weiter nach rechts und oben hin, etwa 3 Ctm. rechts von der Mittellinie nimmt man neben dem in normaler Weise in der Medianlinie gelagerten zweizackigen Proc. ensiformis einen zweiten einzackigen senkrecht vom Seitenrande des Sternum herabsteigenden Proc. ensiformis wahr, welcher etwa 1 Ctm. tiefer nach unten reicht, als sein normaler Nachbar.

Alle hier erwähnten Gebilde, der abnorme Proc. ensiformis, die spitzwinkelige Rippenverbiegung, die Hautbrücke, der zum Lipoma pendulum gehende Narbenstrang und das Lipoma pendulum selber liegen in einer regelmässig bogenförmigen etwa 22 Ctm. langen Linie, die am normalen Proc. ensiformis beginnt, und schräg abwärts über die rechte Thoraxhälfte nach aussen und hinten bis zum Proc. spinosus des 3. Lendenwirbels herabläuft. Der gegenseitige Abstand des Lipoms, der Brücke, der Rippendeformität und des überzähligen Schwertfortsatzes von einander beträgt 4—7 Ctm.

Ausserdem ist eine linksconvexe Lumbalscoliose vorhanden. Die scoliotische Thoraxdeformität erscheint bei der Betrachtung des Thorax von vorn noch viel auffälliger, als bei der Betrachtung von hinten. Das rechte Taillendreieck erscheint bei der Vorderansicht sehr vertieft, während das linke, entsprechend der convexen Gestalt der linken Axillarlinie fast ganz verschwunden ist. Die rechte Mamilla ist 11, die linke $13^1/_2$ Ctm. von der betreffenden Clavicula entfernt; die Entfernung der rechten Mamilla vom Nabel beträgt 19, die der linken dagegen nur 15 Ctm.

Was das chirurgische Interesse unseres Falles betrifft, so kann es keinem Zweifel unterliegen, dass es möglich sein wird, durch operative Massnahmen und Verbände das Loos der Patientin sehr wesentlich zu verbessern.

Ich habe bereits vorhin nebenbei bemerkt, dass das unglückliche Kind bisher nur auf den Knieen umherzurutschen vermochte. Bei nassem Erdboden konnte sie das Haus nicht verlassen, und ein Schulbesuch war daher unmöglich.

Ich glaube, dass es keinerlei Schwierigkeiten oder Gefahren darbieten wird, die dreieckige Flughaut, wie ich es beabsichtige, in der Richtung der Höhe des Dreieckes so weit zu durchschneiden, bis die vollkommene Extension im Kniegelenk ermöglicht ist. Wenn dies geschehen und zugleich das Klumpfussredressement vollendet sein wird, so lässt sich erwarten, dass mit Hülfe einer prothetischen Verlängerung der verkürzten linken unteren Extremität die Patientin aufrecht gehen können wird.) Die Durchtrennung wird natürlich unter Berücksichtigung der von Prof. Eulenburg durch elektrische Prüfung festgestellten Lage des N. peroneus und tibialis geschehen müssen.

Selbstverständlich werde ich auch die Syndaktylie der mittleren Finger der rechten Hand beseitigen.

Es wird mir hoffentlich möglich sein, Ihnen im nächsten Jahre das Kind aufrecht gehend vorzuführen.

XXIX.

Zur operativen Behandlung des Prolapsus recti et coli invaginati.

Von

Dr. Johann Mikulicz,

Professor der Chirurgie in Königsberg i. Pr.[1])

(Hierzu Tafel IX.)

M. H.! Die Operation, für welche ich Ihre Aufmerksamkeit in Anspruch nehmen möchte, ist keine neue. Wir erfahren aus der älteren Literatur, dass sich die Chirurgen noch zu einer Zeit, in welcher die Technik der grösseren Darmoperationen kaum angebahnt war, entschlossen haben, in einzelnen Fällen den vorgefallenen Mastdarm oder Dickdarm blutig abzutragen. Meist waren es wohl Fälle, in welchen der Arzt durch die dringenden Verhältnisse zu dem damals gewagten Eingriff gedrängt war: Fälle von irreponibelem, in Gangrän begriffenem Darmprolaps, Fälle, in welchen allgemeine Incarcerationserscheinungen eine rasche Beseitigung des bedingenden Leidens erheischten.

In Günther's Lehre von den blutigen Operationen finden wir 4 einschlägige Fälle von Frank, Brite, Ricord-Vernois und Roussilhe angeführt. Drei davon verliefen glücklich. Doch können wir wohl mit Sicherheit annehmen, dass die grössere Zahl der damals operirten Fälle ein unglückliches Ende genommen hat; wir finden es auch begreiflich, dass die Operation in der vorantiseptischen Zeit wenig Anklang gefunden hat und mancher Arzt es für richtiger hielt, dem Kranken die, wenn auch minimalen Aus-

[1]) Abgekürzt vorgetragen am 4. Sitzungstage des Congresses, 7. April 1888.

sichten auf Spontanheilung zu lassen, als ihn den noch grösseren Gefahren der Operation auszusetzen.

Heute sind diese Gefahren so gut wie beseitigt; man sollte deshalb meinen, dass eine Operation, welche in vielen Fällen direct lebensrettend, in allen aber segenbringend wirkt, allseitige Beachtung findet. Dem scheint aber noch nicht so zu sein. Der Grund davon liegt vielleicht darin, dass die Fälle, in denen eine stricte Indication zur Operation vorliegt, eigentlich selten sind, so dass die meisten Chirurgen nur über vereinzelte Beobachtungen verfügen. Aus diesem Grunde möchte ich mir, m. H., heute erlauben, Ihnen meine Erfahrungen, welche sich auch nur auf 7 Fälle[1]) beziehen, vorzulegen. Diese Zahl ist gewiss recht klein, sie gestattet aber, wie ich glaube, doch schon bestimmte Schlussfolgerungen in Betreff der Technik der Operation, sowie der Indicationsstellung. Insbesondere glaube ich schon heute sagen zu können, dass die Operation auch, wo keine Indicatio vitalis vorliegt, namentlich beim habituellen Mastdarmvorfall, eine ausgedehntere Anwendung verdient, als es bisher der Fall war.

M. H.! Bekanntlich unterscheiden wir 3 Arten von Vorfall des Darmes durch den After. Der erste, leichteste Grad desselben, der sog. Prolapsus ani, ist eigentlich nur ein Ectropium der Mastdarmschleimhaut, woran das Mastdarmrohr in toto, insbesondere die Muscularis, nicht wesentlich theilnimmt. Dieser Zustand hat für uns hier kein Interesse. Die zweite Art ist der eigentliche Mastdarmvorfall, Prolapsus recti. Das Darmrohr wird in toto nach aussen gestülpt und in grösserer oder geringerer Ausdehnung hervorgedrängt; es besteht demnach, wie das Intussusceptum einer Invagination, aus zwei ineinander geschachtelten Darmrohren. Nach hinten schliessen bei grösseren Vorfällen die beiden Darmrohre das Mesocolon ein, nach vorn dagegen den heruntergezogenen Peritonealsack der Excavatio ischio-rectalis, in welchen unter Umständen anderweitige Intestina vorfallen können (Hedrocele).

Die dritte Art des Vorfalls ist der Prolapsus coli invaginati. Im Verlaufe einer inneren Invagination wird das Intussusceptum so weit vorgeschoben, dass es durch das Rectum hindurchtritt und nach aussen vorfällt. Der durch den After hervor-

[1]) Mit einem im laufenden Sommer operirten Falle sind es 8, und zwar 7 Fälle von Resection, 1 Fall von Abschnürung.

getretene Darm unterscheidet sich vom Prolapsus recti dadurch, dass das äussere Rohr nicht in die Analfalte übergeht, sondern sich an einer mehr oder weniger hoch gelegenen Stelle zum Intussuscipiens umschlägt. Begreiflicher Weise liegen sonst die Verhältnisse im vorgefallenen Darmstücke für beide Fälle gleich; für die operative Technik bieten sie keine wesentlichen Unterschiede dar. Ich kann es daher unterlassen, hier auf die bekannten anatomischen Details weiter einzugehen. Nur in Betreff der Genese und des Verlaufes beider Arten des Vorfalles möchte ich Dasjenige hervorheben, was zur Feststellung der Indication des operativen Verfahrens nöthig ist.

Was zunächst den Vorfall des invaginirten Dickdarmes betrifft, so handelt es sich hier bekanntlich zumeist um einen acut beginnenden und acut verlaufenden Process, in dessen Verlauf verschiedene Theile des Dickdarmes durch den After vorfallen können, vom Colon descendens hinauf bis an die Ileocoecalklappe, je nachdem eine reine Coloninvagination, eine Ileocoecal- oder Ileocoloninvagination vorliegt. Nach Leichtenstern's Zusammenstellung[1]) war in 222 Fällen von Invagination 41 mal das Intussusceptum durch den After vorgefallen. Selbstverständlich werden wir in frischen Fällen zuerst alle unblutigen Mittel in Angriff nehmen, um den prolabirten Darm zu reponiren und vom Mastdarm aus die Invagination zu lösen. Ist aber der Darm irreponibel, bestehen Erscheinungen von Darmverschluss, oder zeigen sich am vorgefallenen Darm die Zeichen der Gangrän, so wird heute wohl jeder Chirurg zum Messer greifen. Im letztgenannten Falle ist zweifellos nur die vollständige Abtragung des vorgefallenen Darmes am Platze. Liegt aber noch keine Gangrän vor, so könnte ausserdem noch die Laparotomie in Frage kommen. Bekanntlich hat zuerst Hutchinson[2]) mit Erfolg in einem Falle von Invagination mit Prolaps die Bauchhöhle eröffnet und von hier aus die Invagination gelöst. Ich glaube aber, dass heute Niemand mehr daran zweifeln wird, dass ceteris paribus der Resection des vorgefallenen Darmes als der einfacheren und relativ ungefährlichen Operation der Vorzug gebührt; sie wird immer vorzuziehen sein, sobald man erwarten kann, dass durch

[1]) Leichtenstern, Ueber Darminvagination. Prager Vierteljahrsschrift. Bd. 120. S. 95.

[2]) S. Berliner klin. Wochenschrift. 1872. S. 327.

Beseitigung des prolabirten Darmes auch das Haupthinderniss der Reposition behoben wird. [Ueber einen derartigen Fall, in welchem ich ein 76 Ctm. langes Darmstück resecirte, habe ich vor $4^1/_2$ Jahren berichtet [1]).] Nur wenn ein kleiner Theil des Darmes vorgefallen und das Haupthinderniss höher oben zu suchen ist, wird die Laparotomie in Frage kommen dürfen.

Ausser der acuten giebt es noch seltenere Fälle von chronischer Invagination, welche als Folgezustand einer acuten Form Monate und Jahre lang bestehen können, indem in Folge von Verwachsungen und partieller Gangrän der invaginirte Darm in seiner Lage fixirt bleibt. Den Durchgang des Darminhaltes vermittelt das hochgradig verengte Lumen des Intussusceptum; die Uebergangsstelle des letzteren ist häufig exulcerirt und neigt zur Perforation. Besteht dieser Zustand längere Zeit, so kann bei jeder Defäcation das Intussusceptum bis an den After und darüber hinaus gedrängt werden. Es ist klar, dass, wenn dieser qualvolle und gefährliche Zustand mit ausgedehntem Vorfall combinirt ist, die Resection des vorgefallenen Darmstückes geboten ist. Auch über einen Fall dieser Art, in welchem ich ein 26 Ctm. langes Intussusceptum mit der Ileocoecalklappe resecirte, werde ich später ausführlicher berichten.

Auch beim Prolapsus recti müssen wir den acuten vom chronischen oder habituellen Zustand unterscheiden. Beim acuten Vorfall, welcher sich bekanntlich zumeist bei schwächlichen Kindern und marastischen älteren Personen entwickelt, wird die Indicationsstellung unserer Operation auch eine einfache und klare sein. Zum Glück gelingt es ja in den allermeisten Fällen, namentlich bei Kindern, den Vorfall zu reponiren und auf unblutigem Wege dauernd zu heilen. In vernachlässigten Fällen kann er aber in Folge von Verwachsung der einander zugekehrten Peritonealblätter irreponibel werden oder eine eintretende Gangrän verbietet jeden Repositionsversuch. Auch in vernachlässigten Fällen von habituellem Vorfall kann die genannte Complication eintreten. Ich glaube, dass auch hier heutzutage nur die vollständige Abtragung des vorliegenden Darmes in Frage kommen kann.

Schwieriger wird es, beim habituellen, nicht in der ange-

[1]) Wiener med. Presse. 1883. No. 50 u. 51.

deuteten Weise complicirten Mastdarmvorfall die Indication für unsere Operation zu stellen. Hier müssen wir in erster Linie die bisher geübten Operationsmethoden, die Cauterisation und die Excision nach Dieffenbach und Dupuytren berücksichtigen. Ich kann sie als allgemein bekannt voraussetzen; ebenso, dass sie in vielen Fällen die günstigsten Erfolge geben. Sind sie aber immer von Erfolg begleitet? Schützen sie immer vor Recidive? Jeder erfahrenere Chirurg wird darauf Nein antworten müssen. Es giebt schwere Fälle von habituellem Prolaps, welche durch die bisherigen Operationsmethoden gar nicht oder nicht dauernd zu beseitigen sind. Sie haben bis vor Kurzem für unheilbar gegolten. Uebertreibt man in solchem Falle die Aetzungen, so kann man dem Kranken eher schaden als nützen. Ich sah einen Fall, in welchem ein hervorragender Chirurg durch ausgedehnte Aetzungen den Vorfall zu heilen suchte. Der Kranke kam nach 3 Monaten zu mir; der Vorfall war nicht geheilt, es hatte sich aber in Folge der Cauterisation eine hochgradige Stenose an der Uebergangsstelle zwischen innerem und äusseren Darmrohr entwickelt. Der Kranke konnte nur unter grösster Anstrengung dünnflüssigen Stuhl entleeren.

Wenn wir übrigens genauer erwägen, welche pathologischen Veränderungen einem habituellen Mastdarmvorfall zu Grunde liegen, so müssen wir es a priori begreiflich finden, dass die bisher geübten Methoden die Hauptursache des Leidens nicht heben, daher in schwereren Fällen unzulänglich bleiben. Der vorgefallene Mastdarm ist nicht nur weiter und schlaffer, er ist auch in die Länge gezogen; ausserdem sind seine Verbindungen mit den Beckenorganen, zumal den Fascien, gedehnt, verlängert. In schweren Fällen ist auch das Mesocolon der Flexur so in die Länge gezogen, dass es bei prolabirtem Darm bis an die Analöffnung reicht. Sowohl die Keilexcision, als auch die Aetzung streben nur eine Verengerung des erschlafften und erweiterten Sphincters sowie des dicht darüber liegenden Darmstückes an. Der verengerte und rigid gewordene unterste Abschnitt wird nun allerdings der Umstülpung Widerstand leisten und somit den Vorfall in leichteren Fällen zurückhalten. Ist die vis a tergo aber stärker, so werden die Narben sich bald wieder dehnen und den Vorfall hervortreten lassen.

Aus diesem Grunde muss eine rationelle Therapie in erster

Linie das verlängerte und in seinen Verbindungen gelockerte Rectum entsprechend zu verkürzen trachten. Es ist klar, dass dieser Indication nur die Resection des grösseren Theiles des vorgefallenen Darmes entspricht. Ich will damit nicht etwa sagen, dass diese Operation zur allein gültigen erhoben werden soll; in den leichteren Fällen werden wir uns immer noch an die alten, einfacheren und weniger eingreifenden Methoden halten. In allen schweren Fällen aber, zumal bei Recidiven, ist nach meiner Ueberzeugung heute die Resection das rationellste Verfahren. So viel mir bekannt ist, war Nicoladoni[1]) der Erste, welcher einen reponiblen Mastdarmvorfall durch die Resection heilte.

Was die Gefährlichkeit der Operation betrifft, so muss sie heut zu Tage bei sicherer Technik und Antiseptik als sehr gering veranschlagt werden. Meine 6[2]) Fälle verliefen alle ganz glatt; ebenso günstig endigten die mir bekannten Fälle von Billroth und Nicoladoni. Wir können uns hier übrigens auch auf die überaus günstigen Erfolge stützen, welche in den letzten Jahren die Mastdarmexstirpation wegen Carcinom aufzuweisen hat, obwohl hier die Bedingungen meist in jeder Richtung ungleich schlechtere sind. Auf der anderen Seite ist auch zu bedenken, dass weder die Keilexcision, noch die Aetzung absolut gefahrlose Eingriffe sind.

Bevor ich Ihnen, m. H., die Krankengeschichten meiner Fälle mittheile, möchte ich noch, um Wiederholungen zu vermeiden, die Technik der Operation besprechen, wie ich sie in allen Fällen befolgt habe. Sie ist in allen Fällen dieselbe, ob es sich um einen prolabirten Mastdarm oder invaginirten Dickdarm handelt. Sie werden sich auch überzeugen, dass es kaum eine andere grössere Operation am Darme giebt, welche sich in so typischer und einfacher Weise ausführen lässt.

Als Vorbereitung lässt man selbstverständlich bei reponiblem Prolaps eine gründliche Entleerung des Darmes durch Laxantien und Klysmen vorangehen. Eine Stunde vor der Operation verabreicht man 10 Tropfen Opiumtinctur zur Ruhigstellung des Darmes. Der Kranke befindet sich in Steinschnittslage. Das Operationsfeld wird während der ganzen Operation mit schwacher antiseptischer

[1]) Prolapsus recti. Hedrocele. Resection des Prolapsus. Heilung. Wiener med. Presse. 1885. No. 26.

[2]) resp. 7.

Lösung berieselt. Bevor die eigentliche Operation beginnt, legt man durch die Kuppe des Vorfalls zwei tiefgreifende Fadenschlingen; sie dienen zum Dirigiren resp. Festhalten des Darmes während der Operation (Taf. IX, Fig. 1 a a). Nun durchtrennt man 1 bis 2 Ctm. von der Analfalte entfernt schichtweise zunächst das äussere Darmrohr in seinem vorderen Umfange. Man geht Schritt vor Schritt vor, indem man jedes blutende Gefäss fasst und mit feinem Catgut unterbindet. Hat man auf diese Weise die vordere Hälfte des äusseren Darmrohres bis auf die Serosa quer durchtrennt, so kommt die gegenüberliegende Serosa des inneren Darmrohres zum Vorschein, die Peritonealtasche zwischen beiden Darmrohren ist in ihrer ganzen Breite eröffnet. Nun sieht man nach, ob nicht etwa Intestina vorgefallen sind. Sollte ihrer Reposition der contrahirte Sphincter ani widerstehen (bei acuten Vorfällen), so müsste er gespalten werden. Ist die Peritonealtasche leer, so sorgt man sofort für den vollständigen Abschluss der Peritonealhöhle an dieser Stelle. Dies geschieht, indem man durch eine Reihe von Knopfnähten die einander zugekehrten Peritonealflächen der zwei Darmrohre an der Schnittlinie vereinigt. Fig. 1 stellt bei b dieses Stadium der Operation dar.

Erst wenn die Peritonealspalte bis in ihre äussersten Winkel exact verschlossen ist, geht man weiter. Man durchschneidet zunächst schichtweise den vorderen Umfang des inneren Darmrohres, indem man auch hier jedes blutende Gefäss fasst. (Die Unterbindung kann hier durch die gleich folgende Darmnaht erspart werden.) Ist nun auch das innere Darmrohr zur Hälfte durchtrennt, so vereinigt man in der ganzen Schnittlinie beide Darmrohre durch eine Reihe tiefgreifender, alle Schichten fassender Knopfnähte. Die Fadenenden lässt man lang, denn sie dienen im weiteren Verlaufe der Operation zum Festhalten des Darmes. Nun durchschneidet man schichtweise den hinteren Abschnitt beider Darmrohre. Zwischen ihnen liegt hier in der Regel kein Peritoneum mehr; sie umschliessen das Mesocolon, dessen zahlreiche Gefässe man am besten sofort mit Catgut unterbindet, da sie sich sonst leicht weit hinauf zurückziehen. Die Blutung in der Darmwand selbst wird am besten auch hier durch die tiefgreifenden Nähte gestillt, welche man der schrittweisen Durchschneidung des Darmes gleich folgen lässt. In dieser Weise vol-

lendet man schrittweise die vollständige Vereinigung beider Darmenden. Zum Schluss schneidet man die Fäden kurz ab, bepudert die Nahtlinie reichlich mit Jodoform und reponirt den kurzen Stumpf in den After. Der Darm zieht sich in der Regel spontan zurück, so dass man keine Gewalt anzuwenden braucht; auch ist jede Maassregel zur Fixirung des vernähten Darmes überflüssig. Die Blutung ist, sobald man jedes blutende Gefäss sofort fasst, eine geringfügige.

Bemerken möchte ich hierzu noch Folgendes: Zur eigentlichen Darmnaht verwendete ich mit Ausnahme des ersten Falles, in welchem ich nur Catgut zur Verfügung hatte, ausschliesslich mittelstarke Seide. Ich halte es für gewagt, hier Catgut zu gebrauchen. Die Spannung an der Nahtlinie ist, zumal bei Invagination, oft eine recht beträchtliche; sie könnte bei resorbirbaren Nähten noch am 4. Tage ein Auseinanderweichen der Darmenden zur Folge haben. Ich vernähe, wenn es irgend möglich ist, die beiden Darmlumina vollständig mit einander. Bei Invaginationen muss man es ja unbedingt thun. Bei habituellem Mastdarmvorfall kann aber manchmal ein so bedeutendes Missverhältniss zwischen äusserem und innerem Rohr bestehen, dass eine vollständige Adaptirung kaum möglich ist. In diesem Falle lässt man im hintersten Abschnitte des äusseren Rohres einen zwickelförmigen Spalt offen, in welchen man einen Streifen Jodoformgaze steckt, dessen Ende zum After herausgeleitet wird [1]). Wer darauf Gewicht legt, den periproctalen Raum in der Excavatio sacralis zu drainiren, kann in jedem Falle von Mastdarmvorfall so vorgehen. Das Einlegen eines Drainrohres halte ich dagegen für gefährlich.

Die Nachbehandlung gestaltet sich höchst einfach. Der Darm wird eine Woche lang durch Opium ruhig gestellt und dem entsprechend die Diät geregelt. In meinen Fällen erfolgte die erste Defäcation meist am 8.—10. Tage ohne Anstand und ohne wesentliche Beschwerden. Nur in einem Falle, bei einem Kinde, hielt trotz aller Mittel die schon vorher bestandene Diarrhoe an, ohne jedoch die Heilung wesentlich zu beeinträchtigen. Betonen muss ich noch, dass ich jeden Verband, der bis in das Innere des Mastdarmes reicht, für überflüssig und vielleicht sogar schädlich halte;

[1]) In einem im laufenden Sommersemester operirten Falle musste ich so vorgehen.

ich rathe weder ein Rohr in den Mastdarm zu legen, noch denselben mit Gaze zu tamponniren. Das spärliche Secret fliesst spontan durch den After ab, dessen Sphincter ja in jedem Falle relaxirt ist. Es genügt ein Stückchen Jodoformgaze und darüber ein Kissen von Holzwolle oder Moos vor den After zu legen und täglich zu wechseln. Auch Ausspülungen des Mastdarmes halte ich für die Mehrzahl der Fälle für unnöthig. Es kommt vor Allem darauf an, den Darm während der ersten 8 Tage absolut ruhig zu halten.

Gestatten Sie mir nun, m. H., Ihnen über meine Fälle zu berichten. Die ersten 5 Fälle habe ich noch in Krakau, die letzten in Königsberg operirt. Der Vollständigkeit halber will ich auch den vor $4^1/_2$ Jahren[1]) publicirten Fall mit anführen.

1. Prolaps des invaginirten Colons. Resection eines 76 Ctm. langen Darmstückes. Heilung. — E. C., 52 Jahre alt, verheirathet, hat 3 mal geboren, vor 5 Jahren den Typhus überstanden und später durch 2 Monate an Wechselfieber gelitten. Sonst war Pat. stets gesund und ging regelmässig ihrer Arbeit nach. Erst in der letzten Zeit litt sie öfter an Obstipation. Am 12. Juni wurde sie gegen 6 Uhr Abends während des Nähens von starkem Stuhldrange befallen. Es erfolgte ein harter, von Schmerzen begleiteter Stuhlgang, worauf Pat. sogleich bemerkte, dass ein Theil des Mastdarmes herausgetreten sei und blute. Ohne diesem Umstande eine besondere Beachtung zu schenken, ging sie eine Viertelmeile Weges zu Fuss nach Hause. Während des Marsches steigerten sich die Schmerzen und traten insbesondere heftig in der linken Leistengegend auf; zugleich bemerkte die Pat., dass immer mehr Darm hervortrete. Zu Hause angelangt, musste sie sich sofort zu Bette legen; zu den immer heftigeren Schmerzen gesellte sich Erbrechen hinzu. Da die Versuche, den vorgefallenen Darm zurückzubringen, fruchtlos blieben, wurde die Kranke noch am späten Abend in das St. Lazarusspital zu Krakau überführt. — In Vertretung des zur Zeit erkrankten Collegen, Prof. Dr. Obalinski, kam ich nach 11 Uhr Abends auf die chirurgische Abtheilung und fand die Kranke in folgendem Zustande: Die mittelgrosse, gut genährte Pat. zeigt die Erscheinungen von Collaps und Anämie. Das Gesicht von kaltem Schweiss bedeckt, die Extremitäten kühl, Temp. 38,2, Puls 120; Brustorgane normal. Der ganze Unterleib bei Berührung schmerzhaft, insbesondere jedoch die linke Seite, auf welcher man durch die Bauchdecken hindurch einen derben, vom Hypochondrium gegen die Leistengegend hinziehenden Strang palpirt. Zwischen den Oberschenkeln liegt eine blauroth gefärbte, von Blut und Schleim bedeckte, wurstförmige Masse, die sich bis an die Afteröffnung verfolgen lässt. Die ganze Geschwulst ist nach links und hinten zu sichelförmig gekrümmt, hat an der convexen Seite eine Länge von

[1]) l. c.

38 Ctm., an der concaven von 32 Ctm. und misst im grössten Umfange 36 Ctm. Am Ende der Geschwulst findet sich ein für den kleinen Finger durchgängiges Lumen.

Es konnte keinem Zweifel unterliegen, dass wir es mit dem Vorfall eines durch das Rectum invaginirten Darmstückes zu thun hatten. Um zu constatiren, um welchen Abschnitt des Darmes es sich handele, verfolgte ich das hervorragende Stück mit den in die Mastdarmhöhle eingeführten Fingern gegen seinen Ursprung hin. In einer Höhe von 12—15 Ctm. fand ich die Umschlagsstelle, an welcher die normal gelagerte Mastdarmwand in das umgestülpte Darmstück — das Intussusceptum — überging. Wir hatten es somit nicht mit einem Prolapsus ani, sondern mit einer wahren Invagination zu thun und die vorliegende Masse musste aus zwei in einander geschachtelten, mit den serösen Flächen einander zugekehrten Darmrohren bestehen. Bei genauerer Untersuchung fand sich weiterhin, dass die unteren zwei Drittel des prolabirten Stückes ganz kühl, die Schleimhaut darüber vielfach ihres Epithels beraubt und von zahlreichen Extravasaten durchsetzt war. — Noch vor meiner Ankunft waren Repositionsversuche gemacht worden — jedoch ganz vergeblich. Schon aus diesem Grunde, noch mehr aber mit Rücksicht auf die colossale Schwellung des Darmes und die im unteren Abschnitte ganz sistirte Circulation, beschloss ich, von weiteren Repositionsversuchen abzusehen und sofort zur Resection des vorgefallenen Stückes zu schreiten. Ich musste vor Allem in unversehrten Geweben operiren und deshalb wurde nahe am After, wo die Circulation noch nicht unterbrochen und auch die Schleimhaut intact zu sein schien, resecirt. Die Operation verlief typisch in der früher beschriebenen Weise. Der Verlauf gestaltete sich ganz glatt. Puls während der ersten 3 Tage gegen 100, Temp. nur 2mal des Abends über 38, sonst normal. Ausser Schmerzen während der ersten Stunden hatte die Pat. während der ganzen Heilung keinerlei Beschwerden. Schon am 2. Tage lag sie vollkommen ruhig im Bette, der Bauch blieb stets weich und nur die Gegend des S Romanum, an welcher die genähte Darmpartie gelegen haben musste, war bei Druck empfindlich. Winde gingen schon einige Stunden nach der Operation anstandslos ab. Während der ersten 8 Tage erhielt die Kranke nur flüssige Nahrung in mässiger Menge: Milch, Suppe mit Ei, etwas Wein. Von der 2. Woche an fing sie an, feste Speisen zu sich zu nehmen. — Am 22. Juni, 10 Tage nach der Operation, erfolgte nach Verabreichung von 2 Esslöffeln Ricinusöl ein reichlicher, breiiger Stuhlgang, ohne die geringsten Beschwerden. Von da ab hatte Pat. regelmässig jeden 2. Tag Stuhlgang. — Am 4. Juli 1883, drei Wochen nach der Operation, wurde Pat. im Zustande besten Wohlbefindens aus dem Spitale entlassen. — Ueber das weitere Schicksal der Operirten konnten wir keine Nachrichten erhalten. — Das resecirte Darmstück war 76 Ctm. lang und entsprach dem unteren Theile des Colon descendens, der ganzen Flexur und dem obersten Abschnitte des Mastdarmes.

2. 11 Ctm. langer, irreponibler Mastdarmvorfall. Resection. Heilung. — M. S., 5 Jahre alt, aus Tyniec, leidet seit 2 Jahren an Durchfall. Während dieser Zeit soll zu wiederholten Malen der Mastdarm vor-

gefallen, aber jedesmal spontan wieder zurückgetreten sein. Anfang Januar 1884 fiel ein umfängliches Stück Mastdarm vor, ohne sich trotz aller Manipulationen reponiren zu lassen. In diesem Zustande befindet sich der Knabe schon 3 Wochen; er nimmt wenig Nahrung zu sich, leidet unaufhörlich an Diarrhoe und kommt immer mehr herunter. Er wurde am 28. Januar in die Klinik zu Krakau gebrdcht. Der Knabe ist hochgradig abgemagert; Brustorgane normal. Unterleib mässig aufgetrieben, bei stärkerem Druck schmerzhaft. Aus der Afteröffnung ragt ein Gurkenförmiger, 11 Ctm. langer, nach vorn und rechts gekrümmter Körper hervor; er ist von dunkelrother, ödematös geschwollener Schleimhaut bedeckt, welche von zahlreichen Hämorrhagien durchsetzt, stellenweise exulcerirt ist. Am Ende desselben findet sich eine spaltförmige Oeffnung, in welche sich der kleine Finger einführen lässt. Die Schleimhautbedeckung des vorgefallenen Theiles geht unmittelbar in die Haut der Afteröffnung über. — Es wurden alle Proben der Reposition unterlassen und sofort zur Resection des vorgefallenen Stückes in der Narkose geschritten. Die Resection wurde 1 Ctm. vor der Analöffnung in der typischen Weise ausgeführt. Durch 10 Tage erhielt der Operirte nur flüssige Nahrung; innerlich Opium und Suppositoria mit Jodoform und Opium. Trotzdem hielt die Diarrhoe noch durch die ganze Woche an. Die Temperatur war während dieser Zeit erhöht. Die höchste Temperatursteigerung betrug am 2. Tage 39,4. Keine Erscheinungen von Peritonitis. Von der 2. Woche an rasche Besserung des Allgemeinbefindens, so dass der Kranke am 22. Februar geheilt entlassen werden konnte. Bei der digitalen Untersuchung lässt sich 2 Ctm. über der Aftermündung eine weiche, ringförmige Narbe fühlen, welche den Finger mit Leichtigkeit durchdringen lässt und den Mastdarm an dieser Stelle unbedeutend verengt. Die Stuhlentleerungen finden regelmässig ohne jegliche Beschwerden statt. — Späteren Nachrichten zu Folge war das Kind durch zwei Jahre vollkommen gesund; der Stuhlgang erfolgte in normaler Weise. Im Sommer vorigen Jahres starb es an Typhus, welcher zu jener Zeit in der Gegend herrschte.

3. 14 Ctm. langer, reponibler Mastdarmvorfall. Resection. Heilung. — P. S., 18 Jahre alt, Israelit, aus Kamieniec podolski in Russland. Seit Kindheit soll Patient wiederholt an Diarrhoe gelitten haben, und schon damals soll der Mastdarm nach aussen getreten sein. Seit 3 Jahren Obstipation und regelmässiger Vorfall des Mastdarmes bei jeder Entleerung. Dabei treten heftige Schmerzen auf, welche sich auch ohne Veranlassung beim Gehen einstellen. Seit 6 Monaten heftige Mastdarmblutungen bei jeder Stuhlentleerung. Der mittelgrosse, gut gebaute Jüngling ist schlecht genährt, hochgradig anämisch. Die Haut ist dünn, blass, mit einem Stich in's Erdfahle. Brust- und Bauchorgane normal. Beginnende linksseitige Leistenhernie. Die Untersuchung des Afters im gewöhnlichen Zustande weist ausser einer Erweiterung der Venen und einer Erschlaffung des Sphincters nichts Abnormes nach. Sobald jedoch der Kranke zum Stuhl drängt, tritt der Mastdarm in Form einer 14 Ctm. langen, wurstförmigen Masse hervor, welche von dunkelroth gefärbter, gelockerter, stellenweise exulcerirter Schleimhaut bedeckt

ist. Die Reposition des vorgefallenen Darmes bewirkt Patient in der Weise, dass er sich in Knie-Ellenbogenlage postirt, das Gesäss möglichst erhebt, und dabei den Sphincter ani abwechselnd contrahirt und relaxirt. Da der Kranke schon wiederholt ohne Erfolg behandelt worden war, so entschloss er sich sehr gern zur Operation, welche am 24. März 1885 in der typischen Weise in der Narkose ausgeführt wurde. Der Verlauf war ganz glatt; durch 8 Tage erhielt Pat. innerlich Opium und nur flüssige Nahrung. Die höchste Temperatur betrug am 2. Tage nach der Operation 38,4. Der Kranke hatte während der ganzen Heilungsdauer nicht die geringsten Beschwerden. Elf Tage nach der Operation erfolgte der erste Stuhlgang ohne Schmerzen und ohne Blutabgang; später regelmässig jeden Tag. 3 Wochen nach der Operation verliess Pat. überglücklich Krakau. Bei der digitalen Untersuchung liess sich 2 Ctm. oberhalb der Afteröffnung eine ringförmige, das Darmlumen unmerklich verengernde Narbe constatiren. Spätere Erkundigungen über das Schicksal des Kranken waren resultatlos; da es sich jedoch um einen intelligenten, für sein körperliches Wohl ängstlich besorgten Menschen handelte, so ist mit Bestimmtheit anzunehmen, dass er sich gemeldet hätte, wenn nachträglich irgend welche Beschwerden eingetreten wären.

4. 8 Ctm. langer, birnförmiger, reponibler Mastdarmvorfall. Resection. Heilung. — M. G., 21 Jahre alt, Israelit aus Krzywcza in Galizien, hat vor 4 Jahren den Typhus überstanden. Seit der frühesten Jugend tritt bei jedem Stuhlgang der Mastdarm nach aussen; seit 2 Jahren verschlimmert sich das Leiden stetig; die Entleerungen sind mit heftigen Schmerzen verbunden und häufig von Blutungen begleitet. Aus diesem Grunde sucht Pat. Hülfe in der Krakauer Klinik. — Bei dem schwächlich gebauten, schlecht genährten Patienten weist die Untersuchung der inneren Organe nichts Abnormes nach. Der Sphincter ani ist der Art erschlafft, dass schon bei blossem Niederhocken ein Theil der Mastdarmschleimhaut nach aussen tritt; wenn Pat. zum Stuhl drängt, so tritt der Mastdarm in Form einer 8 Ctm. langen, birnförmigen Geschwulst hervor. Die hyperämische Schleimhaut ist stellenweise des Epithelüberzuges beraubt, stellenweise von Erbsen- bis Bohnengrossen, polypenartig gestielten Granulationswucherungen besetzt. Am 27. 5. 86 führte ich die Resection des vorgefallenen Darmes in der typischen Weise aus. Der Heilungsverlauf war vollkommen glatt. Am 10. 6. erfolgte der erste Stuhlgang ohne Blutung und ohne Schmerzen; am 17. 6. verliess Patient geheilt die Klinik. Ein halbes Jahr später berichtete Patient, dass er vollkommen gesund sei, dass die Stuhlentleerungen regelmässig und ohne jegliche Störung vor sich gehen. Herr Dr. Schalay in Pnemysl hatte die Güte, den Patienten zu untersuchen und uns darüber Bericht zu erstatten. Oberhalb des Sphincters lässt sich an der linken Mastdarmwand eine 2 Ctm. lange, quer verlaufende, strangförmige Narbe fühlen. Das Mastdarmlumen ist an dieser Stelle so weit, dass der untersuchende Finger sich in jeder Richtung frei bewegen kann.

5. Zweifaustgrosser, reponibler Mastdarmvorfall. Resection. Heilung. — W. B., 44jähriger Bauer aus Chrzanow in Galizien,

leidet seit der Kindheit an Obstipation, seit 19 Jahren an Mastdarmvorfall. Seit Jahren wird er täglich zu wiederholten Malen von heftigem Stuhldrang befallen. Unter heftigem Drängen entleert er dann meist nur eine blutig-eiterige Flüssigkeit, während der Mastdarm nach aussen tritt. Die Reposition geht mühsam mit Hülfe der Hände vor sich. Seit 2 Jahren ist Patient so entkräftet, dass er zu keiner Arbeit fähig ist. Vor 3 Jahren wurde der Kranke im Krakauer St. Lazarusspital mittelst Aetzung behandelt. Es trat eine kurzdauernde Besserung ein; 3 Monate nach der Operation war der Zustand wieder der alte. — Bei dem mittelgrossen, schlecht genährten, anämischen Kranken fanden sich in den inneren Organen keine nachweisbaren Veränderungen. Der After schlaff und erweitert. Wenn Pat. nur leicht drängt, kommt der Vorfall in Form einer Zweifaustgrossen, dunkelrothen Geschwulst hervor. Die Schleimhaut verdickt, stellenweise des Epithelüberzuges beraubt. An 2 Stellen umfängliche, tiefer greifende Geschwüre. Gegen die Analöffnung zu radiär verlaufende Narben von der vorangegangenen Operation. — Am 3. März 1887 führte ich die Resection des Vorfalles in der typischen Weise aus. Der Verlauf war vollkommen glatt, fieberfrei. Der erste Stuhlgang erfolgte am 11. März ohne Schmerzen und ohne Blutabgang. Am 16. März verlässt der Kranke geheilt die Klinik. Die Digitaluntersuchung ergiebt, dass im vorderen Umfange die Darmenden per primam intentionem vereinigt sind; im hinteren Abschnitt findet sich ein 1 Ctm. breiter Granulationsstreifen. — Ueber das weitere Schicksal berichtete Herr Dr. Klein aus Chrzanow am 11. Januar 1888, also 10 Monate nach der Operation, Folgendes: Der Operirte ist vollkommen gesund; er ist nach der Operation so kräftig geworden, dass er gegenwärtig den schweren Dienst eines Hausknechtes versehen kann. Der Mastdarm functionirt ordnungsmässig; der Kranke klagt weder über Erscheinungen der Mastdarmverengerung, noch über Blutabgang, der Vorfall hat sich nicht wieder eingestellt.

6. Chronische Ileocoecalinvagination mit Prolaps. Resection des 26 Ctm. langen Vorfalles, bestehend aus Ileum, Coecum und Colon ascendens. Heilung. — St. A., 28jähriges Dienstmädchen aus Ostpreussen. Das vorher gesunde Mädchen erkrankte am 4. Mai 1887 unter den Erscheinungen der „Ruhr": Heftige Leib- und Kreuzschmerzen, Erbrechen, Aufgetriebensein des Unterleibes; dabei häufiger, sehr heftiger Stuhldrang, welcher dünnflüssigen, mit Blut vermengten Koth zu Tage förderte. Nach 8tägigem Bestehen der Krankheit fing der Darm an durch den After zu treten. Das mit dem Stuhlgang hervorgedrängte Darmstück wurde mit jedem Tage grösser, bis es die gegenwärtige Länge erreichte. Die Pat. musste es sich jedes Mal mit den Händen wieder zurückdrängen. 3 Wochen nach Beginn der Krankheit liessen die schweren Erscheinungen nach; der Darmvorfall blieb aber unverändert, ebenso die heftigen Beschwerden bei jedem Stuhlgang. Deshalb suchte Pat. zunächst Hilfe in einem Provinzialkrankenhause, welches sie aber nach 2 Monaten ungeheilt verliess. — Am 12. Octbr. 1887 wurde die Kranke in die chirurgische Klinik zu Königsberg aufgenommen. Die mittelgrosse, mässig genährte Pat. zeigt in Brust- und

Bauchorganen keine auffallenden Veränderungen; Unterleib mässig aufgetrieben. Die Untersuchung des Dammes ergiebt einen alten Dammriss; Uterus retrovertirt. Am After und Mastdarm fällt nur eine mässige Erschlaffung und Erweiterung auf. Durch Digitaluntersuchung lässt sich im Mastdarm sonst nichts Abnormes constatiren. Pat. ist nicht im Stande, durch gewöhnliches Drängen den Vorfall zum Vorschein zu bringen. Nur wenn sie am Morgen zu Stuhl geht, kommt nach ihrer Angabe gleichzeitig ein langes Darmstück zum Vorschein. Sowohl jeder Stuhlgang, als auch die darauf folgende manuelle Reposition sollen sehr schmerzhaft sein. Da Pat. bald nach ihrer Aufnahme an rechtsseitiger Pleuritis erkrankt, wird von einer Untersuchung des Vorfalles vorläufig Abstand genommen. — Am 9. Dec. wurde, nachdem Pat. seit 3 Wochen fieberfrei war, die genaue Untersuchung des Vorfalles vorgenommen. Nachdem die Kranke durch langes Pressen auf dem Abort den Darm herausgedrängt hatte, wurde sie in Steinschnittslage narkotisirt, um eventuell gleich operirt zu werden. Der vorgefallene Darm stellte sich als 26 Ctm. lange, bis 8 Ctm. dicke, wurstförmige Geschwulst dar, welche von dunkelrother, reichlich quergefalteter Schleimhaut bedeckt war. Die Untersuchung per rectum liess einen Uebergang der Geschwulst in die Mastdarmwand nicht finden. Am peripheren Ende des Vorfalles fand sich das offene Lumen des inneren Darmrohres; daneben eine seichte blinde Tasche und endlich ein feiner, auf mehrere Centimeter Länge zu sondirender Schleimhautcanal. Nach dem vorliegenden Befund konnte ich nicht zweifeln, dass das Ende des Vorfalles das Coecum mit der Ileocoecalklappe und dem Wurmfortsatze darstellte. Ich hatte somit einen Fall von chronischer Ileocoecalinvagination vor mir. Das äussere Darmrohr war das Colon ascendens, das innere musste dem untersten Ileum angehören. — Ich ging nun in typischer Weise an die Operation. Nachdem das äussere Darmrohr im vorderen Umfange quer durchtrennt und die Peritonealtasche breit eröffnet war, suchte ich das innere Rohr, um sogleich dessen Serosa an jene des äusseren Rohres zu nähen. Zu meinem Schrecken fand sich aber kein inneres Darmrohr, kein Ileum. Ich dachte an alle möglichen Eventualitäten, aber nur eine exacte Untersuchung konnte das Räthsel aufklären. Die genaue Sondirung des Ileums von der Ileocoecalklappe her ergab, dass dasselbe thatsächlich fast bis an die Analfalte innerhalb des Colons verlief. Etwa 1 Ctm. vor der Analöffnung mündete es aber wieder frei auf die Schleimhautfläche des Colons; an diese centrale Mündung schloss sich an der Hinterseite des Colons ein Narbenstrang, welcher im Niveau der Schleimhaut nach oben verlief. Verfolgte man ihn über die Analöffnung, so fand man, dass er sich 2—3 Ctm. oberhalb derselben in ein zweites Darmlumen verlor, welches die Wand des Colons durchbrach und nach oben zu als inneres, vom Colon umschlossenes Darmrohr weiter verlief. Es war somit klar, dass das Ileum durch irgend einen Process auf eine Strecke zerstört und nur noch durch den beschriebenen Narbenstrang repräsentirt war. Ebenso klar musste es sein, dass der ganze vorgefallene Darmabschnitt durch denselben Process aus der Darmcirculation ganz ausgeschlossen war; als überflüssiger, in den Dickdarm invaginirter

Appendix konnte er nur ein Hinderniss für die Kothcirculation abgeben. Der Darminhalt musste aus dem Ileum ausschliesslich durch die oben erwähnte zweite Einmündung in das Colon übergehen. — Nachdem so die Verhältnisse klar gelegt waren, trug ich in der Richtung der ersten Schnittlinie das Colon vollständig ab und vereinigte das centrale Ende durch eine Reihe tiefgreifender Darmnähte. Nachdem der Stumpf reponirt war, zog er sich bald hoch hinauf bis in die Gegend des linken Hypochondriums zurück. Hier konnte man durch mehr als 2 Wochen eine resistente, bei Druck empfindliche Partie fühlen. — Der weitere Verlauf gestaltete sich ganz glatt. Das Abdomen stets weich, nicht aufgetrieben. 10 Tage nach der Operation erfolgte der erste Stuhlgang, von da an regelmässig täglich. Anfänglich war die Defäcation von leichten Schmerzen im Unterleibe begleitet; später hörten die Beschwerden vollständig auf. Ich behielt die Kranke der Beobachtung wegen noch durch mehrere Wochen in der Klinik; sie verliess dieselbe am 31. Januar vollkommen wohl. — Tafel IX, Fig. 2 und 3 stellen die resecirte Darmpartie als Weingeistpräparat dar. [1])

Gestatten Sie mir, m. H., zunächst noch einige kurze Bemerkungen zu dem letzten Falle, welcher gewiss eben so viel pathologisch-anatomisches als chirurgisches Interesse verdient.

Es unterliegt wohl keinem Zweifel, dass die Patientin ursprünglich an einer acuten Ileocoecalinvagination erkrankt war, welche auf dem halben Wege der Spontanheilung stehen blieb und sich so zur chronischen Invagination entwickelte. Die Strangulation der Darmtheile am Invaginationshalse führte zum Druckbrand derselben. In Fällen der Spontanheilung wird durch den Druckbrand gewöhnlich das ganze Intussusceptum aus seinen Verbindungen gelöst, um ganz oder stückweise ausgestossen zu werden. In unserem Falle blieb die Nekrose eine partielle, sie

---

[1]) Ich schliesse hier die Krankengeschichte des im Sommersemester 1888 operirten Falles an.

7. Ueber Faustgrosser, habitueller, reponirbarer Mastdarmvorfall. Resection. Heilung. — Frau K., 56 Jahre alt, aus Königsberg. Im Jahre 1851 erfolgte bei der ersten Entbindung ein totaler Dammriss bis in das Rectum. Die nächste Folge war ein Vorfall der Gebärmutter. Zahlreiche Operationen zur Beseitigung des Leidens blieben erfolglos; die Dammplastik misslang jedes Mal. Seit 10 Jahren besteht neben dem Uterusprolaps noch ein Vorfall des Mastdarmes und Incontinentia alvi. Der Mastdarm ist im Sitzen, Stehen und Gehen immer vorgefallen; mehrere Versuche, den Vorfall durch Bandagen zurückzuhalten, misslangen. Da der Zustand der fettleibigen Dame immer qualvoller wurde, entschloss sie sich zur Operation. — Die Untersuchung der sonst gesunden Dame ergiebt ein vollständiges Fehlen des Dammes; zu beiden Seiten der Mittellinie zahlreiche

führte nur zur Zerstörung eines kurzen Abschnittes des innersten Darmrohres (Ileum) und des anliegenden Theiles der Wand des Colons. Auf diese Weise entstand eine abnorme Communication zwischen den zwei Darmrohren, welche nun durch feste peritoneale Verwachsungen in ihrer Lage fixirt blieben. Ich konnte in der Literatur keinen ähnlichen Fall von Spontanheilung einer acuten Invagination finden. Auch Herrn Collegen Prof. Neumann, welcher für den Gegenstand besonderes Interesse hat, war dieses Vorkommniss neu.

Im Uebrigen habe ich den Krankengeschichten nur wenig hinzuzufügen. Die Heilung war in allen Fällen glatt erfolgt und das functionelle Resultat in jeder Richtung befriedigend. Man könnte vielleicht die Befürchtung hegen, dass sich an der Vereinigungsstelle der Darmenden eine constringirende, die Defäcation erschwerende Narbe entwickeln könnte. Nach meinen Erfahrungen tritt dies nicht ein. Wohl ist in allen Fällen an der Nahtlinie eine circuläre Narbe zu finden, welche in den ersten Wochen etwas rigid sein kann, in keinem Falle haben jedoch die Operirten über irgend welche Stuhlbeschwerden geklagt. In 3 Fällen (No. 2, 4 und 5) ist durch nachträgliche Erkundigungen 6, 10 Monate und 2 Jahre nach der Operation constatirt, dass der Mastdarm anstandslos fungirte.

Es bleibt mir noch übrig, auf einzelne von anderen Operateuren gemachte Erfahrungen und Vorschläge einzugehen. Ich möchte hier jedoch ausdrücklich hervorheben, dass eine vollstän-

---

Narben. Der Mastdarm ist in Form einer 10 Ctm. langen, kugeligen Geschwulst hervorgedrängt. — Am 1. Mai 1888 wird die Resection 1 Ctm. vor der Analfalte in typischer Weise ausgeführt. Da zwischen äusserem und innerem Darmlumen ein hochgradiges Missverhältniss besteht, muss nach hinten zu ein zwickelförmiger Spalt zwischen beiden Darmenden offen bleiben. Durch denselben wird ein Streifen Jodoformgaze in den periproctalen Raum geführt; nach Reposition des vernähten Darmes wird der Gazestreifen nach aussen geleitet. Dauer der Operation $^3/_4$ Stunden. Weiterer Verlauf glatt. Am 10. Tage erfolgt ohne besondere Beschwerden der erste Stuhlgang. Am 18. Mai verlässt Pat. geheilt die Anstalt. Eine Untersuchung am 11. Juni ergiebt an der Nahtstelle eine circuläre Narbe, welche den Finger bequem passiren lässt. Die Entleerungen gehen ungehindert von Statten, dabei ist Pat. zu ihrer Freude jetzt im Stande, festen Koth zurückzuhalten. Der Darm fällt nicht mehr vor. Ende Juli ist der Zustand gleich befriedigend.

dige Berücksichtigung der jüngsten Literatur nicht in meiner Absicht liegt.

Zunächst möchte ich anführen, dass noch im Jahre 1884 Billroth einen irreponiblen und, wie schon erwähnt, 1885 Nicoladoni einen reponiblen Mastdarmvorfall operirt haben; beide übten im Wesentlichen das von mir 1883 beschriebene Verfahren [1]). Nicoladoni hat auch schon damals [2]) die Resection als das rationellste Verfahren bei schweren reponiblen Mastdarmvorfällen bezeichnet.

Im Nicoladoni'schen Falle handelte es sich um ein 22jähr. Mädchen, welches seit 6 Jahren an Mastdarmvorfall litt. Der 8 Ctm. lange Vorfall war mit Hedrocele complicirt. Nachdem Nicoladoni zweimal den erfolglosen Versuch gemacht hatte, den Vorfall durch energische Cauterisation zu heilen, schritt er am 28. Februar 1885 zur Resection des vorgefallenen Darmes. Operationstechnik in der beschriebenen Weise. Im eröffneten Peritonealsack fand sich eine Darmschlinge, welche reponirt wurde. Der Verlauf war, trotz des während der ersten Woche anhaltenden Durchfalls, ein glatter. Patientin verliess nach drei Wochen geheilt die Klinik. Der Zustand war auch mehrere Monate nach der Operation in jeder Richtung befriedigend.

Der von Billroth operirte Fall ist nur kurz von Nicoladoni angeführt. Da Herr Hofrath Billroth die grosse Güte hatte, mir die Krankengeschichte des Falles zur Verfügung zu stellen, erlaube ich mir, dieselbe hier kurz mitzutheilen.

M. N., 45 Jahre alt, Taglöhner aus Bockfliess in N.-Oesterreich, hat vor 20 Jahren den Typhus überstanden und vor 15 Jahren eine Fractur des rechten Unterschenkels erlitten. Seit seiner Jugend leidet Patient an Mastdarmvorfall. Der Darm trat bei jeder Stuhlentleerung hervor und zog sich jedesmal spontan wieder zurück. Nur vor 8 Jahren musste Patient einmal die Hülfe einer zweiten Person in Anspruch nehmen, welche den vorgefallenen Darm reponirte. Im 20. Lebensjahre betrug die Länge des vorgefallenen Darmes 20 Ctm. Der Vater des Patienten litt an Mastdarmvorfall, desgleichen leidet auch sein vierjähriger Sohn daran. Vor zwei Tagen ging nach erfolgter Stuhlentleerung der vorgefallene Darm nicht mehr zurück. Patient ging noch eine halbe Melle Weges nach Deutsch-Wagram um Hülfe zu suchen. Der am nächsten Tage beigerufene Arzt versuchte die Reposition vorzunehmen, jedoch ohne Erfolg. — Deshalb wurde Patient in die Billroth'sche Klinik gebracht — Patient gut gebaut, schlecht genährt; innere Organe normal, Stimme heiser. Der vorgefallene Mastdarm präsentirt sich als eine fast kindskopfgrosse

[1]) Auffret hat schon im Jahre 1882 einen 45 Ctm. langen Dickdarmvorfall durch Resection und Darmnaht behandelt. Die 25jährige Patientin starb in der darauf folgenden Nacht an Collaps. (Siehe Centralblatt für Chirurgie. 1882. S. 885.)

[2]) l. c.

Masse, von 13 Ctm. Länge, an deren Ende sich eine längliche, in den Darm führende Oeffnung findet. Der Schleimhautüberzug desselben ist mit schmutzig grauen Fetzen von necrotischem Epithel bedeckt. Seit zwei Tagen kein Stuhlgang. Patient klagt über Ueblichkeiten und Beschwerden bei der Harnentleerung. — Am 26. Novbr. 1884 wurde in der Steinschnittlage die Resection des vorgefallenen Darmes in der Höhe des Sphincters vorgenommen. Die Operation wurde im Wesentlichen in der hier beschriebenen Weise ausgeführt. Nach Eröffnung des Peritonealsacks zeigte sich ein Stück Netz, welches sofort reponirt wurde. In die Peritonealtasche wurde ein dünneres, in den Darm ein dickeres Drainrohr eingeführt. — 27. Nov. Der Verband ist mit Koth verunreinigt. Die Drainröhren werden mit 1 proc. Carbolsäure durchgespült. Der Kranke klagt über Schmerzen im Unterleib. Abendtemperatur 38,5. — 1. Dec. Beim Stuhlgang fallen beide Drainröhren heraus. Das angenähte Darmende hat sich zum grössten Theil losgelöst und 2—7 Ctm. nach oben zurückgezogen. Die dadurch entstandene Wundhöhle wird mit schwacher Carbollösung ausgespült und mit Jodoformgaze tamponirt. Im weiteren, sonst ungestörten Verlauf füllte sich die Höhle mit Granulationen, während sich das obere Darmende wieder allmälig der Afteröffnung näherte. — Am 14. Dec. verliess der Operirte geheilt die Klinik. Das resecirte Darmstück war 31 Ctm. lang.

Wie aus der Krankengeschichte hervorgeht, wich Billroth von meinem Verfahren insofern ab, als er sowohl die Peritonealtasche, als auch das Rectum drainirte. In wie fern dies auf den etwas gestörten Wundverlauf in den ersten Tagen Einfluss genommen hat, ist in dem einzelnen Falle schwer zu entscheiden. Ich habe schon früher hervorgehoben, dass ich es für zweckmässiger halten möchte, hier von dem Gebrauch der Drainröhren ganz abzusehen.

Noch muss ich einige Fälle erwähnen, in welchen der Prolaps durch eine Neubildung des Mastdarms oder S Romanum hervorgerufen und unterhalten war, und in welchen der prolabirte Darm sammt der Neubildung in derselben Weise resecirt wurde. So habe ich im October 1886 eine 50jährige Frau mit Erfolg operirt. Viel früher, im Jahre 1882 hat Nicolaysen[1]) an einer 49jährigen Frau und in jüngster Zeit Kühne[2]) an einem 74jährigen Manne die Operation mit glücklichem Ausgange ausgeführt. Die letztgenannten zwei Operateure wichen in der Technik von dem hier beschriebenen Verfahren nur in einigen unwesentlichen Punkten ab. Die angeführten drei Fälle müssen wir insofern berück-

[1]) Jahresbericht von Virchow und Hirsch pro 1882. II. S. 386.
[2]) Siehe Verhandlungen der k. k. Gesellschaft der Aerzte in Wien, Sitzung vom 14. Januar 1887.

sichtigen, als sie die Zahl der mit Erfolg ausgeführten Operationen vermehren und entschieden mit zu Gunsten des Verfahrens sprechen. Es empfiehlt sich wohl in allen Fällen, in welchen sich eine Mastdarmgeschwulst bis über die Analöffnung nach aussen hervorziehen lässt, den Darm in dieser Weise typisch zu reseciren und vollständig zu vernähen, ohne vorher den Sphincter zu durchtrennen

Noch muss ich anführen, dass auch v. Esmarch[1]) sich dahin ausgesprochen hat, dass bei schweren Mastdarmvorfällen die Resection des ganzen Vorfalles als das beste und sicherste Verfahren anzusehen sei. Da das Verfahren, welches v. Esmarch bei dieser Gelegenheit angegeben hat, von dem meinigen nicht unwesentlich abweicht, möchte ich es hier wörtlich anführen.

„Nachdem der Vorfall so weit als möglich herausgepresst worden, wird der tief chloroformirte Kranke in die Steinschnittslage gebracht. Um die Operation ohne Blutverlust auszuführen, schiebt man einen runden Holzstab, oder ein dickes Mastdarmbougie, in welches man nahe dem oberen Ende eine seichte Furche geschnitten hat, so tief in den Vorfall hinein, dass die Furche nahe vor der Afteröffnung zu liegen kommt. Befinden sich Darmschlingen in dem Vorfall, so müssen dieselben vorher in die Bauchhöhle zurückgeschoben werden. Durch Zusammenpressen mit beiden Händen oder durch Umwickelung mit einer schmalen Kautschukbinde drängt man nun so viel wie möglich das Blut aus dem vorgefallenen Darme heraus und schnürt dann mit einem dünnen Kautschukschlauch den Vorfall um die Furche des Bougies zusammen, dass die Arterien kein Blut wieder in die Schleimhaut zurückschicken können.

Darauf durchschneidet man 2 Ctm. vor dem Schnürschlauche vorsichtig und schichtweise die ganze Darmwand ringsum durch, unterbindet sorgfältig alle sichtbaren Gefässe und näht zunächst die Schnittränder der Serosa mit feinem Catgut ringsum aneinander. Danach löst man den Schlauch, unterbindet alle Adern, welche etwa noch bluten, und näht dann ringsum die Muskel- und Schleimhautschicht mit Catgutnähten genau zusammen. Darauf entfernt man das Bougie und schiebt statt dessen ein mit Jodoformmull umwickeltes Rohr in den Mastdarm ein.“

[1]) Die Krankheiten des Mastdarmes und Afters. Deutsche Chirurgie. Lief. 48.

Ich weiss nicht, in wie weit das Esmarch'sche Verfahren durch die Praxis erprobt ist. Ich kann es aber nicht unterlassen, gegen einzelne Punkte desselben Bedenken zu erheben, welche sich mir nach meinen Erfahrungen aufdrängen.

Was zunächst die Anwendung der Blutleere betrifft, so wird sie, wie ich fürchte, recht oft an der Schwierigkeit, den Schlauch zu fixiren, scheitern. Vor Allem ist die Schleimhaut des Vorfalles meist so glatt und schlüpfrig, dass eine Umwickelung mit einer schmalen Kautschukbinde oder ein Zusammenpressen mit den Händen kaum gelingen dürfte. Der constringirende Schlauch wird sich an der Basis des Prolaps nur bei langen cylindrischen Vorfällen leicht fixiren lassen. Bei kugeligen und birnenförmigen wird er entweder gleich oder — was noch mehr zu fürchten wäre — zur unrechten Zeit während der Operation abgleiten[1]). Ferner glaube ich, dass bei Anlegung des Schlauches zu wenig Rücksicht auf die Möglichkeit einer Hedrocele genommen wird. Esmarch sagt zwar: „Befinden sich Darmschlingen in dem Vorfall, so müssen dieselben vorher in die Bauchhöhle zurückgeschoben werden." Es frägt sich aber: woher weiss man, dass es thatsächlich gelungen ist Alles, was vorliegt, zu reponiren? Und wie, wenn eine Darmschlinge eingeklemmt ist? Ich glaube auf diese Fragen kann man erst mit Sicherheit antworten, wenn die Peritonealtasche breit eröffnet ist, also erst im Gange der Operation.

Auch möchte ich es für etwas gewagt halten, den Darm zuerst ringsum zu durchschneiden und dann erst die Nähte anzulegen. Das innere Darmrohr, insbesondere sein Mesocolon, ist oft so stark gespannt, dass es trotz des elastischen Schlauches plötzlich entschlüpfen und weit hinaufrücken könnte. Will man sicher gehen, so muss man, wie früher beschrieben, successive durchtrennen und nähen und den Stumpf bis ans Ende der Operation an den langen Nahtfäden festhalten.

Schliesslich muss ich noch eine ältere Methode anführen, welche neben der typischen Resection wohl immer wird berücksichtigt werden müssen. Ich meine die Abschnürung des Vorfalles nach Weinlechner. Bekanntlich hat Weinlechner[1]) zuerst im Jahre 1867 einen Mastdarmvorfall in der Weise behandelt, dass

[1]) Im letzten Falle habe ich mich vergeblich bemüht, den elastischen Schlauch um die Basis des Vorfalles zu schnüren.

er in den Darm ein hartes Rohr schob und darüber den Vorfall abband. Während das Rohr die Darmöffnung frei hielt, fiel der Vorfall allmälig gangränös ab. Später operirte Weinlechner noch 3 mal in derselben Weise, indem er die Abbindung mit Seide und elastischen Röhrchen vornahm. Auch Hofmokl wandte das Verfahren einmal an.

Die Fälle von Weinlechner sind in Kürze folgende[1]):

Im ersten Falle operirte er am 1. Juli 1867 bei einem 8 Monate alten Knaben bei einer Invaginatio recti, die Anfangs beweglich, die letzten sieben Wochen aber stets nach aussen gelegen war. Er ligirte den 12 Ctm. langen Prolaps über eine Kautschukröhre; die Operation war hier dringend geboten, weil während des Repositionsversuches ein Längseinriss in den Darm erfolgt war. Das Kind ist nach der Operation genesen, starb aber 4 Wochen später an Darmkatarrh.

In einem zweiten Falle operirte W. an einem 3jähr. Knaben Oct. 1885 in ähnlicher Weise, indem er in die Rectalöffnung des Prolapses ein hohles, zwirnspulenartiges durchbohrtes, 2 Ctm. langes Hartkautschukstück einführte, mit Spagat, Seide und elastischen Röhrchen ligirte, das abgebundene Darmstück mit der Scheere abtrug und die Wunde mit dem Thermocauter verschorfte, der Rest wurde reponirt. Die Spule ging mit dem gangränescirten Darmstück am 9. Tage ab. Wegen der eingetretenen Narbenstrictur kam die vollständige Heilung erst 4 Monate nach der Operation zu Stande.

Im März 1882 operirte W. eine 61jähr. Frau, bei der ein 12 Ctm. langes Darmstück, dem an der Spitze eine exulcerirte Neubildung aufsass, durch den Anus vorgefallen war. Das Scheidenrohr der Intussusception war in dem Falle 20 Ctm. lang, und der Prolaps hatte bereits 14 Tage bestanden. Die Ligatur geschah in der Höhe von 18 Ctm. mit Seide und Kautschukröhrchen, wie oben. Die Kranke ist bis jetzt (April 1886) vollständig gesund.

Der vierte Fall, den W. in ähnlicher Weise im Sept. 1884 behandelte, betraf einen 43jähr. Mann. Der Prolaps war 17 Ctm. lang und trug an der Spitze einen Epithelialkrebs. Da nach der Operation noch ein 12—13 Ctm. langes Stück des Intussusceptums zurückgeblieben war, wurde sie im November wiederholt und vollständige Heilung ohne nachträgliche Narbenstrictur in einem Monat erzielt. Patient blieb bis jetzt gesund.

In dem Falle von Hofmokl trat vollständig Heilung ein.

Es liegt nicht in meiner Absicht, den Werth des Weinlechner'schen Verfahren gegen den der Resection genau abzuschätzen. Ich habe schon früher einmal[2]) meine Meinung dahin ausgesprochen, dass der Resection ceteris paribus der Vorzug ge-

---

[1]) Ich citire sie nach dem Anzeiger der k. k. Gesellschaft der Aerzte in Wien, Sitzung vom 2. April 1886.

[2]) l. c.

bührt, dass sie den Operirten in der Regel einer geringeren Gefahr aussetzt, ihn unmittelbar von seinem Leiden befreit und eine glattere, nachgiebigere Narbe schafft, als die Abschnürung. Gegen das letzte Verfahren muss insbesondere ein ernstes Bedenken erhoben werden. Es berücksichtigt nicht die Möglichkeit einer Hedrocele. Ohne Zweifel zeichnet es sich aber durch seine grosse Einfachheit aus. Es ist daher ein unschätzbares Auskunftsmittel für den praktischen Arzt, welcher mit der modernen Operationstechnik nicht vollkommen vertraut ist, über keine geschulte Assistenz verfügt und in Fällen von irreponiblem Vorfall doch rasch eingreifen muss. Auch der geschulte Chirurg kann sich genöthigt sehen, zum Weinlechner'schen Verfahren Zuflucht zu nehmen. Ist der Patient so collabirt, dass man es kaum mehr wagen kann, eine grössere Operation in Narkose zu unternehmen, so wird man doch noch die Abschnürung versuchen können. Ich selbst sah mich im folgenden Falle veranlasst, zur Methode von Weinlechner zu greifen.

E. W., 6monatl. Mädchen. Am 5. Dec. 1887 soll, während das Kind an Diarrhoe litt, ein mehrere Centimeter langes Darmstück durch den After getreten sein, ohne spontan zurückzugehen. Ernstliche Repositionsversuche wurden in der ersten Zeit nicht gemacht. Nachdem sich das Leiden aber täglich verschlimmerte, und das Kind immer mehr von Kräften kam, versuchte am 18. Dec. ein Arzt die Reposition, aber ohne Erfolg. 22. Dec. Aufnahme in die chirurgische Klinik zu Königsberg. Bei dem schwächlich entwickelten, hochgradig abgemagerten Kinde fand sich ein 9 Ctm. langer Mastdarmvorfall, die Schleimhaut stellenweise necrotisch. Repositionsversuche misslingen. Bei dem elenden Allgemeinzustand wagte ich nicht mehr die typische Resection vorzunehmen. Ich schob in das Darmlumen bis über die Gegend der Analfalte ein fingerdickes, dickwandiges Drainrohr; um es in dieser Lage zu fixiren, nähte ich es an das Ende des Vorfalls fest. Vor der Analöffnung umschnürte ich den vorgefallenen Darm mit einem dünnen Kautschukschlauch. Die ersten Tage blieb das Kind in demselben elenden Zustande, wie bei der Aufnahme. Diarrhoe und zeitweiliges Erbrechen hielten an. Am 5. Tage fiel der necrotische Darm zum grössten Theil ab, am 10. Tage wurde das Mastdarmrohr ganz ausgestossen. Die Wunde fing an zu granuliren, und das Kind erholte sich einige Tage hindurch. Bald aber trat wieder starkes Abführen ein, und am 10. Januar starb das Kind unter zunehmender Schwäche.

Die Obduction ergab ausser den Erscheinungen eines Magendarmkatarrhs keine andere Todesursache. — An der Abschnürungsstelle fand sich ein ringförmiger, in Benarbung begriffener Granulationsstreifen. In der Umgebung keine Spur von eitriger Infiltration. 3 Ctm. über dem Granulationsringe, in der hinteren Mastdarmwand, ein tiefgreifendes, in Benarbung begriffenes Ge-

schwür. Ohne Zweifel war es durch Druckbrand entstanden, durch das centrale Ende des Mastdarmrohrs erzeugt.

Das Kind starb mit in Heilung begriffener Wunde, ohne Zweifel an Marasmus in Folge von Magendarmkatarrh (ähnlich verlief der erste Fall von Weinlechner). Interessant ist der Befund des Druckgeschwüres an der hinteren Mastdarmwand. Vielleicht wird man in zukünftigen Fällen das Rohr früher entfernen können. Jedenfalls spricht diese Erfahrung auch dafür, das Verfahren nur als Nothbehelf zu üben. Vielleicht ist die der Operation folgende Strictur des Rectus im dritten Falle von Weinlechner auf ein ähnliches Druckgeschwür zurückzuführen.

Unabhängig von Weinlechner operirte mittelst elastischer Ligatur zweimal Kleberg in Odessa [1]). Das Verfahren Kleberg's weicht von jenem Weinlechner's etwas ab. Kleberg führt kein starres Rohr in das Darmlumen ein; er legt zunächst eine provisorische elastische Ligatur knapp unter dem Sphincter an, um jegliche Circulation zu unterbrechen. Dann führt er einen, mehrere Centimeter langen Längsschnitt durch die ganze Dicke des äusseren Darmrohres und eröffnet damit die Peritonealtasche, um sich zu überzeugen, ob keine Darmschlingen vorliegen. In beiden Fällen fand er dieselben und reponirte sie. Nun führt er mittelst starken Trocarts zwei Drainröhren durch die Mitte des Prolapsus knapp vor der elastischen Ligatur und unterbindet mittelst derselben die ganze Masse in zwei Hälften, worauf der Darm abgeschnitten wird. Der eine Fall Kleberg's wurde vollständig geheilt, der andere endete wenige Stunden nach der Operation letal.

Das Verfahren Kleberg's ist ohne Zweifel insofern rationeller, als es der Möglichkeit einer Hedrocele Rechnung trägt; es ist aber complicirter als die Weinlechner'sche Methode und hat mit dieser die anderen Nachtheile gemein.

Erklärung der Abbildungen auf Tafel IX.

Fig. 1. Halbschematische Zeichnung, jenes Stadium der Resection eines Vorfalles darstellend, in welchem die vordere Wand des äusseren Darmrohres durchtrennt ist und die Nähte durch die Serosa gelegt werden (bei b b).

---

[1]) Ueber die Anwendung der elastischen Ligatur zur Operation sehr schwerer Fälle von Prolapsus recti. Archiv für klin. Chirurgie. Bd. XXIV.

A. Analfalte.
B. Scrotum.
a. a. Fadenschlingen zur Fixation des Vorfalles.
b. b. Eröffnete Peritonealtasche.

Fig. 2. Das Präparat von Fall 6 in Weingeist conservirt.
a. Mündung des Ileum an der Valvula ileocoecalis.
b. Vertiefung des Coecums.
c. Eingang in den Wurmfortsatz.
Das Drainrohr ist durch das Ileum gesteckt (a — m); bei m kommt es wieder durch die abnorme Communicationsöffnung zwischen Ileum und Colon zum Vorschein.

Fig. 3. Dasselbe Präparat, der Länge nach aufgeschnitten.
a, c und m wie bei Fig. 2.
c—c′ Wurmfortsatz.
d. Querschnitt durch das Colon an der resecirten Stelle.
e. Stelle, an welcher der Narbenstrang in der Wand des Colons sitzt.

Gedruckt bei L. Schumacher in Berlin.

Fig. 3

Fig. 4b

Fig. 2

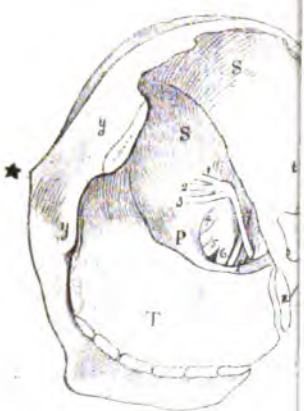

Fig. 1.

Fig. 2.

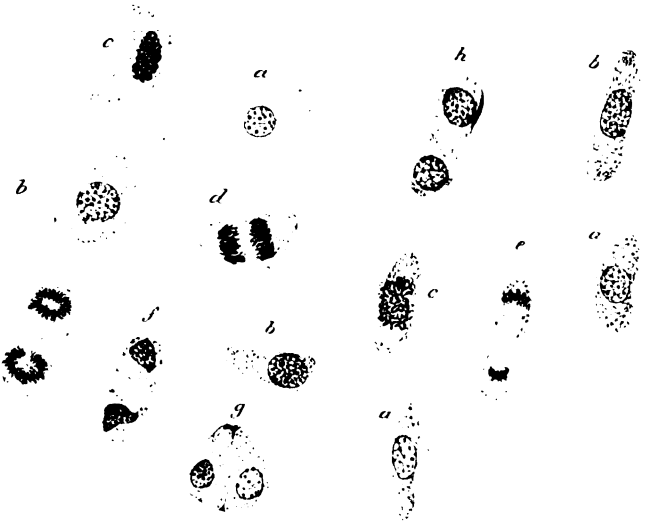

Fig. 3.



Fig. 5.



Fig. 4.

Fig. 6.

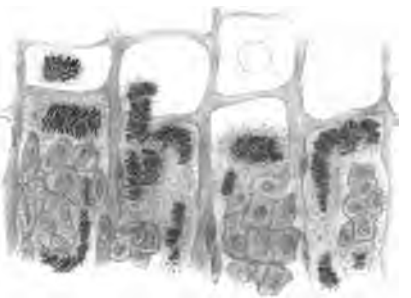

Fig. 1.

Fig. 2.



Fig. 3.

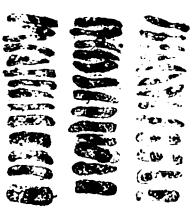

Fig. 5.



Fig. 4.

Fig. 6.

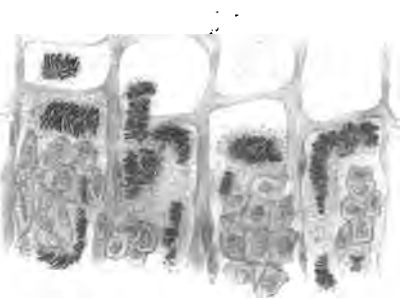

Fig. 4.

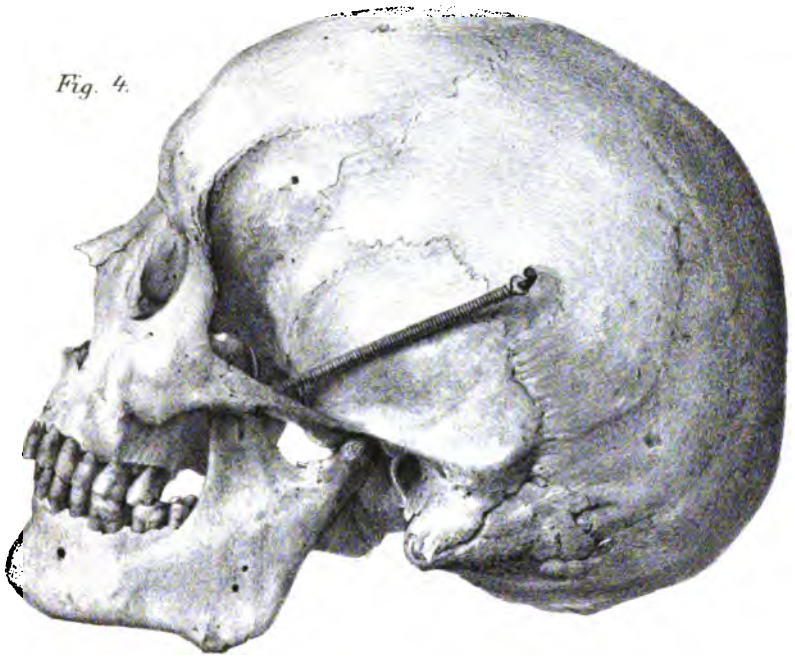

Fig. 5.

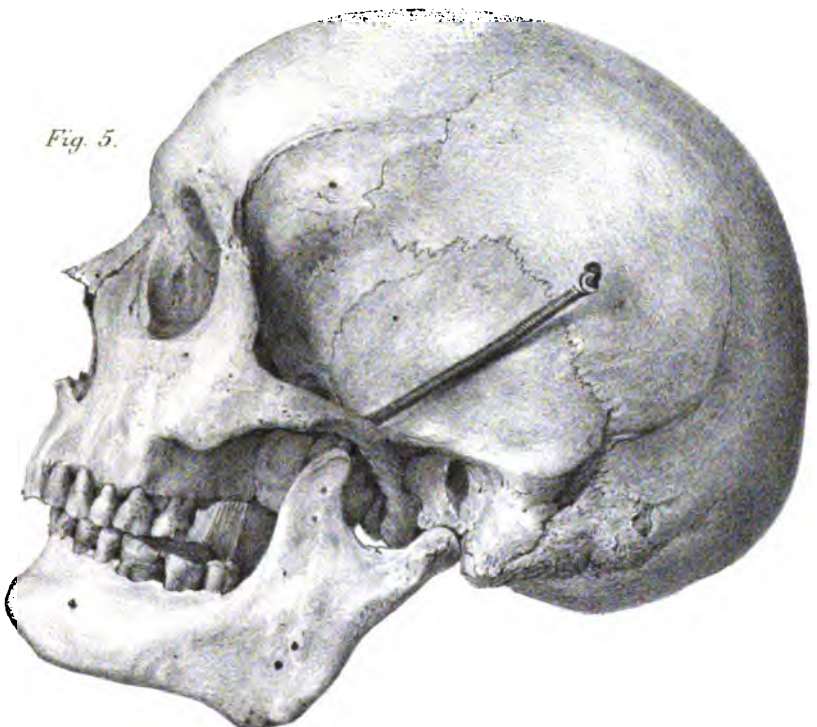

Alb. Schütze Lith. Inst. Berl.

Fig. 1.

Fig. 5.

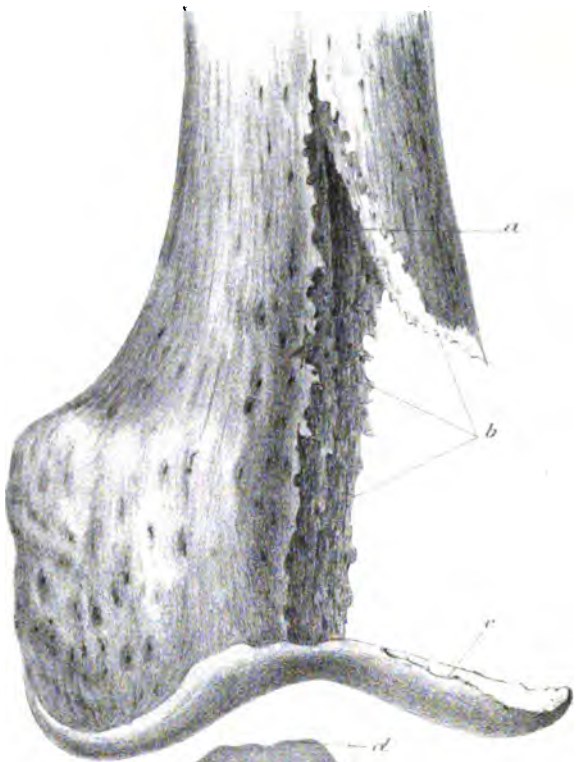

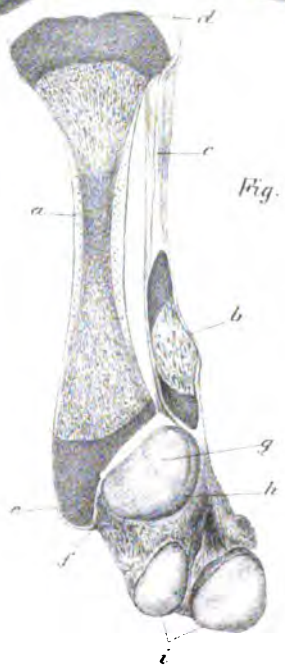

Fig. 3.

Fig. 1.

Fig. 6.

Fig. 2.

Fig. 7.

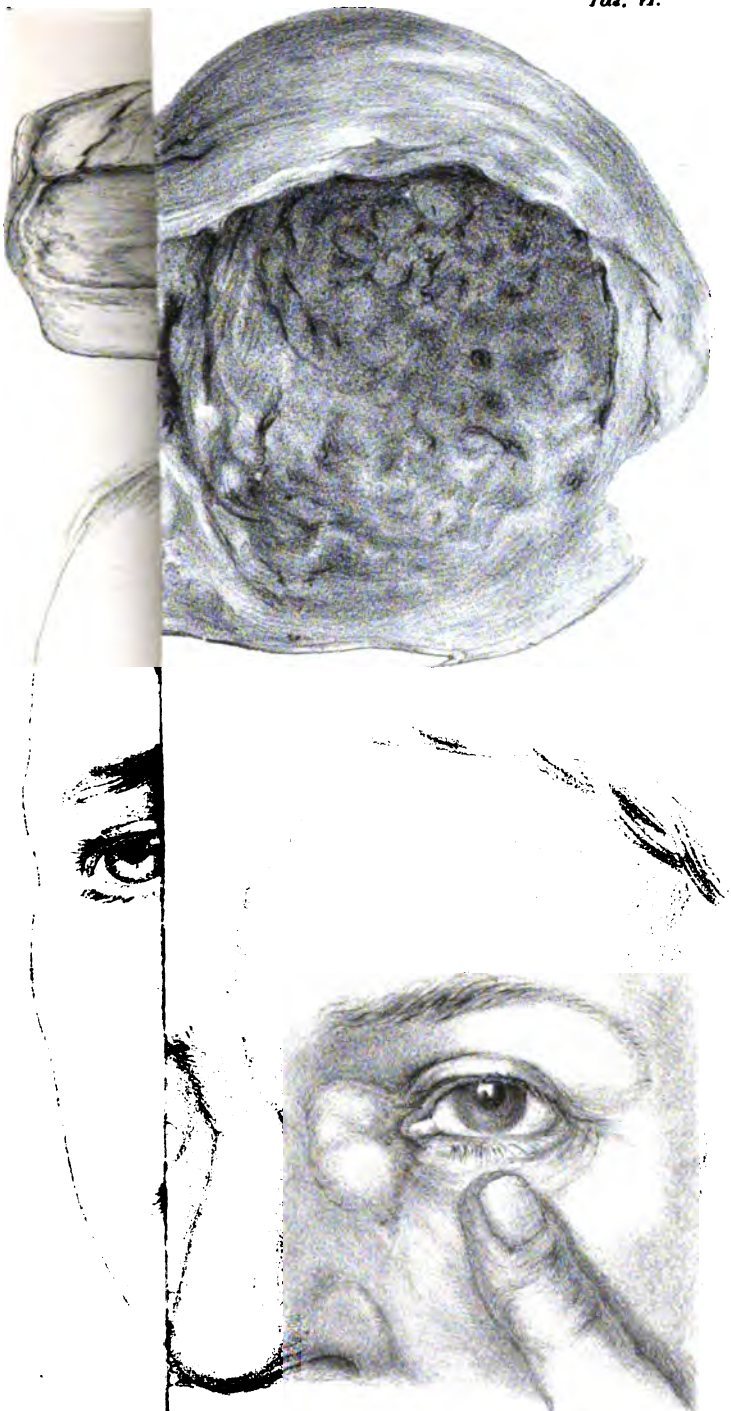

Alb. Schütze. Lith. Inst. Berlin.

Fig. 3.

Fig. 5.

Alb. Schütze Lith. Inst. Berlin.

UNIVERSITY OF CALIFORNIA MEDICAL SCHOOL LIBRARY

THIS BOOK IS DUE ON THE LAST DATE STAMPED BELOW

1½m-9,'16

v.17.
1913.
Deutsche Gesellschaft fur Chirurgie Verhandlungen. 1738.
Hyman
MAY 13
MAY 21 1918

2738

University of California Medical School Library